This is a digital copy of a book that was preserved for generations on library shelves before it was carefully scanned by Google as part of a project to make the world's books discoverable online.

It has survived long enough for the copyright to expire and the book to enter the public domain. A public domain book is one that was never subject to copyright or whose legal copyright term has expired. Whether a book is in the public domain may vary country to country. Public domain books are our gateways to the past, representing a wealth of history, culture and knowledge that's often difficult to discover.

Marks, notations and other marginalia present in the original volume will appear in this file - a reminder of this book's long journey from the publisher to a library and finally to you.

Usage guidelines

Google is proud to partner with libraries to digitize public domain materials and make them widely accessible. Public domain books belong to the public and we are merely their custodians. Nevertheless, this work is expensive, so in order to keep providing this resource, we have taken steps to prevent abuse by commercial parties, including placing technical restrictions on automated querying.

We also ask that you:

+ *Make non-commercial use of the files* We designed Google Book Search for use by individuals, and we request that you use these files for personal, non-commercial purposes.
+ *Refrain from automated querying* Do not send automated queries of any sort to Google's system: If you are conducting research on machine translation, optical character recognition or other areas where access to a large amount of text is helpful, please contact us. We encourage the use of public domain materials for these purposes and may be able to help.
+ *Maintain attribution* The Google "watermark" you see on each file is essential for informing people about this project and helping them find additional materials through Google Book Search. Please do not remove it.
+ *Keep it legal* Whatever your use, remember that you are responsible for ensuring that what you are doing is legal. Do not assume that just because we believe a book is in the public domain for users in the United States, that the work is also in the public domain for users in other countries. Whether a book is still in copyright varies from country to country, and we can't offer guidance on whether any specific use of any specific book is allowed. Please do not assume that a book's appearance in Google Book Search means it can be used in any manner anywhere in the world. Copyright infringement liability can be quite severe.

About Google Book Search

Google's mission is to organize the world's information and to make it universally accessible and useful. Google Book Search helps readers discover the world's books while helping authors and publishers reach new audiences. You can search through the full text of this book on the web at `http://books.google.com/`

E. BIBL. RADCL

Per. 1656 e 39

BULLETINS

DE LA

SOCIÉTÉ ANATOMIQUE

DE PARIS

Paris. A. Parent, imprimeur de la Faculté de Médecine, rue Mr-le-Prince, 31.

BULLETINS

DE LA

SOCIÉTÉ ANATOMIQUE

DE PARIS

ANATOMIE NORMALE, ANATOMIE PATHOLOGIQUE, CLINIQUE.

XLIVe ANNÉE (1869)

2e SÉRIE. — TOME XIV

RÉDIGÉ PAR

LE Dr RENÉ BLACHE, SECRÉTAIRE

PARIS

ADRIEN DELAHAYE, LIBRAIRE-ÉDITEUR

PLACE DE L'ÉCOLE-DE-MÉDECINE

1870

LISTE

DES

MEMBRES DE LA SOCIÉTÉ ANATOMIQUE

XLIVe ANNÉE (1869)

Bureau.

Président.	MM. CRUVEILHIER.
Vice-Présidents. . . .	DUGUET. LEGROUX.
Secrétaire.	BLACHE.
Vice-Secrétaire. . . .	CARRIÈRE.
Trésorier.	PARMENTIER.
Archiviste.	LIOUVILLE.

Titulaires.

ANGER, prosecteur des hôpitaux, D. M. P.
BLACHE, ex-interne des hôpitaux, D. M. P.
BOUCHARD, professeur agrégé à la Faculté de médecine.
BRICHETEAU, ex-interne des hôpitaux, D. M. P.
BROUARDEL, médecin des hôpitaux.
CARRIÈRE, ex-interne des hôpitaux, D. M. P.
CHARPENTIER, chef de clinique d'accouchement.
CORNIL, professeur agrégé à la Faculté de médecine.
CRUVEILHIER, professeur honoraire à la Faculté de médecine.
E. CRUVEILHIER, professeur agrégé à la Faculté de médecine, chirurgien de la Salpêtrière.
DESCROIZILLES, médecin des hôpitaux.
DESORMEAUX, chirurgien de l'hôpital Necker.
DESPRÉS, professeur agrégé à la Faculté, chirurgien de l'hôpital de Lourcine.
DUGUET, chef de clinique de la Faculté de médecine.
FONTAN, ex-interne des hôpitaux, D. M. P.

BULLETINS

DE LA

SOCIÉTÉ ANATOMIQUE

DE PARIS

— 20. Rétraction des doigts à la suite d'un panaris profond —21. Ulcères multiples de l'estomac ; thrombose de l'artère pulmonaire. — 22. Aiguille logée dans les parois du gros intestin. — 23. Ostéopériostite du fémur ; ablation d'un séquestre, suppuration abondante ; dégénérescence du foie. — Communication de M. le professeur Verneuil à propos des affections du foie dans les maladies chirurgicales. — Discussion.

Observations. — I. Oblitération de la veine sus-hépatique droite, de la veine cave inférieure et de ses branches afférentes. — Infarctus des reins par arrêt de la circulation veineuse, sans oblitération artérielle. — NOTTIN, interne des hôpitaux.

II. Ostéite du rocher, phlébite avec thrombose de la jugulaire. — Embolie pulmonaire. — Gangrène du poumon. — LÉPINE, interne des hôpitaux.

III. Fracture comminutive du crâne ; abcès du cerveau. — P. HYBORD, interne des hôpitaux.

IV. Rétrécissement de l'aorte à l'union de la crosse avec la portion descendante. — POMMIER, interne des hôpitaux.

V. Ostéome de l'œil situé entre la choroïde et la rétine. — Calcification du cristallin. — Hydropisie sous-choroïdienne. — MALASSEZ, interne des hôpitaux.

VI. Ramollissement cérébral par oblitération vasculaire. — BOURNEVILLE, interne des hôpitaux.

VII. Tumeur du cœur avec cancer du foie et de l'estomac. — DUCASTEL, interne des hôpitaux.

VIII. Maladie de Bright. — Hémorrhagies cérébrales multiples. — LANDRIEUX, interne des hôpitaux.

IX. Aphasie sans paralysie. — Rhumatisme articulaire chronique. — Pneumonie gauche. — Mort. — Hépatisation grise du lobe supérieur du poumon gauche. — Petit foyer caséeux et pneumonie chronique à droite. — Calcul biliaire. — Ramollissement cérébral partiel. — Oblitération de l'artère sylvienne gauche. — Dilatation de l'artère basilaire. — BOURNEVILLE.

X. Tumeur du sternum. — Abcès tuberculeux. — BOURNEVILLE.

SOCIÉTÉ ANATOMIQUE.

1° *Anévrysme sacciforme de l'aorte descendante.*

M. Laugier. — Cette pièce provient du service de M. le professeur Broca ; elle a été recueillie sur un homme âgé de 60 ans, entré à la Pitié, dans le courant de décembre, pour des brûlures étendues, occupant la moitié supérieure de la cuisse gauche et la partie latérale gauche de la face. Le malade succomba au bout de trois semaines à une diarrhée incoercible.

C'est un anévrysme de l'*aorte thoracique descendante*, développé sur la paroi postérieure du vaisseau, commençant à cinq centimètres au-dessous de la naissance des grosses artères naissant de la crosse, et ayant atteint environ le volume du poing.

La partie sus-jacente de l'aorte présente une augmentation de calibre très-notable, et la paroi est revêtue de plaques et de dépôts calcaires, qu'on trouve jusque sur les valvules sigmoïdes.

La poche anévrysmale occupe la partie postérieure de l'aorte et communique avec la cavité de l'artère par un orifice circulaire de deux centimètres de diamètre ; la poche adhère intimement à la face antéro-latérale gauche de la colonne vertébrale, qui forme la paroi postérieure de la poche : la tunique artérielle a complétement disparu, et le caillot est en contact avec le tissu osseux.

Du côté de la colonne vertébrale, les altérations sont considérables : les quatre corps vertébraux en contact avec l'anévrysme sont usés, *en forme de croissant*, et les disques intervertébraux plus résistants ont subsisté et forment comme des arêtes séparant les excavations en arc de cercle creusé dans les vertèbres. Les lésions, bien que considérables, ne s'étendent pas jusqu'au canal rachidien.

Le caillot est volumineux et remplit presque complétement la poche : il est formé de couches concentriques, qu'on peut séparer ou au moins écarter les unes des autres ; la partie centrale du caillot, de formation évidemment toute récente, est

molle et peu consistante, elle est tout à fait analogue aux caillots qu'on trouve dans les cavités du cœur après la mort.

Les renseignements font absolument défaut pour les signes que cette importante lésion a pu fournir à l'exploration pendant la vie du malade : l'auscultation, la percussion et la palpation n'ont pas été pratiquées : tout ce qu'on peut dire c'est que le malade ne s'en est pas plaint pendant un séjour de trois semaines à l'hôpital, et qu'il n'a jamais donné le plus petit renseignement qui pût mettre sur la voie du diagnostic. — Mais il est permis de se demander avec M. Broca si la largeur de l'orifice de communication de la poche anévrysmale avec l'artère d'une part, et de l'autre, la situation profonde de la tumeur à la partie postérieure du médiastin, ne constituaient pas une double cavité peu favorable à la production et à la perception de bruits morbides, puisque l'intensité du bruit de souffle est proportionnelle à l'étroitesse de l'orifice. Ajoutons que le volume du caillot, qui remplissait la poche, bien qu'il ne fût ni très-dur, ni très-adhérent, équivalait à peu près à une certitude de guérison et constituait ainsi une excellente condition pour que la circulation s'effectuât presque comme à l'état normal.

M. Guéniot fait remarquer que, malgré l'usure des vertèbres, qui est très-considérable, le canal vertébral n'est pas ouvert ; il existe d'ailleurs peu de faits où l'anévrysme se soit ouvert dans le canal rachidien.

M. Brouardel insiste pour qu'on examine la poche dans le point qui correspond à la colonne vertébrale. Dans ce point, en effet, non-seulement la paroi a entièrement disparu, mais les caillots eux-mêmes sont usés, de façon à ne plus être appliqués parallèlement à l'axe rachidien, et semblent entassés les uns sur les autres d'une façon plus ou moins oblique.

2° *Kyste hydatique du foie chez un paralytique général.*

M. Lescure montre un kyste hydatique énorme, trouvé à l'autopsie d'un paralytique général, âgé de 70 ans, mort à l'asile Sainte-Anne, avec une affection du cœur. Voici quelques détails de cette autopsie intéressante :

Les méninges sont minces, transparentes, adhérentes à la base. — Dans la moitié postérieure du corps strié, on trouve

trois petits foyers nécrobiotiques, gros comme un haricot ou une amande. A l'examen microscopique de ces foyers: corps granuleux, granulations fines disséminées et accumulées le long des vaisseaux ; cristaux jaunâtres orangés ou d'un rouge de rubis (cristaux hématiques ou pigment).—La masse cérébrale est très-pâle, anémiée; épendyme du 4e ventricule épaissi et granuleux, vaisseaux de l'encéphale à parois très-épaisses. — La moelle, examinée à l'état frais, n'offre pas d'altérations à l'œil nu. — On n'a pas trouvé de granulations ni de corps granuleux indiqués par un auteur allemand (Westphal).

Le cœur est hypertrophié, mou, graisseux, contenant des caillots anciens, d'un blanc grisâtre et fermes à la surface, mous au centre. Sur les valvules sigmoïdes on voit de petites végétations siégeant au bord libre; la surface interne de l'aorte conserve une teinte rouge vineuse qui ne disparaît pas au lavage. — Les poumons sont engoués et surtout congestionnés en arrière. La face supérieure du foie est occupée par un kyste hydatique ancien à contenu visqueux et gélatineux, blanchâtre, comme caséeux. A la face inférieure du foie, se trouve un autre kyste énorme et rempli de grosses vésicules hydatiques intactes. Son poids est de 2 k. 500; il adhère à toute la face inférieure, dont il a éloigné la vésicule du fiel, atrophiée d'ailleurs, ainsi que le canal cystique. La capsule surrénale correspondante est également atrophiée et adhérente au foie. — Les reins et la rate sont volumineux.— Les membres inférieurs étaient œdématiés, mais il n'y avait pas d'ascite. — Malgré l'état du foie et des voies biliaires comprimées par les kystes, il n'y avait pas eu d'ictère. — Absence également d'éruptions cutanées et d'urticaire, malgré la rupture du kyste de la face supérieure et l'épanchement probable des matières du kyste dans le péritoine.

3° *Péricardite chronique et insuffisance mitrale chez une fille de 11 ans.*

M. Bottentuit présente le cœur et le péricarde d'une fille de 11 ans, morte dans le service de M. Bouchut, d'une péricardite, dont le début remontait environ à un an.

Cette enfant supportait d'ailleurs très-bien sa maladie du cœur, lorsque peu de jours avant son entrée elle fut prise, à la suite d'un refroidissement, de fièvre, de dyspnée et de congestion pulmonaire. — Les phénomènes cardiaques s'aggravèrent

rapidement et amenèrent la mort au bout de huit jours. — On trouva à l'autopsie le cœur considérablement hypertrophié, environ six fois le poing de l'enfant (cor bovinum). Le péricarde pariétal est très-épaissi; il offre par ses fausses membranes près d'un centimètre d'épaisseur en certains points; il en est de même du péricarde viscéral, mais à un moindre degré; la surface est villeuse et tomenteuse. — La quantité de liquide contenu dans cette cavité n'était pas très-considérable, mais on avait trouvé vers la base du cœur, autour des vaisseaux, une espèce de caillot de fibrine coagulée.

La valvule mitrale, notablement épaissie, était devenue insuffisante par suite d'un accolement à la paroi ventriculaire ; l'orifice aortique ne présente pas de rétrécissement appréciable, mais les valvules sigmoïdes sont légèrement épaissies vers leur bord libre.

L'oreillette offre aussi des altérations ; ses parois sont hypertrophiées, et son endocarde laisse voir des plaques épaissies, mais non encore ossifiées. — Le point le plus intéressant de cette présentation est évidemment l'hypertrophie considérable du cœur et l'épaississement énorme du péricarde.

M. Blache. — Cette enfant nous a été montrée dans le service de M. Bouchut, et nous avons fait le diagnostic de sa péricardite, en nous aidant du sphygmographe. Dans un cas analogue que nous avions pu observer dans le service de M. Roger, le tracé sphygmographique avait présenté des pulsations semblables, avec un dicrotisme spécial et ondulé. La forme de ces tracés, sans être pathognomonique, offrirait donc quelque valeur. Nous avons été frappé des dimensions considérables du cœur chez un enfant de 11 ans, qui n'avait eu qu'une seule atteinte de rhumatisme un an auparavant, et qui n'avait pas présenté d'accidents ni de complications jusqu'au moment où une poussée nouvelle *à frigore*, était venue provoquer la maladie qui amena si rapidement la mort.

4° Hernie crurale étranglée.

M. Blum fait voir une hernie crurale étranglée qui, n'ayant pas été diagnostiquée pendant la vie, fut trouvée à l'autopsie d'une femme de 60 ans, à la Salpêtrière.

Le sac herniaire est entouré d'une bourse séreuse de nouvelle formation, laquelle aurait pu, pendant une opération, être confondue avec le sac lui-même.

Le collet du sac et non le *facia crébriforme*, étranglait l'intestin, mais incomplétement, de telle sorte que les liquides et les gaz pouvaient encore circuler. Une portion seulement de la circonférence de l'intestin était étranglée.

M. Liouville fait remarquer l'état de la muqueuse de l'intestin au niveau de l'étranglement. Elle est épaissie et infiltrée de sang, par suite d'un épanchement déjà ancien.

5° *Rétrécissement de l'urèthre. — Abcès urineux.*

M. Bottentuit montre la vessie et l'urèthre d'un homme entré dans le service du professeur Laugier, le 4 janvier, dans un tel état d'agonie, que les renseignements sur ses antécédents n'ont pu être connus. On sait seulement qu'il avait depuis six mois environ, un rétrécissement de l'urèthre franchissable. On voyait une fistule urinaire au périnée.

A l'autopsie, on trouva la vessie pleine de pus. Un trajet fistuleux parallèle à l'urèthre et communiquant lui-même avec ce canal, allait s'ouvrir d'une part à l'extérieur au périnée, d'autre part dans le canal de l'urèthre à l'origine de la portion membraneuse.

C'est probablement à la suite d'un abcès urineux que s'est formé ce trajet fistuleux.

6° *Mal de Pott, méningite cérébrale; ramollissement de l'œsophage.*

M. Vaslin fait voir la colonne vertébrale d'un enfant de 2 ans, mort de méningite.

A l'âge de 15 mois, l'enfant avait commencé à marcher, puis il cessa peu à peu de pouvoir se tenir sur ses jambes; la paralysie devint complète, et on remarqua une courbure du rachis à la portion dorsale. La santé générale de l'enfant était languissante; puis on vit survenir des convulsions, et quelques mois après, une méningite se déclara, qui détermina la mort.

A l'autopsie, on vit à la surface de l'encéphale quelques fausses

membranes et des tubercules disséminés dans les couches superficielles du cervelet.

Le rachis présente une courbure à concavité antérieure, au niveau de la 11e vertèbre dorsale, dont le corps est aplati et ramolli ; des abcès peu volumineux, contenant un pus mal lié, existaient de chaque côté de la colonne vertébrale. La moelle était légèrement comprimée par suite du tassement des vertèbres.

Enfin, on remarquait un ramollissement de l'œsophage qui, après l'extraction des viscères, était perforé et ouvert dans la plèvre droite. Peut-être cette perforation résultait-elle du ramollissement d'un tubercule ? L'estomac paraît aussi ramolli en plusieurs points.

M. Liouville dit que la moelle ne paraît pas avoir subi de dégénérations secondaires.

M. Hayem. — Ceci prouve que la compression de la moelle n'est ici qu'apparente. J'ajouterai que, chez cet enfant, il est remarquable de ne pas rencontrer de dégénérescence amyloïde du foie ou de la rate. Enfin, je ne crois pas que la perforation de l'œsophage puisse être attribuée à un tubercule.

M. Legroux. — Ne pourrait-on pas expliquer tout simplement cette perforation, par une déchirure des tissus faite pendant les manœuvres de l'autopsie? On s'explique très-bien que, au moment où l'on arrache les viscères thoraciques, un œsophage ramolli se déchire et que le liquide contenu dans l'estomac, comprimé pendant l'effort que fait l'opérateur, remonte dans l'œsophage et se répande alors dans la plèvre.

7° *Tumeur épithéliale de la dure-mère et psammome de l'hémisphère cérébral gauche.*

M. Coyne présente une tumeur intrà-crânienne provenant d'une femme morte dans le service de M. le docteur Voisin, à la Salpêtrière.

Voici en quelques mots un résumé de l'observation :

La nommée ....., âgée de 85 ans, dans la division depuis deux ans, où elle avait été placée pour démence sénile, entre à l'infir-

merie le 5 janvier 69, pour des accidents thoraciques (bronchite et emphysème pulmonaire).

On constate, en outre, une grande débilité intellectuelle ; depuis longtemps déjà on avait remarqué que la malade présentait un affaiblissement de la motilité du côté droit. On constate de nouveau la persistance de ce symptôme ; en effet, la malade serre moins fort de la main droite que de la gauche. La malade succombe aux accidents thoraciques qu'on avait constatés ; son autopsie est faite le 10 janvier, trente heures après la mort.

Nous laissons de côté tous les détails de l'autopsie étrangers à la présentation sur laquelle nous désirons attirer votre attention. On trouve dans la cavité crânienne, à la base de l'encéphale, une tumeur du volume d'une petite pomme ; tumeur correspondant, du côté de la base du crâne, à l'apophyse d'Ingrassias et à la fosse sphénoïdale du côté gauche, et relativement aux centres nerveux, cette tumeur répond à la partie la plus antérieure du lobe sphénoïdal du même côté.

La face inférieure de cette tumeur est plane et complétement adhérente à la dure-mère, qui envoie des prolongements fibroïdes pénétrant dans son épaisseur. Cette adhérence est si complète que, si on veut enlever des lambeaux de la dure-mère, on arrache en même temps une couche assez épaisse du tissu de la tumeur.

La consistance, comme on peut le voir, est assez ferme lorsqu'on prend cette tumeur en masse ; mais plusieurs points paraissent ramollis.

Une coupe médiane permet de reconnaître que par places elle est traversée par des tractus fibreux épais et comme calcifiés ; dans d'autres points, au contraire, elle est rouge et ramollie.

La face qui répond à la substance cérébrale est arrondie et s'est creusée une loge dans la corne sphénoïdale du lobe moyen de l'hémisphère gauche. Cette face n'est pas adhérente à la substance cérébrale ; cependant deux artérioles assez volumineuses partent de la sylvienne gauche et s'y distribuent, et par suite de la création de la sorte de loge par laquelle elle correspond au cerveau, les circonvolutions qui s'y trouvent à l'état normal ont disparu. Cependant le lobule de l'insula est sain. Dans la plus grande partie de l'écorce cérébrale, on constate comme lésion accessoire un état athéromateux très-prononcé des grosses artères de la base de l'encéphale, et la présence d'un grand nombre de petits anévrysmes miliaires reconnaissables à leur teinte ecchymotique.

L'examen histologique de la tumeur permet de reconnaître la présence des éléments suivants :

Dans les parties superficielles, des éléments cellulaires aplatis, remplis de granulations noirâtres qui marquent les noyaux et offrant tous les caractères de la régression granulo-graisseuse. Dans des coupes faites plus profondément, on trouve entre ces éléments cellulaires un grand nombre de corps, constitués par du carbonate de chaux ; corps qui, vus dans leur plus grande largeur, paraissent fusiformes et colorés en noir à cause de leur grande réfringence, et entourés à leur périphérie par un tissu offrant un aspect fibrillaire très-marqué. Ceux de ces éléments qui sont coupés perpendiculairement à leur axe, sont représentés par des corps arrondis, très-noirs et offrant des lignes qui, partant du centre, vont rejoindre la circonférence. Plus on approche du centre de la tumeur, et plus nombreux deviennent ces corps singuliers, auxquels Virchow a imposé la dénomination de tumeurs sablées ou *psammomes*. En résumé, d'après cet examen et la présence des divers éléments que nous avons retrouvés, nous pensons pouvoir ranger cette tumeur au nombre de celles que M. Bouchard a décrites sous le nom de tumeurs épithéliales de la dure-mère.

M. Desprès. — Lorsqu'un présentateur met sous les yeux de la Société une tumeur à laquelle il donne un nom exotique, il devrait indiquer d'abord le nom sous lequel l'espèce est connue de tout le monde.

Le mot psammôme ne saurait caractériser une espèce de tumeur. Il s'agit là simplement d'une tumeur fibro-plastique. Les micrographes emploient ces procédés que les spécialistes savent si bien mettre en œuvre pour rehausser leurs mérites individuels.

Un médecin dit qu'un malade qui a une affection des yeux accompagnée d'hallucinations de la vue voit des spectres ; le physiologiste dit d'abord que ce sont des phosphènes; mais, pour un spécialiste, ce sont des mouches volantes ; il en survient un second qui éprouve le besoin de créer un mot nouveau pour exprimer la même chose, et qui parle de *myodopsie*.

Ainsi font les micrographes. Il en résulte un chaos au milieu duquel on se perd.

Ce *psammôme* dont parle M. Coyne, est tout simplement un élément qui se rencontre quelquefois dans certaines tumeurs, mais qui peut tenir au mode de préparation; ce n'est donc pas un caractère-type, et l'on ne doit donc pas se servir de ce mot pour désigner des tumeurs fibro-plastiques.

M. Liouville dit que le mot psammôme veut tout simplement dire que l'élément sablé domine dans une tumeur, et pour sa part il ne voit nul inconvénient à introduire ce terme qui représente quelque chose de défini.

8° *Rétention d'un calcul dans le bassinet. — Atrophie rénale. — Dégénéressence amyloïde. — Cystite.*

M. Hayem. — X..., âgé de 62 ans, entre à l'Hôtel-Dieu dans les premiers jours de novembre 1868, n° 23 (Ange-Gardien).

A son entrée, il raconte que, depuis quelques semaines, il est enflé, fatigué, incapable de travailler. Il paraît misérable. On constate de l'anasarque, bouffissure et pâleur très-grande de la face. L'urine est rendue sans douleur, pas d'écoulement; elle offre une teinte laiteuse par le repos, s'éclaircit et contient à la partie inférieure du vase une couche assez abondante de pus, le reste du liquide laisse déposer par l'acide nitrique une quantité considérable d'albumine.

Ce malade ne fournit aucun renseignement intéressant; sa santé a été bonne jusque dans ces derniers temps, il n'y a aucun signe de diathèse, ni de blennorrhagie ou syphilis; il n'accuse aucune douleur dans la région lombaire, le diagnostic porté n'est pas précis : albuminurie et cystite purulente.

Dans les jours qui suivent son entrée, le malade reste presque dans le même état, sans se plaindre, ne paraissant pas souffrir; les urines examinées plusieurs fois conservent les mêmes caractères.

Le malade s'affaiblit peu à peu et présente pendant les huit derniers jours une diarrhée épuisante.

Autopsie le 28 décembre 1868 :

Cavité thoracique. Œdème et congestion passive des poumons; le sommet du poumon droit est induré, gris-noirâtre; pneumonie interstitielle chronique (forme de carton).

Cœur. Valvules saines; hypertrophie assez marquée du ventricule gauche sans lésion mitrale, sans dilatation notable de la cavité.

Abdomen. Intestins pas examinés.

Foie. Plutôt petit que gros, ni cirrhose, ni dégénérescence amyloïde, mais un peu gras.

Rate. Volume normal, dureté très-grande sur la coupe, aspect amyloïde diffus : réaction iodo-sulfurique caractéristique.

Rein droit. Volume un peu exagéré ; capsule s'enlève assez bien ; à la surface teinte pâle, marbrée ; sur la coupe, diverses colorations, pâleur, aspect grisâtre, blanchâtre, surtout dans la couche corticale et les colonnes de Bertin ; quelques légères saillies à la surface ; mélange d'amyloïde et de traces d'exsudations; mais la distinction entre les deux substances est nette partout ; la réaction iodo-sulfurique fait apparaître quelques points amyloïdes sous forme de petites traînées linéaires ou ponctuées. — Sur certaines coupes de ce rein on voit dans la substance corticale de petits amas arrondis de substance jaune caséeuse. Au microscope, dégénérescence amyloïde avancée des vaisseaux, des glomérules et d'un assez grand nombre de tubes, sans caractères évidents de néphrite. Ces amas jaunes se détachent facilement au moment où l'on fait les coupes ; ils sont déposés dans une sorte de cavité kystique, et paraissent formés par de la matière amyloïde et de la matière grasse. Ils sont tout à fait semblables à ceux que j'ai déjà rencontrés et décrits dans une des observations publiées à la Société de biologie.

Le rein gauche est très-atrophié; la capsule adipeuse adhère tellement au tissu du rein lui-même qu'en plusieurs points il est imposible de distinguer et de séparer le tissu rénal lui-même du tissu adipeux voisin. Le rein tout entier est transformé en deux parties distinctes, l'une composée par deux kystes remplis d'une matière analogue à de la crème, d'un blanc un peu grisâtre, le plus gros kyste du volume d'une noix, et l'autre comme une aveline; quant à la seconde portion, l'inférieure, elle se trouve transformée en un tissu graisseux, jaune, analogue à celui d'un lipôme. Il n'y a en aucun point de tissu rénal, reconnaissable. Cette altération est expliquée par la présence d'un corps dur, occupant le bassinet et entouré d'un tissu fibreux qui paraît dû à la rétraction des calices. C'est un ou plusieurs calculs irréguliers qui paraissent avoir intercepté complétement l'écoulement de l'urine. Les deux uretères sont sains, sans dilatation, et perméables.

La matière crémeuse contenue dans les kystes, fait voir au microscope de nombreuses tablettes de cholestérine, des grains calcaires abondants, des cellules de pus altérées ; il n'existe ni urates ni acide urique (soude et ac. nitrique); la partie calcaire est formée de carbonate et de phosphate de chaux.

Le tissu adipeux qui a pris la place d'une partie du rein atrophié, est du tissu analogue au tissu adipeux ordinaire (on dirait une coupe de lipôme); il est traversé par des tractus fibreux et des vaisseaux; on n'y voit pas d'éléments parenchymateux du rein !

La vessie est remplie d'un liquide analogue à l'urine qui s'écoulait pendant la vie.

La prostate est saine. La muqueuse vésicale est un peu injectée, en deux points elle offre une teinte un peu jaune-verdâtre, qui paraît due à l'imbibition cadavérique; elle est peu épaisse, peu vasculaire, sauf deux points non friables, non ulcérés (cystite catarrhale simple).

9° *Anomalie du squelette du pied, cunéiforme supplémentaire.*

M. Ledentu présente une anomalie du squelette du pied, trouvée sur une pièce préparée par un fabricant.

On y voit un cunéiforme surnuméraire. Cette anomalie n'est pas indiquée par les auteurs. Blandin rapporte avoir vu dans un cas une division du cuboïde. Un prosecteur de Palerme avec lequel j'étais en relation m'a dit, il y a deux ans, posséder une pièce de ce genre. C'est tout simplement une division du 1er cunéiforme dont les deux pièces sont séparées par une arthrodie.

On s'explique cette division en se rappelant que les cunéiformes se développent par deux points d'ossification qui ne se reéunissent qu'à 4 ans et que si ces deux points viennent à se dissocier par une marche prématurée chez l'enfant, ils forment deux os séparés au lieu d'un seul.

10° *Rhumatisme chronique. — Déformation des doigts. Endopéricardite aiguë.*

M. Charpentier présente des pièces provenant de l'autopsie d'un homme de 78 ans, mort avec des lésions de l'appareil cardio-vasculaire d'origine rhumatismale.

Le *poumon droit* est entièrement hépatisé.

Cœur. Adhérences du péricarde presque générales, paraissant récentes, et cédant à une traction modérée. Le feuillet viscéral offre de larges taches rougeâtres, infiltrées d'une sérosité sanguinolente, rappelant les fausses membranes de nouvelle formation.

Sur la face ventriculaire des valvules sigmoïdes de l'aorte on

voit de petites végétations rougeâtres, mollasses au toucher, s'étendant d'un nodule d'Arantius à l'autre sous forme d'une guirlande.

Les doigts, les orteils, les genoux, les articulations tibio-tarsiennes présentent les lésions du rhumatisme chronique ; les doigts des deux mains ont une conformation singulière et ne rentrent pas dans les descriptions classiques données par M. Charcot, ainsi qu'on peut le constater sur le dessin que j'ai eu l'honneur de remettre. (Le dessin est dans l'album de la Société.)

11° *Oblitération de l'artère cérébelleuse. — Ramollissement du corps calleux.*

M. Charpentier fait voir une oblitération de l'artère cérébelleuse du côté droit, survenue chez un homme de 80 ans; l'oblitération par caillot qui siége dans l'étendue d'un centimètre environ, avait amené le ramollissement du corps cailleux du même côté.

Le cervelet est atrophié à sa face inférieure. La protubérance annulaire ne représente aussi que le tiers de son volume normal.

En outre l'artère cérébelleuse inférieure du côté gauche était oblitérée et avait produit un foyer de ramollissement à la partie postérieure du lobe occipital de l'hémisphère gauche ; de nombreux anévrysmes rompus y ont été constatés au microscope.

12° *Ankylose par fusion de l'articulation coxo-fémorale.*

M. Delens présente une pièce provenant d'un malade entré dans le service de M. Gosselin, avec un volumineux abcès de la cuisse droite, qui entraîna la mort au bout d'un mois, par suppuration prolongée.

A l'autopsie on trouva l'articulation coxo-fémorale gauche entièrement ankylosée, lésion qui remontait à plus de trente ans.

M. Lannelongue. — Cette pièce est intéressante à un double point de vue : d'abord parce qu'elle représente une ankylose complète des deux os, fémur et iliaque, et ensuite parce que, dans ce fémur, il n'y a plus trace de canal médul-

laire; il est même probable qu'il ne s'en serait jamais formé.

M. Delens pense que, si ce malade avait vécu plus longtemps, le canal médullaire se serait peut-être prolongé par suite de la résorption du tissu spongieux qui survient chez les vieillards.

M. Lannelongue n'admet pas cette hypothèse, car sur cette pièce on observe un véritable cal dans lequel se sont vraisemblablement développés des canaux médullaires, et que le tissu spongieux à larges mailles que l'on y constate tient très-bien lieu de canal médullaire, au milieu desquelles la moelle a pu se loger. D'ailleurs, je ne crois pas, ajoute M. Lannelongue, que le canal médullaire se serait jamais développé, puisque depuis trente ans que la lésion existait, il n'y a pas de trace de sa formation.

M. Duplay, ayant eu l'occasion d'examiner récemment les pièces d'ankylose qui sont au Musée Dupuytren, n'a, sur aucune, trouvé de canal médullaire de développement secondaire; d'ailleurs, on comprend très-bien que le tissu spongieux, largement aréolaire, puisse tenir lieu de ce canal.

13° *Cancer de l'utérus.*

M. Blum met sous les yeux de la Société un cancer de l'utérus qui, par compression, détermina une obstruction intestinale.

Il s'agit d'une malade, âgée de 36 ans, chez laquelle les premiers accidents remontaient au mois de novembre dernier; ils consistaient en hémorrhagies intestinales considérées par le médecin comme dysentériques. Entrée à l'hôpital le 9 décembre pour un embarras stercoral datant de huit jours. Au moyen de médicaments internes, on obtint des évacuations alvines abondantes et on put alors constater l'absence de tumeur appréciable dans l'abdomen; trois jours après, nouvelle constipation qui ne put être vaincue. Un anus artificiel fut établi par M. Guyon, qui avait tenté en vain les ponctions capillaires pour diminuer le météorisme. La mort survint après dix jours.

L'ouverture intestinale avait été établie au niveau du cæcum.

On vit des traces de péritonite peu intenses dans tout l'abdomen; injection des deux feuillets du péritoine. Adhérences des anses intestinales entre elles. Granulations nombreuses disséminées dans tout le mésentère et sur les parois de l'intestin. Dans le foie, on trouve une petite masse identique aux granulations et que le microscope démontre être de l'épithélioma à cellules cylindriques. Au niveau du sacrum,on trouve l'intestin rétréci au point de permettre à peine l'introduction d'une sonde de 3 millimètres de diamètre. Les parois du rectum épaissies et envahies par la dégénérescence cancéreuse, le cul-de-sac postérieur détruit par les adhérences de l'utérus au rectum.

Les poumons étaient sains. On a donc eu affaire à un épithélioma à marche aiguë, dont la production s'est limitée aux organes contenus dans l'abdomen.

14° *Kyste de l'ovaire.*

M. Bailly apporte un kyste de l'ovaire droit, opéré en ville par M. Boinet :

La poche assez volumineuse contenait six litres de liquide et présentait à son intérieur une quantité de petites poches adventices. La malade qui portait ce kyste avait été examinée par un grand nombre de médecins dont les avis avaient été très-partagés, à cause de la difficulté du diagnostic de la tumeur qui semblait siéger très-haut dans l'abdomen. Le pédicule qui l'attachait à l'ovaire fut pourtant trouvé fort court, lors de l'opération qui ne réussit pas, la malade étant morte de péritonite.

15° *Tumeurs du testicule.*

M. Demeule présente d'abord un testicule opéré sur un homme de 35 ans. On avait cru à l'existence d'un testicule tuberculeux; cependant, après l'opération, on ne trouva pas trace de tubercule, mais une tumeur de nature épithéliale, à noyaux multiples.

La seconde présentation de M. Demeule est un autre testicule trouvé à l'autopsie d'un individu de 40 ans, mort phthisique. Cette fois le testicule est bien tuberculeux : on trouve l'épididyme transformé en matière tuberculeuse.

16° *Atrophie du foie chez une femme morte d'ictère grave.*

M. Bloch fait voir le foie atrophié d'une femme de 20 ans, morte avec des phénomènes d'ictère grave à l'hôpital Saint-Antoine.

Ce foie ne pèse que 582 gr. Il est légèrement ramolli et offre une coloration jaune très-intense. D'après l'examen microscopique, cette coloration est due à de la graisse et au pigment biliaire.

La malade avait présenté depuis une quinzaine de jours des hémorrhagies, des convulsions et du coma ; on avait aussi constaté le peu de dimension de son foie et on avait conclu à un ictère grave. L'état de grossesse peu avancé n'aurait peut-être pas été sans influence sur le développement de cette maladie d'après Frerich, qui a signalé parmi les causes de l'ictère grave, l'état puerpéral.

Les reins furent trouvés graisseux, mais la rate semblait normale.

17° *Poumon droit remplissant à lui seul la cage thoracique.*

M. Defoix montre les organes thoraciques d'une femme de 41 ans, morte à la Salpêtrière, dans le service de M. Trélat.

Le poumon droit remplissait à lui seul toute la cage thoracique, cependant on retrouve le cœur bien situé à gauche, entre les médiastins ; puis en dehors on voit une masse charnue qui n'est autre que le vestige du poumon gauche resté carnifié. Cependant, en ouvrant la trachée, on retrouve la bronche gauche qui se subdivise en quelques rameaux qu'on voit bientôt se terminer en culs-de-sac assez dilatés. A l'examen microscopique, il est impossible de retrouver les cellules pulmonaires, tout le parenchyme est converti en tissu fibreux. Le diaphragme aussi était très-abaissé, l'estomac était vertical, et le rein gauche déplacé.

18° *Note sur un cas d'endocardite ulcéreuse.*

M. Malherbe. — Théodore G..., âgé de 53 ans, confi-

seur, est entré le 11 décembre dans le service de M. le Dr Guibout (Saint-Louis) :

Il était en proie à une dyspnée considérable qui fut combattue par des vésicatoires. Le diagnostic porté était emphysème pulmonaire. Il y avait surtout de l'obscurité du bruit respiratoire; la percussion ne donnait pas une grande sonorité.

L'auscultation du cœur fit constater un souffle assez doux à la pointe, occupant les deux temps, et ne cessant que pendant le grand silence ; de plus, il y avait à la base un souffle rude occupant le second temps.

Peu de réaction générale : tout se bornait à de la dyspnée et à de l'œdème des extrémités inférieures. Cet état, observé par nous dans les premiers jours de janvier, ne présenta aucun changement notable jusqu'au 24 janvier. Pendant la nuit du 23 au 24, il y eut du délire, la voix s'était affaiblie et le malade était couvert de sueur.

En auscultant la poitrine, on trouva en arrière, à la base du poumon droit, un peu de souffle bronchique, bien moins net que celui de la pneumonie franche. La percussion donnait en ce point une matité presque absolue. On conclut à l'existence d'une pneumonie survenue au milieu du tissu pulmonaire déjà congestionné par suite de l'affection cardiaque.

L'abattement et la stupeur augmentèrent, et le malade mourut le 24 janvier, dans l'après-midi.

Autopsie le 26 janvier.

Encéphale. Un peu de sérosité dans les méninges ; point de congestion des vaisseaux de la pie-mère. Le tissu cérébral est très-consistant et très-ferme. Rien dans les ventricules moyen et latéraux, ni dans le quatrième ventricule.

Poumons. Le gauche présente de l'emphysème paraissant intervésiculaire ; on peut déplacer l'air et le faire cheminer sous la plèvre viscérale.

Le droit est notablement congestionné ; pas d'hépatisation; certains points complétement privés d'air tombent au fond d'un vase plein d'eau ; ils rappellent l'état décrit sous le nom de splénisation.

Foie. Le foie, volumineux et congestionné, avait l'aspect muscade. La résistance de son tissu est un peu plus grande qu'à l'état normal.

Reins. Les deux reins bosselés présentent un enfoncement qui correspond à la présence d'un infarctus dans chacun de ces organes.

Cœur. Très-volumineux ; un peu de sérosité dans le péricarde. Le ventricule droit est recouvert d'une grande quantité de graisse. Les parois sont très-minces et paraissent en quelques points complétement dégénérées. L'orifice pulmonaire n'offre pas d'altération, tandis que l'orifice auriculo-ventriculaire droit présente un peu d'épaississement sous la valvule tricuspide, qui a perdu sa transparence sur ses bords, dont la couleur est rouge foncé. Sur les valvules sigmoïdes de l'aorte, on voit les lésions de l'endocardite ulcéreuse avec un grand nombre de végétations, rendant absolument impossible le jeu de ces valvules. Ces végétations sont très-friables. Il y a un *petit anévrysme* de la paroi du cœur entre les insertions de deux des valvules sigmoïdes. L'orifice mitral est rétréci ; la valvule mitrale, d'un rouge vif, est très-épaisse et présente aussi quelques végétations.

19° *Dégénérescence caséeuse d'une tumeur ganglionnaire de l'aisselle.*

M. Pérot présente une tumeur du creux de l'aisselle enlevée à l'hôpital Beaujon par M. P. Horteloup.

La femme qui portait cette tumeur était d'un tempérament scrofuleux très-prononcé et conservait depuis assez longtemps cette tumeur qui, en augmentant peu à peu de volume, la gênait considérablement. Le diagnostic porté : hypertrophie ganglionnaire simple, fut confirmé par l'opération; mais on trouva au milieu de la tumeur un point légèrement ramolli qui n'était autre qu'une dégénérescence caséeuse.

20° *Rétraction des doigts à la suite d'un panaris profond.*

M. P. Charpentier présente la main d'un vieillard, atteint depuis fort longtemps d'une rétraction des trois derniers doigts, sans ankylose des petites articulations. Cette rétraction était survenue à la suite d'un panaris de l'indicateur, ayant fusé et amené une suppuration de la main.

21° *Ulcères multiples de l'estomac, thrombose de l'artère pulmonaire.*

M. Coyne fait voir à la Société l'estomac dilaté d'une femme de 80 ans.

On trouve près du pylore un ulcère ancien guéri, puis dans

d'autres points, des ulcères plus récents avec des taches ecchymotiques.

Dans le foie il existe au nombre de 40 à 50 des nodules transparents, qui examinés au microscope présentent les caractères du *cancer alvéolaire* atrophique.

Dans le poumon, l'artère pulmonaire droite est oblitérée par un caillot adhérent aux parois.

L'état inopexique que présentait cette femme n'était peut-être pas étranger à la guérison par oblitération d'un de ses ulcères de l'estomac.

M. Legroux rappelle que Virchow a signalé des faits analogues.

22° *Aiguille retrouvée dans les parois du gros intestin.*

M. Gillette présente une pièce trouvée sur un cadavre de l'École pratique.

Il s'agit d'un corps étranger, qui n'est autre qu'une aiguille à coudre, qui s'était logé dans les parois du gros intestin, entre le côlon et le cæcum. On retrouve des nodosités fibreuses dans les parties avoisinantes, qui étaient sans doute dues au cheminement de l'aiguille. Il n'y avait d'ailleurs pas trace de son entrée dans cette région.

23° *Ostéopériostite du fémur. — Ablation d'un séquestre. Suppuration abondante. — Dégénérescence du foie.*

M. Muron présente le fémur d'un jeune homme de 17 ans, mort dans le service de M. Verneuil, à la suite d'une suppuration abondante produite par une ostéo-périostite.

Après avoir passé 10 mois à l'hôpital, et subi plusieurs opérations : ponctions multiples, drainage et enfin ablation du séquestre, le malade mourut, épuisé par la suppuration, en présentant un œdème du membre inférieur.

A l'autopsie, on ne trouva, pour expliquer cet œdème, qu'un caillot à la réunion des deux veines iliaques.

Le fémur, mis sous les yeux de la Société, est très-volumineux et présente, à sa partie externe et postérieure, un énorme cloaque communiquant avec le canal médullaire et comme lui rempli de pus. On voit encore un séquestre adhérent par sa partie inférieure. Un autre séquestre volumineux avait déjà été en-

levé peu de jours avant la mort du malade. D'après une préparation micrographique que montre M. Muron, on peut constater l'ostéite raréfiante de ce séquestre.

La longueur totale du fémur malade est moindre d'un centimètre que celle du fémur du côté sain. Ce racourcissement était dû à l'incurvation prononcée de l'os malade.

La tête fémorale est ankylosée avec la cavité cotyloïde; cependant on retrouve encore des traces du cartilage dans une coupe faite longitudinalement.

Le foie est atteint de *dégénérescence graisseuse*; on retrouve dans presque toutes les cellules des gouttelettes huileuses.

Le rein présente aussi, mais à un moindre degré, une altération granulo-graisseuse. Il est à noter qu'on n'avait pas trouvé d'albumine dans l'urine pendant la vie.

M. Verneuil. — Je veux donner ici quelques détails sur le malade qui vient de faire le sujet de cette présentation. L'histoire de sa maladie a déjà été donnée dans la thèse inaugurale récemment soutenue par M. Drouin sur l'ostéo-périostite suppurée. Il y a dix mois qu'on me présenta ce malade, qui était d'abord dans un service de médecine. A cette époque, il existait chez lui déjà des gonflements avec empâtement vers plusieurs articulations; notamment autour de l'articulation sterno-claviculaire, où je constatai même un peu de fluctuation, on m'appelait pour ouvrir cette collection. Ayant pris ce malade dans mon service et ne constatant pas d'œdème, je tentai de faire disparaître cette tumeur par les résolutifs, ce qui réussit pleinement en effet. Le même moyen, employé contre le gonflement de la cuisse, n'eut pas un égal succès, du moins pour la partie inférieure, car les phénomènes inflammatoires qui avaient eu lieu vers l'articulation coxo-fémorale s'étaient calmés peu après ceux de l'articulatian sterno-claviculaire

Nous avions dû ouvrir la collection de la cuisse, puis pratiquer plus tard la séquestrotomie, qui eût peut-être réussi si le malade avait été dans de meilleures conditions.

La mort, chez ce malade, arriva par deux causes. D'une part, les foyers purulents mal éteints, et d'autre part, l'état d'adynamie profonde où sa longue maladie l'avait laissé. Comme nous l'a dit M. Muron, il n'y avait rien au poumon,

peu de chose au rein, mais le foie était *gras*. C'est justement sur cette lésion que je veux insister. Depuis quelques années, toutes les fois que j'ai perdu un malade de pyohémie rapide ou d'une suppuration abondante à la suite d'un traumatisme comme après une altération osseuse chronique, j'ai toujours rencontré cette dégénérescence graisseuse du foie. J'ai voulu cependant m'assurer que ce fait n'avait pas attiré suffisamment l'attention des observateurs. Ainsi, dans un relevé que j'ai fait faire de cent observations d'infections purulentes prises au hasard (en mettant, bien entendu, de côté les cas où il existait des abcès métastatiques du foie), j'ai trouvé, dis-je, sur 100 observations, 23 fois seulement l'altération du foie mentionnée. D'après des recherches faites par mon interne, M. Laurent, nous avons pu observer au contraire, rien que pour l'année dernière seulement, 18 à 20 fois des altérations du foie trouvées dans les circonstances sus-mentionnées. Ces altérations consistaient surtout en dégénérescence granulo-graisseuse et amyloïde. Dans un seul cas, les lésions étaient peu marquées, mais il existait d'ailleurs un kyste hydatique. Or, si l'on recherche dans quelles circonstances se rencontrent ces altérations du foie, on trouve que, tantôt c'est un malade qui, par suite d'accident, a subi des mutilations, et qui meurt en quinze jours, par exemple, de ce grand traumatisme; tantôt que c'est un individu qui, depuis longtemps, présente une abondante suppuration.

On peut objecter dans ce cas que, si un alcoolique n'offrant qu'une blessure médiocre vient à mourir par une cause quelconque, on trouvera très-probablement une altération du foie préexistante. Il en serait de même pour un individu atteint de cirrhose qui viendrait à mourir après une opération quelconque. Mais, en dehors de ces faits, il n'en subsiste pas moins pour moi qu'une dégénérescence suraiguë du foie survient tout aussi bien à la suite d'un traumatisme avec suppuration abondante et rapide qu'après une longue suppuration.

Je viens demander ici qu'on m'aide à élucider cette question, en engageant tous les membres de la Société à exami-

ner avec soin le foie de tous les individus morts à la suite d'opération ; je suis convaincu qu'on doit trouver des lésions de cet organe environ 8 fois sur 10. Je viens donc faire appel à tous pour rendre à la pathologie hépatique le rôle important qu'elle doit jouer dans la chirurgie. L'altération du foie chez les phthisiques, dont les cavernes suppurent, pourrait être assimilée jusqu'à un certain point à l'altération des individus mourant de pyohémie. D'ailleurs, n'opérons-nous pas des phthisiques ou des scrofuleux? Alors, rien d'étonnant que chez ceux-là on trouve déjà le foie malade. Mais pour ce qui est des blessés nécessitant des opérations, il n'est pas probable que, chez tous, le foie fût antérieurement malade. Viendra-t-on alors nous dire que nous opérons trop tard? Le fait est peut-être parfois vrai, mais, à ce propos, je tiens à protester contre la doctrine de certains chirurgiens qui pensent que les amputations pathologiques réussissent mieux que les amputations traumatiques.

M. Bricheteau remercie d'abord M. Verneuil de son intéressante communication qui ne peut manquer d'éclairer la question des altérations du foie au point de vue des affections chirurgicales ; mais il ajoute que depuis longtemps déjà l'altération graisseuse du foie a été signalée dans un certain nombre de maladies ; c'est ainsi que dans sa thèse, M. Chèdvergne avait attiré l'attention sur cette lésion fréquemment rencontrée dans la fièvre typhoïde.

M. Després. — La communication de M. Verneuil est très-importante, et j'ai déjà plusieurs fois remarqué que des malades présentaient une altération avancée du foie caractérisée par un état graisseux auquel on pouvait rapporter la cause de la mort après des opérations de résection ou des amputations. Je me suis laissé aller à penser que cette altération du foie était une conséquence de la suppuration prolongée, et que si les opérations n'étaient pas faites aussi tard, c'est-à-dire quand les malades ont longtemps suppuré, nous arriverions à empêcher les progrès de l'altération du foie et des autres viscères.

Aussi bien ces lésions viscérales me paraissent-elles en relation avec une infection purulente chronique et une anémie progressive, à la fois parce qu'il y a des éléments résorbés au niveau de la partie qui suppure, et parce que la suppuration fait perdre aux malades des éléments de leur sang, le pus ne pouvant trouver son origine que dans le sang. Cette infection doublée d'anémie s'établit lentement sans être irrémédiable, c'est un épuisement comme celui qui existe chez les individus qui vivent dans le repos et dans l'obscurité, chez ceux qui meurent d'inanition, et chez lesquels on trouve les viscères gras exsangues.

M. Chalvet. — Je ferai remarquer que l'état complexe du foie désigné sous les noms de foie gras, de stéatose physiologique, d'état trouble des cellules hépatiques, etc., peut être expliqué par des faits connus en chimie clinique. L'état du foie signalé par M. Verneuil est consécutif à une altération du sang, altération constituée par l'accumulation dans le sérum de produits colloïdes et cristalloïdes provenant d'une dénutrition vicieuse des tissus malades.

On peut affirmer de par l'analyse que les compositions chimiques du sang subissent de profondes modifications dès qu'une lésion, d'abord localisée, s'accompagne de phénomènes généraux. La généralisation des accidents, en un mot, trouve sa raison d'être dans une altération secondaire du sang. Les tissus malades jettent à un moment donné dans le torrent circulatoire des produits complexes qui altèrent la composition du sang et deviennent une cause directe de troubles fonctionnels et nutritifs.

Lorsqu'on étudie la marche des divers processus morbides d'après la méthode physico-chimique, on est bientôt convaincu qu'il est impossible de défendre exclusivement, en pathogénie, une théorie solidiste ou humorale, on voit que les solides et les liquides de l'organisme sont solidaires au point de vue de leur composition, et qu'ils ne peuvent subir isolément de modifications un peu durables sans que l'harmonie générale soit troublée.

Il me semble que les études positives, qui ne négligent aucun des éléments des problèmes complexes de la biologie,

tendent de plus en plus à remplacer les théories et les systèmes par un dogmatisme scientifique qui rend matériellement compte des phénomènes morbides.

Faisant l'application de ces données au fait présenté par M. le professeur Verneuil, voici comment on peut interpréter l'altération du foie dans les lésions médicales et chirurgicales. Les produits de la dénutrition vicieuse des tissus malades altèrent le sang et provoquent la fièvre, comme dans le cas d'injection de liquides organiques dans le sang des animaux. La fièvre devient à son tour une nouvelle source d'altération humorale par l'exagération des combustions, et ainsi se trouvent compromises les diverses fonctions de l'organisme et les opérations trophiques des tissus, car le sang préside à la fois à l'excitation fonctionnelle et à la nutrition des éléments anatomiques; d'autre part, il est incontestable que le foie est un organe hémato-poiétique de premier ordre, qu'il a pour fonction de prendre au plasma sanguin l'excès des principes albuminoïdes et protéiques pour former la bile, et d'emmagasiner en même temps certains produits de la digestion pour leur faire subir des transformations qui concourent au métamorphisme ascendant ou d'assimilation. Par un concours de circonstances faciles à concevoir d'après les données de la physiologie pathologique, on comprend que les cellules du foie puissent être encombrées de granulations de nature très-diverse : par exemple, lorsque la dénutrition exagérée ou pervertie fournit à cet organe, chargé d'épurer le sang, un excès de matières protéiques, ou qu'il lui arrive des voies digestives des peptones mal élaborées par suite des troubles fonctionnels, surtout quand la prédominance de la désassimilation sur l'assimilation contremande en quelque sorte leur emploi.

Cet état du foie ne doit pas être tout d'abord qualifié de dégénérescence morbide, puisqu'il est établi qu'il peut revenir à ses conditions normales dès que les causes d'encombrement sont supprimées. Mais si ces causes persistent trop longtemps, le foie souffrira dans sa nutrition propre et un état morbide permanent succédera à cet état quasi-physiologique dès le principe. Il faudra donc chercher à détruire ces causes pour arrêter la stéatose du foie.

M. Desprès. — Je ne crois pas qu'il y ait de meilleur moyen de prévenir la dégénérescence du foie, que les opérations capables de tarir une suppuration longue. *Sublatâ causâ, tollitur effectus.* Citerai-je un fait analogue? Velpeau, ayant vu certains engorgements pulmonaires, consécutifs à des suppurations prolongées de tumeurs blanches, avait remarqué que les amputations arrêtaient ces engorgements. Faisons de même pour les lésions viscérales du foie chez les individus qui suppurent. Tarissons, lorsqu'il n'y a point encore un appauvrissement complet de l'individu, la source du pus, amputons ou réséquons. Nul traitement général, aucun spécifique ne feront aussi bien.

On a comparé les résultats des opérations en France et en Angleterre. Nos voisins d'outre-Manche ont eu l'avantage : Cela tient à ce qu'ils opèrent trop tôt et nous trop tard. Ils opèrent, il est vrai, quelques malades qui pourraient guérir sans opération et que nous guérissons aussi. Mais ils opèrent de bonne heure beaucoup de ceux chez qui nous poursuivons trop longtemps l'espoir de conserver un membre.

M. Chalvet. — Je crois qu'il est bon de ne pas différer trop longtemps les opérations, dans la crainte que l'altération trop avancée du foie ne compromette la plasticité du sang au point d'empêcher la restauration chirurgicale. Mais ce n'est pas l'anémie qui est la cause directe de l'état graisseux du foie. Il est vrai que les tissus régressent lorsque le sang se déglobulise ; mais il faut remarquer que dans le cas présent, le foie ne subit pas dès le principe une régression de ses éléments, mais un encombremen qu lui est imposé par ses fonctions multiples ; que cet état d'abord transitoire ne devient morbide que consécutivement, comme le démontrent les expériences et la clinique. Or, la permanence de l'encombrement ne tarde pas à produire à la fois une anémie générale et un trouble nutritif local. Il semble donc plus conforme à l'ordre chronologique des phénomènes d'admettre l'anémie marchant de pair avec la régression du foie, que d'admettre la régression produite directement par l'anémie. Quant à l'anémie produite par le passage du pus dans le sang, rien n'autorise à admettre ce passage en nature. Ce

sont plutôt les principes solubles qui entrent dans le torrent circulatoire, et ces principes n'appartiennent pas plus au pus qu'à tous les éléments anatomiques en régression dans la masse morbide. Il se fait là une sorte d'empoisonnement progressif par les matières protéiques et extractives que je désigne depuis longtemps par le terme générique d'*auto-toxémie*, qui me paraît préférable à la périphrase d'infection purulente.

Du reste ce que M. le professeur Verneuil a constaté sur le foie s'observe pareillement du côté des reins.

Ces organes ont aussi pour fonction de veiller à ce que le sang conserve toujours sa même composition. Ils transforment aussi, mais ils *éliminent* surtout des matières azotées provenant de ces combustions incomplètes, et la perte de ces substances est une source incontestable d'épuisement et d'anémie. Il est même certain que quelques œdèmes sans albumine ne reconnaissent pas d'autres causes. Sans vouloir entrer ici dans de plus longs détails sur ce sujet qui fera l'objet d'un travail spécial que je suis sur le point de terminer, je me contenterai de dire que l'élimination de ces matières protéiques détermine le *gonflement* granuleux des cellules des tubuli et que la persistance de cette élimination peut altérer les reins de manière à produire une albuminurie d'abord aiguë et transitoire, puis ensuite permanente et chronique, si, comme pour le foie, les causes déterminantes persistent trop longtemps.

M. Verneuil. — M. Desprès, en parlant des mauvaises conditions où se trouvent les individus qu'on opère trop tard, semble ne considérer que l'état du sang. Il faut bien admettre, comme le fait M. Chalvet, que le mauvais état des organes entraîne une lymphe plastique de mauvaise qualité. Tous les jours nous sommes à même de voir que, par suite de lésions organiques préexistantes, le travail de cicatrisation tarde à se faire. Mais en dehors de ces cas, j'ai été frappé de la rapidité avec laquelle le foie pouvait être atteint de dégénérescence graisseuses avant même que les autres organes, poumon, rein, etc., eussent ressenti une altération quelconque. Je me l'explique jusqu'à un certain point en

considérant l'importance du rôle que joue cet organe hémato-poiétique.

Une question du plus haut intérêt vient prendre place immédiatement après le fait d'observation que je viens de signaler ici.

Ces altérations du foie peuvent-elles guérir? et quels moyens devons-nous employer pour entraver cette dégénérescence graisseuse du tissu hépatique?

Oui, je crois qu'un régime sévère, joint à une sage thérapeutique, peut amener rapidement des modifications favorables dans la glande hépatique. Cet organe, qu'on a avec raison comparé à un magasin de graisse, peut voir cette matière s'y accumuler sous certaines influences, puis disparaître sous d'autres conditions. Ce sont justement ces conditions qu'il importe de rechercher, pour que dans le cas où, se trouvant sur le point d'opérer un individu que l'on soupçonne avoir le fois gras, on puisse lui faire suivre un régime approprié à son état; de la même façon que nous commençons par instituer chez les diabétiques, que nous devons opérer, le traitement antiglucosurique, pour mettre notre malade dans les meilleures conditions opératoires possibles.

Quel est le moyen que nous emploierons ? J'ai songé au tannin, aux frictions sèches et surtout au régime.

De cette question j'ai déjà dit un mot à la Société de chirurgie; mais, désirant faire de ce sujet une étude sérieuse, en demandant à chacun de m'aider dans mes recherches, j'ai préféré l'apporter à la Société anatomique dont les membres laborieux ne manqueront pas, je l'espère, de contribuer par leurs observations à élucider ce point intéressant de la pathologie hépatique.

M. Chalvet.— A propos de la curabilité des stéatoses, je veux seulement rendre compte à la Société d'expériences que j'ai faites dernièrement.

Sur une portée de jeunes chiens, bien vivaces et présentant des conditions identiques, séparez deux chiens que vous nourrissez avec des aliments variés, tandis que les autres

continueront à prendre le lait de la mère. Au bout de quelque temps, les deux premiers chiens seront un peu malades (fièvre, diarrhée, vomissement). Le sang de ces animaux, examiné comparativement avec celui des autres chiens que la mère nourrissait, contiendra une proportion très-considérable de matière grasse. Si on met à mort un de ces animaux, on trouve ses organes stéatosés. Rendez le survivant à la mère, peu à peu sa santé s'améliore et assez rapidement il est revenu dans les conditions où se trouvent ceux qui n'ont eu pour nourriture que le lait maternel.

Ainsi, je crois que l'hygiène et la thérapeutique peuvent intervenir de la façon la plus favorable dans les modifications à apporter aux organes atteints de stéatose.

On peut facilement se convaincre de l'utilité de la thérapeutique chez les albuminuriques. Dosez exactement l'albumine de l'urine d'un de vos malades, puis envoyez-le au bain de vapeur, faites-lui faire des frictions sèches ou aromatiques pendant un quart d'heure environ. A la suite de ce traitement, dosez de nouveau l'albumine, et il n'est pas douteux que la proportion sera moindre qu'auparavant.

Il doit en être de même pour les individus dont le foie est stéatosé. Mettez-le dans de bonnes conditions, et son foie cessera de faire de la graisse.

M. Bricheteau. — Ce que M. Chalvet vient de nous dire des jeunes chiens, nous le voyons bien souvent sur les nouveau-nés qui privés du sein maternel meurent en si grand nombre par inanition. Donnez-leur une bonne nourrice, et ils reviennent à la vie.

M. Ranvier. — A propos de la question des dégénérescences graisseuses, je veux seulement rapporter une opinion émise par Furstemberg, que je ne trouve pas mentionnée dans la communication de M. Chalvet. Cette opinion, qui me paraît assez logique, rend un compte exact de ce qui arrive aux jeunes animaux qu'on sépare de leur mère et chez lesquels il se fait des dégénérescences graisseuses des organes.

Il existe dans les éléments histologiques de tous les tissus,

une graisse de composition qu'on peut appeler *graisse larvée*, car elle n'est pas reconnaissable au microscope ; mais, principalement chez les jeunes sujets, elle devient apparente sous l'influence *du manque de chaleur*.

Or, un des premiers faits qui se présente pour les jeunes animaux qu'on sépare de leur mère, c'est le refroidissement. Cette condition ne tarde pas à faire sentir sur les éléments histologiques son action pour ainsi dire paralysante, en les empêchant d'utiliser leur graisse de composition, qui dès lors devient apparente et ne tarde pas à s'accroître. La macération du fœtus, mort dans l'utérus, amène aussi des transformations graisseuses viscérales qui apparaissent dans le même ordre que celles qui surviennent pendant la vie, sous l'influence des conditions morbides stéatogènes. C'est toujours le foie qui est atteint le premier, puis les reins, enfin le cœur et les muscles en dernier.

La transformation graisseuse n'est en réalité dans certain cas qu'un mode de terminaison de l'inflammation. En effet, lorsque le mouvement irritatif est tombé, on voit d'abord apparaître la graisse de composition ; puis enfin la stéatose ayant envahi complétement les éléments, ils finissent par mourir.

On peut se convaincre de ce fait, en mettant sous la peau d'une grenouille un morceau de moelle de sureau dans les mailles de laquelle ne tardent pas à monter des globules purulents qui, ainsi séparés de l'organisme, deviennent bientôt graisseux.

D'après les expériences que j'ai faites sur le phosphore, je crois pouvoir affirmer que ce poison n'agit pas comme irritant, mais comme contro-stimulant des éléments histologiques. Je n'insiste pas davantage sur les modes de productions de stéatose poly-organique ; mais j'ai cru important de mentionner l'opinion de Furstemberg pour compléter l'intéressante communication de M. Chalvet.

OBSERVATION I. — Oblitération de la veine sus-hépatique droite, de la veine-cave inférieure et de ses branches afférentes. — Infarctus des reins par arrêt de la circulation veineuse sans oblitération artérielle, par M. NOTTIN, interne des hôpitaux.

La nommée Krolimins (Eugénie), âgée de 25 ans, cuisinière, est entrée, le 10 novembre 1868, à l'hôpital Saint-Louis, salle Saint-Thomas, numéro 12, dans le service du Dr Lallier, et son observation a été recueillie jusqu'au 31 octobre par notre collègue et ami M. Rathery.

Comme antécédents, nous signalerons ; beaucoup de gourme de 7 à 10 ans; — des abcès froids ganglionnaires de la région cervicale, dont les cicatrices persistent ; des maux de gorge fréquents; une leucorrhée abondante. Un séjour de 15 jours à l'hôpital de la Pitié, il y a trois ans, pour une éruption fébrile accompagnée de toux et d'angine. Enfin l'accouchement à terme, il y a deux ans, d'un enfant mort.

A son entrée à l'hôpital, la malade avait une éruption d'acné, confluente à la face, généralisée sur tout le corps et de nature scrofuleuse ; mais simulant une syphilide papuleuse.

Du 16 novembre au 23 décembre, la malade a pris des douches de vapeur, et l'affection cutanée avait disparu, lorsqu'elle se plaint de fièvre le soir et de perte d'appétit, la langue est sale. On prescrit 1 gr. 50 d'ipéca.

Le 26 décembre. *Névralgie temporo-cervicale* à accès périodiques, qui cède à l'emploi du sulfate de quinine.

Le 29 *décembre*. — *La malade est prise subitement d'une faiblesse générale avec pâleur et refroidissement des extrimités.* Elle revient à elle très-difficilement.

Le 30 décembre à la visite du matin : *Cyanose très-prononcée* qui rappelle les accès de la période algide du choléra. Absence de vomissements et de garde-robes. *Anurie complète.* Le cathétérisme fournit quelques gouttes d'urine fortement *albumineuse, pouls petit, misérable, à peine perceptible.* Les fonctions intellectuelles restent parfaitement intactes à trois heures du soir. Le pouls est toujours petit. Vomissement des boissons; face moins pâle, extrémités moins froides.

A 9 heures du soir. *Accès de dyspnée très-violent.* Traitement : ventouses sèches, potion avec eau de laurier-cerise, et sirop d'éther.

Le 31 décembre *pouls très-petit.* Vomissements des boissons; une selle sans caractère, *anurie;* la chaleur est revenue. La ma-

lade se plaint d'une *raideur dans la jambe* droite. Traitement Thé au rhum.

Le 1er janvier. *Pouls petit, fréquent*; vomituritions; *absence presque complète d'urine*, pas de garde-robes; douleur dans le flanc gauche et au niveau des insertions du diaphragme, sentiment d'oppression, anxiété vive. Traitement : glace et rhum, ventouses sèches, potion, acétate d'ammoniaque.

Le 2 janvier, 100 pulsations, extrémités froides, douleur diaphragmatique gauche, vomituritions, pas de garde-robes, *quelques gouttes d'urine albumineuse, sanglante et sans tubes d'épithélium*. Traitement ut suprà.

Le 3 janvier. 80 pulsations, la douleur diaphragmatique est vive, l'inspiration est brusque et convulsive, la malade se plaint de ne pas y voir ; les pupilles sont dilatées. *Douleur et œdème des membres inférieurs. Anurie*, absence de garde-robes. Traitement ut suprà ; vésicatoire épigastrique.

Le 4 janvier. 76 pulsations plus fortes, insomnie, hoquet, régurgitations, pas de garde-robes, *urines très-rares et sanglantes, léger œdème des membres inférieurs et douleurs dans les mollets*, surtout du côté droit. Le vésicatoire a bien pris, il n'a pas calmé la douleur épigastrique. Traitement ut suprà.

Le 5 janvier. Hier dans la journée petite garde-robe d'apparence purulente, suivie d'une selle naturelle dans la nuit ; diarrhée abondante, 68 pulsations, pas de fièvre, *urines moins sanglantes et moins rares*, hoquet continuel ; amélioration notable. Traitement ut suprà.

Le 6 janvier. Insomnie ; pouls à 68, assez fort ; bouche brûlante, sans acidité ; régurgitations continuelles d'un liquide incolore ; *douleur et œdème des membres inférieurs plus prononcés. Dilatations variqueuses aigues des veines sous-cutanées abdominales.* Au toucher vaginal, brides anciennes du cul-de-sac gauche, douleurs prévésicales.

Mort subite le 6 janvier à midi, avec pâleur et refroidissement des extrémités, sans convulsions ni cyanose ; l'intelligence est restée intacte jusqu'aux derniers moments.

Autopsie 44 heures après la mort.

Le crâne n'a pas été ouvert.

Dans la poitrine, quelques adhérences pleurales anciennes sans épanchement. Les poumons souples sont aérés sans congestion ni hépatisation ; quelques indurations non tuberculeuses aux deux sommets. Les artères, les veines pulmonaires sont libres dans toute leur étendue ; le péricarde a sa couleur normale, il ne contient pas de liquide. Le cœur est graisseux, sans ramol-

lissement du tissu musculaire. Les cavites droites sont remplies de caillots fibrineux enchevêtrés dans les piliers ; dans le cœur gauche il y a un *caillot très-petit.*

L'abdomen n'est pas ballonné. Le péritoine contient une très-minime quantité de sérosité citrine. Les intestins sont pâles, affaissés ; ils ne renferment ni gaz, ni matières stercorales. La muqueuse vivement congestionnée est d'une couleur violacée, elle est tapissée d'une grande quantité de mucus blanc-jaunâtre et adhérent, analogue à la selle d'apparence purulente rendue le 5 janvier. Les ganglions mésentériques légèrement tuméfiés ont une couleur rosée.

La veine cave inférieure et ses branches afférentes (veines iliaques primitives externes et internes, veines rénales, utéro-ovariennes, veines des capsules surrénales et veines lombaires) *sont oblitérées* et remplies comme par une injection de suif noir. Les parois veineuses ne sont pas enflammées et les caillots adhèrent légèrement à la tunique interne. L'aorte et ses branches sont vides. Le système de la veine porte ne contient pas de caillots. Le pancréas et la rate ont leur volume normal. Au contraire *les reins sont très-tuméfiés* et d'un rouge brun surtout celui de gauche. Entre la capsule fibreuse et l'enveloppe cellulo-graisseuse, on voit des *ecchymoses multiples.* Dans quelques points le tissu *cellulaire est induré* et adhère à la capsule ; à ce niveau on trouve à l'extrémité supérieure du rein gauche *un large infarctus* jaunâtre de forme irrégulière, limité par un liséré rouge sombre très-sinueux et très-net. Deux autres infarctus se rencontrent sur le rein gauche, l'un au milieu de la face antérieure, l'autre à la partie inférieure du bord convexe. Il n'existe qu'un seul infarctus sur la face antérieure du rein droit. Ces infarctus font une saillie à la surface du rein, et leur tissu est d'une consistance plus ferme à la coupe. Le tissu du rein est d'un rouge livide très-prononcé et l'infarctus d'un jaune pâle, s'étend, en profondeur jusqu'à la substance tubuleuse.

Dans l'extérieur des reins, les divisions des veines sont remplies de caillots que la pression fait sortir. *Les artères, suivies aussi loin que possible, ne sont pas oblitérées même dans les branches qui correspondent aux infarctus.*

Le bassinet et les uretères sont libres, mais très-injectés ; la vessie est vide et sans lésion. Les ovaires sont un peu tuméfiés. On retrouve dans le cul-de-sac gauche du vagin des brides constatées au toucher.

Dans *le sillon du foie, la veine cave est encore oblitérée* par un caillot fibrineux et adhérent à la périphérie, mou et noir dans

sa partie centrale. Le foie a son volume normal ; la section du lobe gauche montre les orifices de la veine sus-hépatique parfaitement libres et béants ; la section du lobe droit au contraire fait voir *un caillot blanc jaunâtre très-adhérent, remplissant complètement la veine sushépatique droite et ses branches.* La veine porte, ses divisions hépatiques, l'artère hépatique, les conduits biliaires ne présentent pas d'oblitération.

Le tissu hépatique est jaunâtre et d'aspect graisseux dans le lobe gauche ; il est plus rouge et plus consistant dans le lobe droit.

Les caillots examinés dans leur ensemble, paraissent d'autant plus anciens et mieux organisés qu'on se rapproche de la veine sus-hépatique droite, dont la lésion semble être antérieure aux accidents qui ont emporté la malade. Ils sont en partie fibrineux et adhérents dans la veine cave et dans les veines rénales, où on les suit jusqu'aux plus petites divisions. Dans les veines utéro-ovariennes, au niveau des branches de 2e ordre, les caillots se terminent par une extrémité arrondie.

Dans aucun point des veines oblitérées, autre que la veine sus-hépatique droite, on ne trouve des traces de phlébite. L'oblitération ne peut s'expliquer que par l'obstacle au cours du sang apporté par la saillie du caillot de la veine sus-hépatique droite dans la veine cave.

Cette observation mérite d'attirer l'attention, non-seulement par la rareté de la lésion ; mais aussi parce quelle nous montre la production d'infarctus des reins consécutifs à un arrêt de la circulation veineuse, sans qu'on puisse trouver la moindre oblitération artérielle.

Or, jusqu'à présent cette lésion avait toujours été considérée comme le résultat de l'oblitération artérielle, et notre observation me paraît répondre à un désidératum exprimé dans la thèse de mon ami le Docteur Lefeuvre qui, en se demandant si l'infarctus ne peut être produit que par l'oblitération artérielle, admet leur possibilité par arrêt de la circulation veineuse et croit même en avoir observé un cas à l'Hôtel-Dieu en 1867 dans le service du Docteur Barth.

Obs. II. — Ostéite du rocher. — Phlébite avec thrombose de la jugulaire. — Embolies pulmonaires. — Gangrène du poumon, par M. Lépine, interne des hôpitaux.

A. Gillier, âgé de 9 ans, entré le 23 décembre 1868 à l'hôpital Sainte-Eugénie (service de M. Barthez). — On dit qu'il est malade depuis huit jours, qu'il a de la fièvre tous les soirs ; il au-

rait eu trois ou quatre épistaxis ; inappétence, constipation ; *douleur dans la région du cou.*

Le 26, à la visite, l'enfant est anxieux, très-oppressé ; pouls très-petit, très-fréquent, les battements du cœur tumultueux et sourds, sans bruit anormal ; la face est bleuâtre. — Ventouses sur la région précordiale.

Les jours suivants, l'état s'est amélioré ; il n'a plus d'oppression, mais il a des frissons et de la diarrhée.

Le 2 janvier, l'enfant a de nouveau de l'oppression. L'auscultation du cœur et du poumon ne révèle pas de bruits anormaux, la peau est chaude. *Surdité.*

Les jours suivants, l'oppression continue. A la percussion, submatité aux deux bases, surtout du côté droit; à l'auscultation, respiration soufflante en arrière, prononcée surtout à la partie moyenne du poumon droit ; en ce point on entend aussi quelques râles. — En avant, diminution du son sous la clavicule droite ; la percussion même légère est douloureuse ; la respiration ne s'entend pas bien sous la clavicule droite ; peau chaude, respiration, 80.

Le lendemain, même état ; le soir, agitation et délire. Mort à onze heures.

Autopsie. Adhérences récentes, faciles à rompre, des deux poumons avec la plèvre pariétale. — Les deux cavités pleurales renferment une sérosité louche et sanguinolente : la quantité en peut être évaluée à deux verres pour la cavité pleurale gauche ; elle est un peu plus grande à droite. — Les poumons extraits sont recouverts de fausses membranes ; à leur surface on voit plusieurs points de coloration bleuâtre d'étendue variable (les plus petits n'ont pas 1 demi-centimètre de diamètre ; — les plus gros atteignent 2 centimètres) ; à l'incision, on reconnaît des foyers gangréneux à différents degrés de développement ; la muqueuse bronchique est rouge ; les gros troncs de l'artère pulmonaire sont parfaitement sains ; mais *dans un très-grand nombre* de petites branches du diamètre de 1 millimètre environ, on trouve des caillots fibrineux généralement siégeant sur un éperon : quelques-uns n'oblitèrent pas complétement la lumière du vaisseau. Les lobules correspondants sont sains ; d'autres ramollis et friables bouchent complétement le vaisseau et de petits abcès entourent la branche vasculaire occupée par le caillot.

Les caillots à cheval au niveau des éperons sont tous blancs ; plusieurs d'entre eux offrent soit dans le vaisseau d'amont, soit dans chacune des deux branches d'aval un caillot fibrineux

prolongé, de coloration rose, et très-facilement distinct du caillot embolique.

Les veines pulmonaires ne présentent pas de caillots. *Le cœur* est de petit volume; le ventricule gauche est vide; le ventricule droit renferme de petits caillots fibrineux mous.

La veine cave supérieure est à l'état normal; mais à l'embouchure de la jugulaire gauche commence un caillot de forme lamellaire, qui se prolonge au delà du golfe jusqu'à la partie moyenne du sinus latéral; dans le sinus et dans le golfe, le caillot occupe une notable partie de la lumière du vaisseau qui est cependant parfaitement perméable. — En détachant du rocher la dure-mère qui est épaissie, on remarque sur la face postéro-supérieure de cet os une surface présentant une coloration bleuâtre. Un trait de scie découvre un petit foyer du volume d'un pois, rempli d'une matière caséeuse.

Le cerveau est un peu anémique; les veines du corps strié ont un calibre égal des deux côtés.

Le *foie*, les *reins* ont un volume normal, la *rate* est un peu grosse; ces trois organes sont absolument exempts d'infarctus.

Le tube digestif et la vessie ne présentent rien d'anormal.

La succession des phénomènes observés pendant la vie s'explique en admettant une phlébite primitive du sinus latéral gauche, puis de la jugulaire interne qui fut l'origine des embolies, des palpitations et de la gangrène pulmonaire.

Deux faits analogues furent présentés dans la Société, par Fritz, en novembre 1864.

M. Hayem. — On sait que les embolies de l'artère pulmonaire peuvent produire, tantôt de simples infarctus, tantôt des gangrènes. Ces différences dans les conséquences d'un même obstacle mécanique, tiennent à l'état général du malade et aussi à la forme et au volume des caillots.

Chez le malade de M. Lépine, il y avait un état général grave, un état typhoïde qui prédisposait aux gangrènes.

Obs. III. — Fracture communicative du crâne. — Abcès du cerveau, par M. Hybord, interne des hôpitaux.

Un homme ayant été arrêté par un employé du chemin de fer, au moment où le train se mettait en marche, tomba et resta accroché par son pantalon, de telle sorte que la tête venait battre

en rebondissant sur la voie, où le lendemain un fragment de la voûte crânienne fut retrouvé. Il résulta de ces chocs réitérés une fracture comminutive du crâne. Le blessé fut amené dans le service de M. Broca, et dix jours après son entrée il fut pris d'attaques convulsives épileptiformes. D'après ces phénomènes on pensait qu'une esquille irritait l'encéphale. — En effet, après une exploration attentive, M. Broca retira une esquille considérable formée par la paroi supérieure de l'orbite, l'os propre du nez et l'apophyse cristagalli. — Le malade vécut un mois sans phénomènes graves, sans délire, ni paralysie, ayant conservé toute son intelligence, puis succomba avec des signes d'encéphalite.

A l'autopsie, on constata d'abord l'énorme perte de substance du crâne, puis un abcès considérable de tout le lobe antérieur gauche du cerveau ; l'encéphalite existait et était généralisée. Tous les ventricules du cerveau, quoique sans communication avec l'abcès précédemment indiqué, contenaient du pus, qui avait les caractères du pus cérébral gluant et consistant, comme gommeux.

Il est probable que l'absence de troubles intellectuels moteurs ou sensitifs tenait à ce que le cerveau n'était pas comprimé dans la boîte crânienne largement ouverte et que l'abcès avait pu s'y développer à ciel ouvert.

M. Lannelongue. — J'ai vu cet homme à l'hôpital, et il présentait une difficulté de diagnostic intéressante. Au fond de la cavité qui résultait de la perte de substance osseuse, il y avait eu une hémorrhagie qui masquait le cerveau. Lorsque les caillots furent enlevés, on put voir très-nettement les battements du cerveau et l'influence que la respiration exerçait sur eux. Mais il était très-difficile de savoir si le cerveau était à nu, ou si la dure-mère était intacte. On voyait une sorte de bourgeonnement avec des divisions linéaires qui pouvaient en imposer pour les circonvolutions cérébrales ; or, l'autopsie démontra la parfaite intégrité des enveloppes cérébrales.

Obs. IV. — Rétrécissement de l'aorte à l'union de la crosse avec la portion descendante, par M. Pommier, interne des hôpitaux.

Un malade âgé de 54 ans, mort le 20 janvier, dans le service de M. Nonat, à la Charité, dans un état de cachexie extrême avec

albuminurie considérable. Pendant la vie, on avait diagnostiqué chez ce malade un anévrysme de l'aorte thoracique. Il existait, en effet, à gauche et en arrière, au niveau du quatrième espace intercostal, entre l'angle des côtes et le bord spinal de l'omoplate, un centre de battements distinct de celui du cœur, avec coïncidence d'un bruit de souffle au premier temps à ce niveau. — Pas de tumeur, du reste, et à aucun moment, pas de signe de compression de quelque organe important.

En même temps, on trouvait au cœur un léger souffle du premier temps et à la base; le second temps était également couvert par un souffle assez marqué, et qui s'est expliqué à l'autopsie par un défaut de rapport entre le calibre de l'orifice et celui de la crosse dilatée, la colonne sanguine arrêtée par le rétrécissement subissait nécessairement un reflux. Les battements du cœur étaient peu énergiques; le choc de la pointe se faisait au niveau du cinquième espace un peu en dehors du mamelon.

En même temps, le malade présentait depuis huit mois, où la maladie avait débuté, selon lui, tous les signes d'une profonde cachexie, maigreur extrême, perte absolue de forces, œdème des membres inférieurs, diarrhée colliquative et albuminurie considérable. — Les antécédents manquent, surtout au point de vue de la syphilis et du rhumatisme. A l'autopsie, on trouve :

Un épanchement de sérosité dans le péritoine, des adhérences entre le péritoine et la face convexe du foie, un épanchement dans la plèvre gauche refoulant le poumon, des adhérences pleurales très-anciennes. Le foie et les reins présentent tous les caractères de la dégénérescence amyloïde. Le cœur est peu volumineux; il y a cependant une hypertrophie notable des parois du ventricule gauche.

Les valvules paraissent saines. Sur les parois de l'aorte, quelques dépôts de matière athéromateuse.

Le crâne offre une dilatation anormale, il est vrai, mais qui n'a cependant rien d'exagéré. Au niveau du point où elle se contourne pour devenir descendante, derrière la bronche gauche qui la croise, on constate un *rétrécissement considérable*, pouvant à peine admettre une sonde de femme. A ce niveau, les parois de l'artère sont comme resserrées par une ligature; pas de ganglion qui occasionne la compression. Si on incise le rétrécissement, on voit qu'il est formé par une espèce de repli rugueux, de même structure que les parois de l'artère, blanc jaunâtre comme elles, avec quelques incrustations athéromateuses.

Les parois de l'aorte, très-épaissies, étant étalées, on a les mesures suivantes pour le calibre du vaisseau :

Au-desus du rétrécissement,	9 c. m.
Au niveau,	8 m. m.
Au-dessous,	5 c. m. 1[2.

Il est à remarquer que le calibre des vaisseaux qui naissent de la crosse ne présente rien d'exagéré ; celui de la sous-clavière gauche est même assez restreint. Mais, par contre, celui de la mammaire interne du même côté, dissequée jusqu'à son anastomose avec l'épigastrique, est beaucoup plus volumineux que de l'autre côté.

Dans son trajet thoracique et abdominal, le calibre de l'aorte n'est guère diminué non plus, de même que celui des branches qu'elle fournit.

La circulation se faisait encore par l'aorte, malgré cet énorme retrécissement, et c'est pour cela sans doute que la voie collatérale était encore peu développée.

Quant au diagnostic, il eût été difficile de le faire sur le vivant; mais celui d'anévrysme qui a été porté n'était faux qu'à moitié, puisqu'au-dessus du point coarcté existait une dilatation qui a pu expliquer la méprise.

Il est difficile, en l'absence de renseignements positifs sur l'antécédent, de se prononcer sur la nature et la cause du retrécissement, mais on peut affirmer qu'il remonte bien plus loin qu'à huit mois, époque où le malade a dû cesser tout travail, et où la nutrition générale s'est notablement altérée.

Obs. V.—Ostéome de l'œil situé entre la choroïde et la rétine.—Calcification du cristallin.— Hydropisie sous-choroïdienne, par M. Malassez.

C..., âgé de 35 ans, porteur à la Halle, entré le 2 novembre 1868 dans le service de M. Trélat. Son père est mort poitrinaire. Sa mère vit et jouit d'une bonne santé. Il a eu quinze frères ou sœurs, dont plusieurs sont morts de la poitrine. Quant à lui, il a toujours été bien portant; il n'a eu qu'une variole gagnée à l'hôpital quelque temps après son entrée.

Il dit n'avoir jamais vu de son œil gauche; à l'âge de 7 ans, il reçut un coup sur cet œil, et depuis cette époque il en souffre, surtout au moment des grandes chaleurs.

Depuis quelque temps son œil droit, qui était bon jusque-là, s'est affaibli; son œil gauche est devenu plus douloureux, et c'est pour ces deux raisons qu'il entre à l'hôpital.

Le 21 janvier 1869, M. Trélat se décide à lui extirper l'œil

gauche. Aussitôt l'opération faite, une coupe antéro-postérieure fut pratiquée, et l'on vit :

1. La cornée opacifiée.

2° La chambre antérieure très-volumineuse ; humeur aqueuse normale en qualité sinon en quantité.

3° L'iris appliqué contre le cristallin qui a repoussé en avant les parties centrales.

4° Le cristallin déformé, blanc jaunâtre, consistance pierreuse, faisant effervescence par l'acide chlorhydrique, en un mot calcifié.

5° Derrière le cristallin une masse grisâtre pulpeuse qui, examinée au microscope, paraît composée :

(*a*) De petits éléments arrondis ou ovoïdes contenant des noyaux et des nucléoles ;

(*b*) De *bâtonnets* ;

(*c*) De vaisseaux nombreux, dont quelques-uns présentent une dégénérescence athéromateuse.

6° Puis, en arrière de cette masse grisâtre (qui est bien la rétine), une tumeur ayant l'aspect et la consistance de tissu spongieux.

Elle présente à sa partie antérieure une dépression en forme d'entonnoir ; les bords de cet entonnoir sont en rapport avec l'iris, tandis que la cavité est remplie par la rétine déformée ; un canal allant de la cavité antérieure à la face postérieure de la tumeur et traversé par le nerf optique se rendant à la rétine.

A l'examen microscopique, (*a*) lamelles présentant des ostéoplastes et des canalicules osseux.

(*b*) Espaces médullaires contenant des gouttelettes graisseuses.

7° Sur la face postérieure de la tumeur, et y adhérant, on voit la choroïde.

8° Entre la choroïde et la sclérotique, espace rempli de liquide traversé par le nerf optique. (L'examen microscopique a été fait par M. Cornil, trois heures après l'opération.)

Donc, en résumé : calcification du cristallin, — ostéome situé en la rétine et la choroïde, — hydropisie sous-choroïdienne.

Les ostéomes sont assez rares : j'en ai trouvé des exemples dans :

Cruveilhier, Anatomie patholog., t. III, p. 858 ;
Andral, Clinique médicale, t. V, p. 121 ;

Dieu, Bulletins de la Société anatomique, 1865 ;

Sichel, Iconographie ophthalmologique, p. 432, 438, 494.

Ils ont été décrits par les uns comme des ossifications de la rétine ; par les autres, comme des ossifications de la choroïde. Dans le cas présent, il est bien évident que la tumeur a pris naissance entre les deux membranes, ce qui corrobore l'opinion de M. Follin et celle de M. Virchow ; mais il serait difficile de dire à laquelle de ces deux membranes est due l'hétéroplasie, car elles sont trop altérées pour qu'on puisse assurer si leur structure est ou n'est pas normale ; seulement, comme la choroïde est très-vasculaire, Virchow (*Tumeurs*, t. II, p. 96) pense que ces ostéomes sont la conséquence d'un choroïdite chronique.

J'ajouterai, pour compléter mon observation, que l'opération de notre malade a fort bien réussi, et qu'il est parti de l'hôpital portant un œil de verre.

Je dois à l'obligeance de M. H. Liouville la connaissance d'une communication du même genre, faite à la Société anatomique (1835) par M. Sonnié-Moret. Il s'agit d'un homme qui avait reçu un coup sur le globe de l'œil vingt ans auparavant. L'œil est réduit à un moignon, dans le fond duquel on trouve une masse dure, concave, *manifestement osseuse :* et il présente à l'appui les yeux d'un aveugle, et offrant en dedans de la choroïde une espèce de membrane cartilagineuse.

M. H. Liouville dit avoir trouvé également deux cas d'ossification du fond de l'œil pendant son internat à la Salpêtrière (1868).

Obs. VI. — Hémiplégie incomplète à droite. — Aphasie. — Affaiblissement intellectuel. — Pneumonie. — Mort. — Ramollissement cérébral par oblitération vasculaire. — Intégrité complète de la troisième circonvolution frontale gauche. — Réflexions, par M. Bourneville, interne des hôpitaux.

Duhamel (Marie-Fr.), veuve D..., 75 ans, journalière, née à Annevalle (Seine-Inférieure), admise le 23 mars 1861 à la Salpêtrière, est entrée le 20 décembre 1868 au n° 1 de la salle Luc (service de M. Charcot). — Elle est *hémiplégique* du côté droit

et *aphasique*. La paralysie n'est pas complète : la malade marche dans son dortoir, en s'appuyant aux lits voisins et en traînant la jambe; elle soulève le bras droit sans pouvoir toutefois s'en servir; il n'y a pas de contracture ni de paralysie des réservoirs; la sensibilité paraît normale.

D... jouit d'un embonpoint assez notable, sa physionomie est hébêtée, son rire niais. Elle est éveillée et comprend le motif de son envoi à l'infirmerie. Lorsqu'on lui demande son âge, après avoir poussé deux ou trois « ah! ah! » ce qui lui est habituel, elle répond : « Puis pas dire. » D'ailleurs elle n'a aucune notion à cet égard; car à l'indication d'un âge fictif ou réel, elle dit également : « Oui. » Lorsqu'on eut dit : Marie, elle a répliqué aussitôt : « Oui, Marie, » et elle se le rappelle, au moins pendant quelques instants; en ce qui concerne son nom, celui de son mari, ses autres prénoms, son impuissance à les prononcer est absolue, et, en outre, elle semble les avoir oubliés. Elle sait qu'elle a été mariée, et, par un signe, elle fait comprendre que son mari est mort, qu'il est là-haut. Avez-vous ou des enfants? (Silence.) Faites voir en comptant sur vos doigts. Elle étale les deux mains et s'écrie précipitamment : « Plus que çà. » Divers objets sont mis sous ses yeux : plume, lampe, verre, etc.; il lui est impossible de les nommer, et lorsqu'on prononce plume, etc., elle répète : « Oui. » Par moments, elle ne paraît pas avoir une idée précise des corps.

Vis-à-vis des personnes, son insuffisance est la même. Elle reconnaît une infirmière de son dortoir, mais elle ne parvient pas à dire ou à répéter son nom. Même chose quant aux dates, aux chiffres; il lui est impossible de compter sur ses doigts, même si on prononce les chiffres : un, deux, etc. — La paralysie du bras droit s'oppose à ce que la malade puisse écrire; rien à obtenir par le langage mimique : c'est à peine si la malade est capable d'avertir, par ce moyen, pour ses principaux besoins.

Hier, 20 décembre, peu après son dîner, elle s'est affaissée sur sa chaise et a vomi ses aliments. Pas de perte de connaissance. La nuit a été calme.

Aujourd'hui on note les symptômes suivants : langue grise, s'allongeant difficilement; soif nulle; une selle hier soir. La respiration, partout, semble normale. Pouls à 88; température rectale 39°,9.

Soir. P. 96; — Respiration 28; — T. R. 39°,3.

Langue sèche; selles abondantes. — Nombreux râles sonores et sibilants des deux côtés en avant. Rien de particulier en ar-

rière et sous les aisselles, autant qu'il est possible de le constater, car la malade respire très-mal.

22 décembre. P. 176; — R. 32; — T. R. 38°,7.

Soir. P. 100; — R. 24; — T. R. 39°,5. Ni expectoration, ni toux. Ses urines, rendues en grande quantité la nuit dernière, sont fébriles, ne contiennent pas d'albumine.

23 décembre. Matin. T. R. 38°,4. — Soir. P. 96; — T. R. 39°,2. Rien d'anormal. La respiration est calme; l'auscultation toujours incomplète; la percussion ne donne rien de précis. A la fesse droite, plaque érythémateuse, au centre de laquelle existent deux exulcérations.

24 décembre. T. R. 39°.

Soir. P. 96; — T. R. 39°,6.

Face légèrement injectée; langue rouge, très-sèche; soif médiocre, ne prend que du potage; pas de vomissements; constipation depuis trois jours. La malade urine beaucoup et devient gâteuse. — Respiration bruyante. — Eschare noire de 2 centimètres de diamètre sur la fesse droite. — Décubitus latéral droit.

25 décembre. P. 84; — T. R. 38°,6. — Soir. T. R. 39°. La température est toujours élevée, on soupçonne une pneumonie.

26 décembre. Râles ronflants des deux côtés? — P. 84; — T. R. 38°,6.

Soir. P. 96; — R. 32; — T. R. 39°,2.

Langue très-sèche, noire; soif vive. Selles régulières.

27 décembre. Face colorée; la pommette gauche est remarquablement plus chaude que la droite; les mains ne diffèrent pas; le genou droit est plus chaud que l'autre. — En arrière et à gauche, respiration ronflante; la malade ayant toussé, on entend des râles sous-crépitants et ronflants à droite. — En avant, des deux côtés, râles ronflants. T. R. 39°,2. L'eschare s'agrandit.

Soir. Sueurs abondantes à la face. L'affaiblissement va augmentant chaque jour. P. 88; — T. R. 38°,6. Respiration régulière.

28 décembre. Sueurs abondantes à la face et dans le dos. T. R. 40°,3. — Soir. P. 144; — R. 52; — T. R. 40°,4.

La malade a été assoupie toute la journée, et son corps est inondé de sueurs. Résolution complète. Eschare noire de 6 centimètres de haut sur 4 de large. — Agonie. — Elle meurt à minuit.

Autopsie le 30 *décembre.* — *Thorax.* — Ni adhérences, ni liquide dans les plèvres. La face postérieure du lobe inférieur

du poumon gauche est recouverte d'une fausse membrane récente, se détachant facilement. Injection de la muqueuse, de la trachée et des grosses bronches. Hyperémie du poumon droit.

Congestion avec œdème du lobe supérieur du poumon gauche. Hépatisation rouge de la moitié supérieure du lobe inférieur; à la coupe, le tissu est un peu grenu, et des fragments jetés dans l'eau gagnent le fond du vase.

Cœur, 500 gr., sans le péricarde qui est recouvert d'une couche épaisse de graisse. Surcharge graisseuse du cœur, à un degré moyen. Le ventricule droit, un peu dilaté, renferme du sang fluide. Hypertrophie du ventricule gauche; ses parois mesurent 2 cent. 1|2. Pas d'altérations valvulaires. Le tissu cardiaque est pâle et très friable. A son origine, l'aorte thoracique a 4 centimètres de diamètre; çà et là plaques graisseuses et calcaires. Sur la portion abdominale et principalement au-dessus de la bifurcation, nombreuses plaques calcaires.

L'*œsophage*, l'*estomac*, le *foie* (780 gr., sans calculs), la *rate* (75 gr.). ne présentent rien de particulier. Le *pancréas* est en totalité transformé en graisse.

Rein gauche (105 gr.), non grenu; bassinets graisseux; légère anémie de la substance corticale qui est atrophiée. Le rein *droit* (105 gr.) offre les mêmes caractères anatomiques et, de plus, trois petits kystes. Quelques arborisations de la muqueuse vésicale.

Ovaires, rien; *utérus*, petit polype sessile, d'un centimètre, faisant hernie par l'orifice externe du col; petit corps fibreux de la dimension d'un gros pois à la face antérieure du corps.

Encéphale, 1,010 gr. Péricrâne, rien; os épais : frontal = 1 cent. 1|2 à gauche, moins à droite; pariétal gauche plus épais que le droit; occipital égal des deux côtés. Quelques caillots dans les sinus latéraux et longitudinal supérieur; 1|2 verre ordinaire de sérosité, dans les méninges.

Artères de la base : Plaques athéromateuses, nombreuses; l'hémiphère gauche pèse 50 gr. de moins que le droit. Cervelet et isthme (135 gr.), hémisphère droit, rien.

Hémisphère gauche du cerveau. L'artère sylvienne est athéromateuse au même degré que les autres artères du cerveau. A son origine et sur la branche antérieure, il existe plusieurs défilés athéromateux, laissant d'ailleurs le vaisseau perméable. Un peu avant la division de la branche postérieure de la sylvienne, en deux parties plus petites, on découvre un caillot fusiforme A, et au niveau même de cette bifurcation un *caillot ancien* B, se prolongeant dans les deux artérioles et ayant subi la transfor-

mation fibreuse. Le caillot A, libre par ses extrémités qui sont effilées, blanchâtres et transparentes, offre, au centre, une coloration jaune. — Le caillot B, d'apparence conjonctive, est blanc, transparent, adhérent aux parois non athéromateuses du vaisseau. L'examen microscopique du caillot a fait voir, sur une préparation traitée par l'acide acétique, une partie claire, présentant de nombreux noyaux, et une partie opaque, présentant des fibres conjonctives.

Les artères oblitérées aboutissent au lobe occipital et à la région moyenne du lobe sphénoïdal. Leur sphère de distribution répond à un *foyer ancien de ramollissement* mesurant 4 à 5 centimètres de hauteur et 6 à 7 de longueur (d'avant en arrière). La lésion a respecté la portion postérieure de la circonvolution d'enceinte de l'hémisphère, et la circonvolution d'enceinte de la scissure de Sylvius, si ce n'est cependant au voisinage de la jonction de sa partie réfléchie avec la partie transversale. C'est là que commence le foyer pour se terminer à deux centimètres de l'extrémité postérieure, de l'hémisphère. La circonvolution pariétale postérieure, la circonvolution qui longe le bord supérieur de l'hémisphère, sont saines. *Intégrité complète de la troisième circonvolution du lobe frontal*, du lobule de l'insula, etc.

Réflexions. — I. Relativement à la question de l'*aphasie* cette observation mérite d'attirer l'attention. Les auteurs ont émis trois opinions : les uns, avec M. Bouillaud, regardent les *lobes antérieurs* (droit et gauche) comme les législateurs de la parole (1825) ; pour les autres, M. Dax en particulier, les troubles de la parole sont toujours liés à une lésion de l'*hémisphère gauche* (1836) ; enfin M. Broca, plus hardi que ses devanciers, a localisé le siége de la faculté du langage articulé dans la *troisième circonvolution frontale gauche* (1861). L'histoire de notre malade est en opposition avec les opinions de MM. Bouillaud et Broca : la lésion occupait le lobe occipital et une portion du lobe sphénoïdal. Ce n'est pas, disons-le de suite, le seul fait de ce genre : M. Vulpian a cité trois cas, et M. V. Cornil un cas d'aphasie due à un ramollissement du lobe occipital gauche.

II. Notre malade était incomplétement *paralysée du côté droit :* c'est la règle, pour ainsi dire, en pareille circonstance. Sur 31 cas d'aphasie relevés par M. Magnan, 30 fois l'hé-

miplégie existait à droite, et une fois la paralysie occupait les deux côtés. Dans 8 cas d'aphasie permanente que j'ai vus l'an dernier, dans le service de M. Charcot, l'hémiplégie était à droite.

III. Quelles que soient les circonvolutions intéressées, il est un fait certain, c'est que, dans l'immense majorité des cas, l'aphasie coïncide avec une lésion de l'hémisphère gauche. Pour l'expliquer, un médecin anglais a émis cette hypothèse, assez originale, que l'hémisphère gauche s'éduque pour la parole comme le bras droit pour les exercices délicats. Poursuivant cette hypothèse, on rendrait compte des cas, il est vrai très-rares, dans lesquels l'aphasie était produite par une altération de l'hémisphère droit en disant que, alors, l'éducation de la parole s'était faite avec l'hémisphère droit, de même que des individus sont plus habiles de leur bras gauche que de l'autre. Quant à nous, nous inclinerions volontiers à penser que, les parties symétriques des hémisphères jouant le même rôle, si une lésion détruit une circonscription du côté gauche, par exemple, la fonction qui résultait de l'action naturelle de cette circonscription et de la circonscription correspondante du côté opposé est abolie ou considérablement modifiée : l'équilibre est rompu. Il arrive là un phénomène absolument comparable à celui qu'on observe quand l'une des roues d'une voiture se rompt : l'autre roue est intacte et néanmoins la voiture ne peut plus avancer.

IV. Dans l'aphasie, l'intelligence, selon M. Broca, serait presque toujours conservée. Trousseau croyait, au contraire, que les facultés intellectuelles étaient plus atteintes que de prime abord on ne le supposait. Cette dernière opinion, plus que la première, nous semble se rapprocher de la vérité : l'observation précédente en fournit la preuve. Les détails que nous avons rapportés et qui, à un examen superficiel, paraissent minutieux, sont, à notre humble avis, indispensables pour apprécier et la forme de l'aphasie et le degré de la débilité mentale.

Obs. VII. — Tumeur du cœur avec cancers du foie et de l'estomac, par M. Ducastel, interne des hôpitaux.

Le 6 janvier 1869, entre à l'hôpital Saint-Antoine, dans le service de M. le Dr Bucquoy, salle Sainte-Jeanne, n° 4, la nommée Marie, journalière, âgée de 48 ans.

D'une bonne santé antérieure, cette malade fait remonter à six semaines environ le début de sa maladie.

L'aspect général de la malade est celui d'une personne cachectique. Elle se plaint d'une vive douleur dans le côté droit, et il est aisé de constater chez elle un œdème des extrémités inférieures et de la face, dont elle fait remonter l'apparition au début de son affection.

Le cœur fut examiné avec soin. Mais ni la percussion, ni l'auscultation ne trahirent une lésion cardiaque.

Le volume du cœur ne paraissait point avoir subi d'augmentation. Il n'y avait ni matité étendue, ni voussure précordiale. Les bruits étaient réguliers, bien frappés, et sans altération de timbre. La malade déclarait n'avoir jamais eu de rhumatisme ; elle avait mis au monde et nourri trois enfants.

Le pouls est régulier ; le nombre des pulsations, de 84 ; il n'y a point d'élévation de la température. Point de pouls veineux.

L'examen de la poitrine permet de constater quelques râles sous-crépitants dans le poumon droit, qui est légèrement refoulé en haut.

Du côté des voies digestives, on remarque une perte absolue d'appétit, une soif extrêmement vive et poussée jusqu'à la polydipsie.

La malade déclare avoir eu au commencement de sa maladie des vomissements assez fréquents, mais ne leur avoir jamais remarqué la coloration noirâtre, marc de café. Au point de vue de la constipation et de la diarrhée, rien de bien notable.

Le volume du foie est augmenté ; sa surface est irrégulière et extrêmement sensible.

Point d'ictère, point d'ascite, point de circulation supplémentaire.

Les urines sont claires et abondantes ; elles ne présentent aucune trace ni d'albumine, ni de sucre.

Tel était l'état de la malade le jour de son entrée. Elle fut mise au régime lacté ; mais, des vomissements étant survenus chaque fois qu'elle essayait de prendre du lait, son régime fut changé le lendemain ; elle fut mise au bismuth et chlorhydrate de morphine. Bordeaux, bouillons, potages comme alimentation.

L'ensemble de ces symptômes se modifia fort peu les jours suivants. La perte d'appétit était toujours absolue, la soif aussi vive; mais les vomissements ne reparaissaient plus.

Le cœur ne présentait toujours aucune lésion ; le pouls était régulier et variait entre 80 et 92.

Les urines n'offraient toujours trace ni d'albumine, ni de sucre.

La malade déclarait cependant se trouver beaucoup mieux et le 22, elle demandait à sortir; on parvint à la retenir.

Le 23, son état était toujours le même ; mais dans la nuit du 23-24, elle fut prise d'une anxiété extrême. Le matin, à la visite, elle se plaignait d'un sentiment d'angoisse intense et ne savait où localiser ses souffrances ; son facies était profondément altéré ; sa langue, sèche et couverte de fuliginosités ; son pouls, petit et misérable. Une soif vive la tourmentait.

Cet état se prolongea jusqu'au lendemain, quatre heures du matin, heure à laquelle succomba la malade.

Autopsie. — L'autopsie, pratiquée trente heures après le décès, laissa voir les désordres suivants :

Le foie est très-volumineux ; à droite, il descend très-près de la fosse iliaque ; à gauche, il se prolonge jusque dans l'hypochondre, où il n'est distant de la crête de l'os coxal que de deux ou trois travers de doigt. Il a de ce côté contracté quelques adhérences avec l'extrémité supérieure du rein. Sa surface est mamelonnée et présente des adhérences péritonéales, marquées surtout à la face inférieure, limitées pour la partie supérieure aux environs du repli falciforme, qui le relie au diaphragme. L'irrégularité de sa surface est due à des tumeurs cancéreuses, ombiliquées, la plupart du volume d'une noix. Une coupe pratiquée dans cet organe permet de voir que des tumeurs de même nature existent dans toute son étendue; leur surface de section est jaunâtre, caséeuse au centre ; le râclage en fait sourdre un suc analogue au suc cancéreux. Les intervalles qui les séparent sont remplis par la substance du foie devenue fortement graisseuse.

Les voies biliaires sont restées perméables.

Le poids total de l'organe est de 3 kilos 50 grammes.

L'estomac présente vers le cardia une tumeur du volume d'un œuf de poule, proéminente surtout à la partie postérieure et atteignant la muqueuse. Elle fournit aussi un suc blanchâtre par le râclage.

Une chaîne ganglionnaire, partant de la troisième vertèbre lombaire pour gagner le hile du foie et la petite courbure de l'estomac, a été aussi envahie, et entoure à sa partie supérieure la veine cave inférieure.

Le diaphragme était sain. Du côté du cœur se rencontraient les lésions les plus intéressantes.

Le péricarde ne présente rien de remarquable ; le cœur est petit, graisseux ; les orifices sont sains.

Mais à la partie antérieure de la base du ventricule droit, développée autour de l'artère coronaire, se voit une tumeur du volume d'un œuf de pigeon et d'une apparence crayeuse. A la coupe, cette tumeur présente une substance centrale assez dure, pointillée en jaune, entourée d'une mince couche extérieure grisâtre. Elle donne à peine un peu de suc.

A la partie supérieure de l'oreillette droite, en arrière du point d'émergence de la veine cave supérieure, se voit une tumeur de même nature, ayant le volume d'une grosse aveline.

Une lame mince de substance, analogue à la substance corticale de ces deux tumeurs, passe entre l'aorte d'une part, l'auricule droite et la veine cave supérieure d'autre part, et les relie l'une à l'autre.

La compression de la veine cave supérieure par la petite tumeur, celle de la veine cave inférieure par la chaîne ganglionaire cancéreuse suffisent peut-être pour expliquer l'œdème de la face et des membres inférieurs. Ces deux veines étaient remplies par des caillots noirâtres, datant de l'époque de la mort et n'avaient subi aucune altération.

Les poumons sont congestionnés ; les ganglions bronchiques ne sont point altérés.

Les reins ne présentent rien de particulier, n'était l'adhérence déjà signalée du rein gauche avec le foie.

La rate est saine.

L'utérus ne présente aucune lésion ; les ovaires sont atrophiés.

Les glandes mammaires sont intactes.

L'examen histologique de ces diverses tumeurs a été pratiqué par mon collègue et ami, M. Quinquaud ; M. Cornil a bien voulu examiner la tumeur du cœur. Voici le résumé de ces divers examens :

1° Une coupe des tumeurs du foie laisse voir des aréoles distinctes, dont plusieurs sont encore remplies par d'énormes cellules renfermant de gros noyaux et des noyaux volumineux libres.

Dans les parois alvéolaires on trouve, après avoir traité la préparation par le carmin et l'acide acétique, des cellules plasmatiques en assez grand nombre, des granulations protéiques et graisseuses, des vésicules de graisse.

2° Le tissu de la tumeur du pylore offre la même disposition que celui des tumeurs du foie.

3° Une coupe des tumeurs du cœur fait apercevoir dans les points grisâtres, là où l'aspect n'est pas graisseux, de nombreux faisceaux de tissu connectif dirigés dans différents sens ; en certains endroits, on voit un tissu fondamental fibrillaire sans apparence nette de faisceaux. Le tissu est déjà granulo-graisseux.

En traitant la préparation par l'acide acétique et le carmin, on distingue de nombreuses cellules plasmatiques, dans ces faisceaux, parfois même on constate une agglomération de noyaux assez volumineux, mais on ne voit pas d'alvéoles distinctes.

Dans les points centraux, la dégénérescence graisseuse est avancée.

Obs. VIII. — Maladie de Bright. — Hémorrhagies cérébrales multiples, par M. Landrieux.

Le nommé F... âgé de 20 ans, exerçant la profession de garçon marchand de vins, entre à l'hôpital Beaujon, salle Saint-Louis, dans le service de M. le professeur Gubler, le 23 décembre 1868.

Les renseignements que donne ce malade sont très-incomplets. Il affirme que depuis deux mois seulement il a vu survenir de l'œdème qui a commencé aux membres inférieurs et qui rapidement s'est étendu au tronc, ainsi que le dénote actuellement un certain degré d'ascite. L'intelligence est très-obtuse ; il y a des troubles de la vision. On constate dans les urines une quantité énorme d'albumine. Au cœur il y a un bruit de souffle très-net à la pointe et au premier temps.

Le 15 janvier 1869, l'état général était assez satisfaisant, il y avait très-peu d'anasarque, lorsque subitement le malade fut pris d'un œdème considérable de la région cervicale antérieure. Peu à peu cet œdème disparaît pour être remplacé, avec une rapidité excessive, par un œdème pulmonaire, accident qui détermina la mort du malade le 26 janvier.

A l'autopsie, on trouva un œdème considérable du tissu pulmonaire. Le cœur est énorme, recouvert de tissu adipeux : le tissu musculaire lui-même est jaunâtre, indiquant une transformation graisseuse des fibrilles musculaires. Il y a une insuffisance notable de la valvule mitrale ; la valvule elle-même est épaissie, présentant des plaques opalines en divers points.

Les reins sont très-altérés, offrant le cinquième degré de l'altération brightique : les tubes urinifères sont complétement remplis par un épithélium surchargé de granulations grais-

seuses, lequel obture complétement le calibre des conduits ; il en est de même des glomérules de Malpighi.

Le cerveau a son volume normal : rien de notable du côté des méninges. A la face inférieure du lobe occipital de chaque côté, et à la partie postérieure de la face supérieure de l'hémisphère gauche, on constate un foyer limité d'hémorrhagie cérébrale (trois foyers en tout par conséquent) : ces foyers sont allongés d'avant en arrière ; le plus volumineux a la dimension d'une amande ; la pie-mère à leur niveau est rétractée, attirée vers le cerveau ; elle se déchire facilement, entraîne la substance cérébrale adjacente qui est complétement ramollie : au centre du foyer, il y a donc un caillot qui, au microscope, présente toutes les transformations propres à l'hématine ; tout autour est une membrane kystique remarquable par sa texture ; elle est constituée par du tissu lamineux très-mince, contenant de nombreux capillaires, dont la paroi est extrêmement riche en noyaux. En dehors de ce kyste se trouve la substance cérébrale, qui à l'œil nu offre une couleur ocreuse en certains points, rougeâtre sur d'autres. Ici, les cellules nerveuses sont intactes, là, au contraire, elles sont devenues granuleuses et sont séparées de leurs tubes nerveux.

Les capillaires de cette partie du cerveau, examinés au microscope, nous présentent les anévrysmes décrits par MM. Bouchard et Charcot.

Pas d'altération du cervelet, du bulbe, ni de l'isthme.

Le plancher du quatrième ventricule n'offre aucune lésion à l'œil nu ni au microscope.

Pas d'oblitération des artères cérébrales : les sylviennes et le tronc basilaire offrent un peu d'athérome.

Obs. IX. — Aphasie sans paralysie ; rhumatisme articulaire chronique. — Pneumonie à gauche ; eschare sur les fesses ; marche rapide ; mort. Hépatisation grise du lobe supérieur du poumon gauche. — Petit foyer rempli de matière caséeuse et pneumonie chronique à droite ; calcul biliaire. — Ramollissement d'une partie du lobe sphénoïdal et du lobe occipital. — Oblitération athéromateuse de l'artère sylvienne gauche dilatation de l'artère basilaire, par M. Bourneville.

C..... (Marie-Jeanne), 63 ans, célibataire, sans profession, née à Saint-Maurice (Meuse), admise le 8 octobre 1868 à la Salpêtrière, est entrée le 24 novembre dernier au n° 9 de la salle Alexandre (service de M. Charcot).

25 novembre. Aphasie sans paralysie ; rhumatisme chronique occupant les deux genoux.

La malade, qui n'est pas visitée, ne peut donner aucun renseignement sérieux sur ses antécédents. Ses réponses ne concordent nullement avec les questions qu'on lui pose. Elle prononce un certain nombre de mots spontanément; ainsi, lorsqu'elle a soif, elle dit « boire, » et cela très-vite. Est-elle mécontente, elle s'écrie : « mâtin, mâtin. »

Le plus souvent elle est capable de répéter les mots que l'on profère devant elle, non pas, toutefois, très-distinctement, mais en bredouillant, et d'autant plus qu'elle essaye de parler plus vite.

Aucune trace de paralysie du côté des membres. C... semble se servir aussi bien d'une main que de l'autre, et si elle est obligée de s'appuyer pour marcher, cela tient aux lésions articulaires. En effet, outre que les genoux sont déformés, ils présentent des corps étrangers, dont l'un à droite paraît occuper le prolongement postérieur de la synoviale ; ils sont le siége de craquements considérables ; la synoviale est distendue, la fluctuation évidente. L'envoi de la malade à l'infirmerie est motivé par une exacerbation des douleurs ordinaires. Purgatif, ouate laudanisée. Amendement des symptômes le 27, le 28 et le 29, permettant à la malade de se lever et de faire le tour de son lit. Dans la nuit du 2 au 3 décembre, retour des douleurs articulaires, surtout à droite, nécessitant l'application d'un vésicatoire, le 3 décembre.

7 décembre. La malade qui, jusqu'alors, n'avait pas eu de fièvre à proprement parler, offre aujourd'hui des symptômes fébriles et des troubles gastriques. La langue est saburrale, la soif vive, l'inappétence absolue; pas de vomissements. C... est devenue gâteuse. Eau de Sedlitz, 2 verres.

8 décembre. Mêmes phénomènes du côté des voies digestives, selles. — La pommette gauche est rouge et chaude. Souffle tubaire au niveau de la fosse sous-épineuse gauche. Tache ecchymotique sur la fesse du même côté. Pouls irrégulier, à 100-104 ; Resp. 44 ; — T. R. 40°,4.

9 décembre. P. 120 ; — R. 56 ; — T. R. 39°,9. — Potion stibiée.

Soir. La face est moite, la pommette gauche rouge et chaude, l'autre pâle et presque fraîche ; la main droite est plus chaude que la gauche. Langue noire au centre, blanche vers les bords, très-sèche, soif vive, ni vomissements ni selles.

A gauche et en avant, respiration ronflante ; en arrière, matité dans toute la hauteur, souffle tubaire et râles aux deux temps. — A droite, gros râles ronflants. Pas d'expectoration. Râle laryngo-trachéal. Sur la fesse droite, eschare noire mesurant 8 à 9 centimètres sur la fesse gauche, exulcération de 2 centimètres de diamètre, entourée d'une légère rougeur.

Pouls irrégulier, petit, 132; R. 52-56; —T. R. 40°,2.

10 décembre. Yeux saillants, face altérée, narines très-pulvérulentes. La peau de la figure est moite, froide; la bouche entrouverte laisse voir la langue qui est collante, noirâtre à sa partie moyenne. Ch... n'est pas dans le coma; elle s'occupe de ce qu'on lui fait; ainsi, lorsqu'on lui a eu lavé l'une des mains, elle a dit « merci, mâtin », et a tendu l'autre main. Râle laryngo-trachéal. — P. 84; — T. R. 39o,6. Elle a pris les deux tiers de sa potion; elle n'a pas vomi, mais a eu des selles abondantes.

Soir. La face est froide et couverte d'une sueur visqueuse; les mains sont également froides. Langue sèche, collante; la malade fait signe qu'elle est impuissante à l'allonger. Nez serré, narines pulvérulentes. L'eschare de la fesse droite s'agrandit de plus en plus; tache érythémateuse, violacée, sur la fesse gauche avec exulcération; il y a, de plus, au sommet des deux fesses, une petite phlyctène de la grosseur d'un pois. — Souffle tubaire, râles crépitants dans presque toute la hauteur à gauche; râles ronflants et sous-crépitants, à droite.

P. 92, irrégulier; T. R. 40°, 6. Ch... succombe à huit heures du soir. T. R. 41°. 3.

Autopsie le 12 décembre 1868. Crâne. L'artère basilaire, dilatée dans toute sa longueur, est très-athéromateuse ainsi que les artères sylviennes des deux côtés. Celle du côté gauche, à peu de distance de son origine, est oblitérée, non par un caillot ou une embolie, mais par des dépôts athéromateux occupant la tunique interne de l'artère. Ces dépôts athéromateux, repoussant cette membrane à droite et à gauche vers le centre du vaisseau, ont fini par accoler ses deux moitiés. Dans la portion correspondante de la sylvienne droite, défilé athéromateux laissant néanmoins passer le sang avec facilité. Ces lésions artérielles exceptées, les enveloppes de l'encéphale (1275 gr.) sont saines. — Rien de spécial dans l'*hémisphère droit.*

Sur la face convexe du *lobe* sphénoïdal gauche, on trouve une plaque jaune de ramollissement, ayant détruit presque en totalité la substance grise du sillon qui sépare l'extrémité supérieure de la partie réfléchie de la circonvolution d'enceinte de la scissure de Sylvius, la moitié antérieure de deux des circonvolutions du groupe postérieur, lesquelles, on le sait, se dirigent horizontalement d'avant en arrière. Une coupe pratiquée au milieu de ce foyer a démontré que le ramollissement intéressait pour ainsi dire exclusivement la substance grise En effet, entre la plaque jaune et les cornes occipitale et sphénoïdale du ventricule latéral, s'interposait une couche de substance blanche saine,

maître, M. Charcot. Plusieurs exemples ont été réunis dans la thèse de M. Vauttier (*Essai sur le ramollissement cérébral latent*, obs. I, III, VI, VII, VIII ; Paris, 1868).

III. Les lésions articulaires que je viens de faire voir à la Société sont remarquables en ce sens qu'il est bien rare de les trouver rassemblées à un degré aussi avancé. En effet, la synoviale, les cartilages, étaient profondément altérés. Les surfaces articulaires étaient agrandies par des bourrelets cartilagineux. De nombreux corps étrangers, ayant un volume très-variable, occupaient la cavité articulaire, et cependant la malade pouvait encore se tenir sur les jambes, marcher même assez longtemps.

OBS. X. — Tumeur du sternum. — Abcès tuberculeux. — Phthisie, par M. BOURNEVILLE, interne des hôpitaux.

Ducl... (René), 19 ans, ouvrier en crins, né à Paris, est entré le 29 décembre 1868 à l'hôpital Saint-Louis, salle Napoléon, n° 35 (service de M. PROUST.)

Antécédents. Elevé au sein par sa mère, il a commencé à marcher à 9 ou 10 mois. Croûtes dans les cheveux et glandes au cou, non abcédées, jusqu'à 16 ans. Pas d'autre accident scrofuleux. Rougeole à 8 ans. A 12 ans il est mis en apprentissage dans une maison où l'on prépare le crin ; mais c'est surtout de 16 à 19 ans que son travail l'a obligé à rester longtemps dans une atmosphère chargée de poussières de crin. Il toussait quelquefois quand les poussières étaient très abondantes.

Vers l'âge de 17 ans il a eu, à la suite d'un coup, un *ulcère* de la jambe qui, négligé, s'est aggravé et l'a obligé à se faire admettre à l'hôpital Saint-Louis. Sa durée totale a été de huit mois.

En mai 1868, après un refroidissement qui le saisit en sortant de l'étuve où on sèche le crin, il eut un frisson, puis un point de côté à droite et rendit des crachats épais, mêlés de sang. Il entra à l'hôpital de la Pitié et en sortit au bout de dix-huit jours. Il reprit son travail pendant deux mois ; alors survint une *bronchite* qui l'obligea à retourner à la Pitié (service de M. Marrotte). Il s'en va amélioré, et se repose durant près de deux mois chez ses frères. Malgré cette absence de fatigues, la bronchite empira, et dans les premiers jours de novembre il entre pour la troisième fois à la Pitié (service de M. Matice). Cinq semaines plus tard il

est envoyé à l'asile de convalescence de Vincennes, où on ne le garda que deux jours parce qu'il avait la diarrhée (décembre). Enfin, le 29 décembre il est admis à l'hôpital Saint-Louis.

Depuis le début de la bronchite (mai) jusqu'à ce jour, la toux s'est aggravée, est devenue de plus en plus fréquente et fatigante. Des sueurs nocturnes (tête, épigastre) sont survenues (octobre); l'amaigrissement et la faiblesse ont augmenté progressivement. Enfin, la diarrhée n'a pas cessé depuis trois semaines. Jamais d'hémoptysie.

Père mort à 51 ans, après avoir fait de nombreux excès de boisson. — *Mère* morte en couches, à 39 ans. — Quant à lui, pas d'excès ; habitation saine.

5 janvier 1869. Affaiblissement considérable. Expectoration purulente abondante, mêlée de crachâts sanglants.

6 janvier. Amaigrissement très-prononcé. Cyanose; décoloration des lèvres, pâleur mate de la face qui, ainsi que la tête, est inondée de sueurs. La peau du tronc, en particulier celle du ventre, est couverte de *sudamina*. — Langue blanche sur les bords, brunâtre au centre; soif vive; inappétence seulement depuis deux jours; jamais de vomissements ; ventre souple en haut, tendu en bas, où il y a un peu de matité (*ascite*); diarrhée abondante.

Voix en partie éteinte; *parole* entrecoupée, à cause de la dyspnée. — Toux plus fréquente la nuit que le jour. — Expectoration copieuse, composée de crachats nummulaires, de crachats sanglants et de crachats couleur abricot, visqueux. — Lorsqu'on examine la poitrine, on est tout d'abord étonné de l'étendue dans laquelle se voient les battements du cœur (de la deuxième à la cinquième côte gauches, et un peu à droite du sternum). Puis on découvre, au niveau de l'articulation de la première pièce du sternum avec la seconde, une saillie assez notable, de telle sorte qu'il semble que la seconde pièce du sternum soit subluxée, en avant, sur la première. Par la pression, qui est douloureuse, on réduit la *subluxation* en déterminant une espèce de craquement. La douleur, nulle au repos, apparaît au moment de la toux. La main, appliquée sur la région sternale, perçoit une impulsion assez forte, différant même sous le rapport de l'intensité de celle qui est sentie dans les points correspondants au cœur.

A la *percussion*, matité au niveau du tiers supérieur des poumons, en avant. A l'*auscultation*, on trouve : 1° en avant, à droite, des craquements nombreux, à gauche des râles humides ; 2° en arrière, à droite, un souffle caverneux et des bouffées de râles

crépitants durant l'inspiration (un tiers supérieur), enfin, des râles humides (deux tiers inférieurs); à gauche, des râles humides.

Pouls petit, régulier, le même aux deux radiales. Bruit de souffle cardiaque au premier temps, se prolongeant dans les vaisseaux. — Pupilles égales ; vue bonne ; ouïe moins nette à gauche qu'à droite, depuis près de deux mois; bourdonnements des deux côtés. — Insomnie datant de plusieurs mois. — Ongles cyanosés, hippocratiques. — Le malade succombe le 7 *janvier*.

Autopsie le 9 *janvier*, quarante heures après la mort. — *Tête* : péricrâne, os, méninges, etc., rien. — *Thorax* : glande thyroïde, larynx, sains. Adhérences nombreuses, résistantes tout autour du lobe supérieur du poumon droit, rares et peu solides au sommet du poumon gauche. Pas de liquide dans les plèvres. — Poumon droit : *cavernes* de dimensions variables, dans la moitié supérieure, séparées par des fragments de tissu pulmonaire *hépatisé* : œdème de la moitié inférieure.—A gauche (*trois lobes*) : œdème ; pas de tubercules. — Un peu de sérosité dans le péricarde. — *Cœur* : caillots noirs et blancs dans les cavités droites ; volume et tissu normaux ; aucune altération valvulaire. — *L'aorte ne présente aucune dilatation.*

Organes de la digestion. — Estomac, rien — Foie : surface parsemée de plaques jaunâtres, assez consistantes, irrégulières, de 3 à 5 millimètres de largeur, légèrement saillantes et répondant à de petites masses tuberculeuses. — Rate ardoisée, mesurant 20 centimètres sur 12 ; pas de tubercules. — Pancréas un peu gras. — Reins, vessie, rien. — La cavité péritonéale contenait environ 2 litres de sérosité limpide — Les *ganglions mésentériques* sont hypertrophiés (grosseur d'un haricot à celle d'une noisette), et ont une couleur analogue à celle de la pierre à fusil. Aucun ne paraît tuberculeux.

Examen du sternum. On trouve : en avant, 1° au niveau de l'articulation du second cartilage droit, avec le sternum, et se prolongeant sur la face antérieure et sur le bord inférieur de ce cartilage, une petite *tumeur* ovoïde, ayant 3 centimètres de long sur 1 et demi de haut ; 2° un écartement d'un centimètre environ entre les deux pièces du sternum ; 3° une distension du ligament antérieur qui réunit les deux pièces ; 4° au niveau de l'articulation du second cartilage gauche avec le sternum, une tumeur plus petite que celle du côté droit, comme elle, fluctuante. En pressant sur la tumeur droite, en même temps qu'on la vide, on augmente *a* la distension de la tumeur gauche, celle du ligament sternal antérieur, *b* l'écartement des deux premières pièces sternales qui sont très-mobiles l'une sur l'autre, et

rapprochées, donnent par le frottement la sensation de deux surfaces osseuses dénudées.

En arrière, c'est-à-dire à la face postérieure du sternum, on observe une tumeur ayant 6 centimètres de haut, située au niveau, au-dessus et au-dessous de l'articulation des deux premières pièces sternales, tumeur qui communique de plus avec les articulations du second cartilage gauche et du second cartilage droit avec le sternum, ce qui lui donne la forme d'une croix dont la longue branche serait verticale.

Ces tumeurs occupent donc, en somme, trois articulations voisines et communiquent entre elles. Elles sont limitées par une membrane fibreuse, blanche (les ligaments). Une incision pratiquée sur la tumeur a fait constater qu'elle renfermait du pus épais, d'un jaune verdâtre, semblable en un mot au pus des cavernes taberculeuses, fait confirmé par l'examen microscopique. En outre les surfaces interarticulaires des deux pièces sternales étaient dénudées, irrégulières, nécrosées.

Réflexions.—Ce fait est intéressant à deux points de vue :

1o La présence d'une tumeur à la région sternale, tumeur s'accompagnant de mouvements d'expansion isochrones avec le pouls, qui auraient pu faire croire à l'existence d'un *anévrysme de l'aorte*. Toutefois, l'absence de frémissement, de bruit de souffle, la rareté des anévrysmes de l'aorte avant l'âge de 25 ans (1), étaient des motifs suffisants pour rejeter ce diagnostic.

2° La nature et le siège de la lésion méritent d'être relevés. Il est rare, en effet, exceptionnel même, que l'on rencontre des lésions tuberculeuses dans les articulations, qui, chez notre malade, avaient été prises.

(1) Le relevé de Lebert ne signale qu'un cas entre 25 et 30 ans. Sur 30 cas récents que nous avons rassemblés, nous en avons trouvé 2 relatifs à des sujets de 28 ans, et 2 à des sujets de 30 ans.

FÉVRIER 1869

PRÉSIDENCE DE M. CRUVEILHIER

SOMMAIRE.

EXTRAIT DES PROCÈS-VERBAUX. — 1. Hernie ombilicale ancienne, entéro-épiplocèle irréductible, 2. Retrécissement de l'urèthre. 3. Ankylose de l'articulation coxo-fémorale. — 4. Tumeur du cervelet (sarcome). — 5. Ovariotomie pratiquée par M. Péan (guérison). 6. Fracture de l'extrémité inférieure du fémur. — 7. Hydronéphrose. — 8. Kyste de l'ovaire coïncidant avec une grossesse. — 9. Hématocèle latéro-utérine.—10. Deux côtes surnuméraires au sommet du thorax. — 11. Kyste hydatique du foie; atrophie des deux poumons. — 12. Cancer du fémur : fracture spontanée du col du fémur. — 13. Empoisonnement par l'acide sulfurique (œsophage et estomac). — 14. Retrécissement du gros intestin et du rectum. — 15. Sub-luxation de l'extrémité interne de la clavicule. — 16. Monstre anencéphalien; développement imparfait de la face. — 17. Kyste du diaphragme. 18. Kyste pileux et mélicérique de l'ovaire. — 19. Utérus bifide. — 20. Destruction complète de la tête du fémur et de la cavité cotyloïde, consécutive à une arthrite sèche, avec stalactites osseuses multiples. — 21. Expulsion d'une môle hydatiforme après une hémorrhagie utérine. — 22. Endocarditevégétante ulcéreuse? Infarctus multiples. — 23. Tumeurs fibro-plstiques multiples à couches concentriques du poumon, apparence de tubercules. — 24. Vaste abcès du foie consécutif à une dysentérie chronique. — 25. Cancer du cervelet. — 26. Fracture de l'astragale et du calcanéum sans déformation. — 27. Perte de substance avec ulcération de l'estomac; péritonite latente. — 28. Epithélioma généralisé. — 29. Exostose celluleuse des fosses nasales. — 30. Boule œgagropile trouvée dans l'estomac d'une vache. — 31. Kyste à parois fibreuses, développé dans l'aponévrose du muscle soléaire. — 32. Granulations tuberculeuses du péricarde chez un enfant. 33. Cancer généralisé, fracture spontanée du fémur.

OBSERVATIONS.—I. Fibro-sarcome du corps strié gauche, par M. POMMIER, interne des hôpitaux.

II. Abcès du rein présenté par M. MICHAUD. Observation recueillie par M. Devy, externe du service. — Communication de M. le professeur VERNEUIL.

III. Tumeur sterno-claviculaire (arthrite et ostéo-périostite) fracture du sternum et de la première côte par effort musculaire, phlébite suppurée sans abcès métastatique, par M. MALASSEZ, interne des hôpitaux.

IV. Tumeur cartilagineuse et kystique du péricarde, par M. Ullé externe du service de M. PETER à l'hôpital de la Pitié.

V. Urémie à forme latente, par M. ALLING, interne des hôpitaux.

VI. Pyélo-néphrite consécutive à une hypertrophie légère du lobe médian de la prostate, par M. ALLING.

VII. Hémorrhagie méningée, par M. ALLING.

VIII. Anthracosis généralisé, par M. LANDRIEUX, interne des hôpitaux.

IX. Fracture du col du fémur intra-capsulaire, guérie par un cal osseux. — Sarcôme fasciculé de l'extrémité supérieure de l'humérus, par M. COYNE, interne des hôpitaux.

X. Cancer du genou, par M. BOTTENTUIT, interne des hopitaux.

Extrait du rapport de M. Blache sur la candidature de M. BOTTENTUIT.

---

1. ***Hernie ombilicale ancienne.— Entéro-épiplocèle irréductible.***

M. Barbancey, externe de l'hôpital de la Charité, montre des pièces recueillies sur le cadavre d'une femme, âgée de 61 ans, et morte d'une endo-péricardite chronique.

Il s'agit d'une tumeur constituée par le grand épiploon et le côlon transverse herniés sur une longueur de 50 centimètres environ à travers l'anneau ombilical proprement dit. C'est bien une hernie ombilicale, car l'anneau de cette pièce éloigne de l'esprit toute idée qui pourrait faire penser à l'existence d'une hernie sus-ombilicale ou péri-ombilicale.

Si on vient à examiner cette pièce pathologique d'arrière en avant, on remarque : — d'abord le côlon transverse, dont l'une des deux extrémités, la plus grosse (celle de droite), aboutit à l'anneau ombilical, tandis que la plus petite (celle de gauche)

ayant 2 à 3 millimètres d'épaisseur. Les circonvolutions de l'insula, du lobe antérieur gauche y compris la *troisième circonvolution sont normales*. Quant à l'artère qui se rendait directement au foyer, suivie et étudiée avec soin, elle n'a présenté ni défilé, ni obstruction athéromateux.

Thorax. Adhérences pleurales au sommet des deux poumons. — *Hépatisation grise* de tout le lobe supérieur du *poumon gauche* — L'incision du sommet du *poumon droit* fait découvrir, 1° une petite cavité, remplie d'une matière blanchâtre, caséeuse; 2° et au-dessous, une petite bande de *pneumonie chronique*.

Le *cœur* est mou et flasque, sa surface graisseuse; ses bords sont arrondis. Le tissu, facile à déchirer, a une teinte grise. Pas de végétations ni de vascularisation sur aucune des valvules. Épaississement assez marqué entre la partie opaque et la partie transparente dela valvule sigmoïde. En un mot, nulle trace bien évidente d'endocardite ancienne. — Plaques graisseuses sur l'*aorte* dans toute sa longueur.

Abdomen. Tube digestif : Œsophage, rien; estomac un peu gris; foie (1870 gr.), tissu mou, légèrement graisseux; *calcul biliaire* du volume d'une petite noix; pancréas (150 gr.) graisseux; rate (125 gr.) molle, sans infarctus.

Les *reins*. chacun (150 gr.), n'offrent pas d'infarctus; injection assez vive au niveau de la substance corticale et de la substance tubuleuse. — *Vessie*, *Utérus*, etc, rien.

Examen du genou droit. — L'ouverture de l'articulation donne issue à une assez grande quantité d'un liquide visqueux. La *synoviale* est épaissie et offre une vascularisation très-remarquable. Les franges synoviales sont très développées. Dans une foule de points on trouve, appendus à la séreuse articulaire, par un pédicule plus ou moins long et effilé, de petits corps irréguliers, d'aspect cartilagineux, mamelonnés, ayant le volume d'une tête d'épingle à celui d'un pois, tontôt isolés, tantôt agglomérés.

Le tibia est incomplétement laissé en arrière. — Le cartilage qui revêt les *condyles du fémur* est détruit par places, et à sa périphérie existent des productions cartilagineuses, des bourrelets mamelonnés qui augmentent l'étendue de la surface articulaire et forment sur les côtés des espèces d'apophyses auriculaires.

La *rotule* offre : 1° une ulcération du cartilage, 2° des chondrophytes. — Mêmes lésions des surfaces articulaires du *tibia*. Les bourrelets ont modifié la largeur des faces concaves de cette extrémité articulaire : ainsi la cupule articulaire interne mesure 5 centimètres transversalement et 5 centimètres et-demi d'avant-en arrière ; l'externe 4 et 5. Le long du bord antérieur de

la cupule articulaire externe et caché sous un repli synovial, on découvre un corps étranger mamelonné. Symétriquement à ce corps étranger il y a, le long de la cupule articulaire interne, un bourrelet cartilagineux.—En arrière de la tubérosité interne, de niveau avec la surface articulaire qu'il prolonge, corps étranger volumineux 4 centimètres de long, 3 de haut, 2 centimètres et demi d'avant en arrière).

Dans le repli synovial répondant à la partie latérale externe sont logés trois corps étrangers libres, du volume d'une petite noix, et l'un d'eux repose sur l'extrémité d'un autre corps étranger placé dans le repli postérieur de la synoviale allant aboutir au voisinage de l'articulation tibio-péronière supérieure. Ce corps, le plus volumineux de tous, placé en travers du jarret répond: 1° en dehors aux corps étrangers latéraux externes, 2° à un bourrelet situé le long du bord postérieur de la tubérosité externe, 3° en dedans aux corps étrangers enclavé derrière la tubérosité interne. Il a une forme irrégulière, rappelant celle des capsules surrénales, mamelonnée à la périphérie, présentant deux petites facettes lisses en contact avec des parties voisines. Quelques-unes d'entre elles convergent pour constituer une cavité dans laquelle était contenu l'un des corps étrangers du cul-de-sac latéral externe. Il mesure en travers 8 centimètres, de haut en bas 4 c. 5 ; en largeur 3 c. 5. Dans l'épaisseur de la capsule fibro séreuse qui maintient ce corps et à laquelle il adhère par une petite surface, on trouve près de l'articulation tibio-péronéale supérieure, deux corps étrangers ayant les dimensions l'un d'une pièce de un franc, l'autre d'une lentille. – L'articulation tibio-péronéale supérieure est saine.

Réflexions. — I. Tout récemment, nous avons montré à la Société anatomique le cerveau d'une femme *aphasique* présentant sur le lobe postérieur de l'hémisphère gauche un foyer ancien de ramollissement, avec *intégrité de la troisième circonvolution*. L'observation précédente rentre tout à fait dans la même catégorie.

II. Dans les deux cas le ramollissement avait détruit une portion assez grande des circonvolutions, et cependant la paralysie, incomplète dans le premier cas, était nulle dans le second. C'est là une particularité digne d'être relevée. Est-elle exceptionnelle? Non, car a diverses reprises nous avons constaté de semblables lésions sans paralysie chez des femmes mortes à la Salpêtrière, dans le service de notre

net de M. Jarjavay, sur laquelle il n'a aucun renseignement; mais qu'une certaine similitude avec la pièce qui a fait le sujet de sa dernière communication l'engage à présenter.

Il s'agit d'un os coxal avec lequel la tête du fémur est ankylosée. Le côté vraiment intéressant de cette présentation est dans l'ossification complète des différentes parties osseuses d'un bassin dont les dimensions fort petites doivent être rapportées à un sujet de 15 à 18 ans au plus. Cette accélération de l'ossification doit être rapportée, d'après M. Delens, à l'affection osseuse ayant amené l'ankylose sur une jeune fille atteinte depuis longtemps de coxalgie. M. Delens a déjà pu constater à l'autopsie une ossification complète du bassin, et de plus il a trouvé le fémur malade, plus long de 2 à 3 centimètres que celui du côté sain.

M. Guéniot ne croit pas que le petit volume des os soit toujours en rapport avec l'âge. Mais, lorsque l'ossification est complète, on doit plutôt penser que cette gracilité est individuelle.

C'est ainsi qu'en obstétrique nous divisons les bassins en grands, moyens et petits. Eh bien, les grands bassins peuvent se rencontrer sur des femmes petites et moyennes, tandis que nous trouvons des bassins petits sur de grandes femmes, ou tout au moins chez des femmes de taille moyenne.

Je pense, dit-il, que, dans le cas de M. Delens, l'individu dont il nous montre le bassin ossifié n'était qu'un sujet adulte de petite taille. D'ailleurs, il est plus fréquent de trouver sur des individus ayant eu des affections osseuses de longue durée un squelette petit que des os volumineux.

Quoique M. Delens nous fasse remarquer que le fémur de son sujet soit bien grêle, je n'en persiste pas moins à croire qu'il s'agit ici d'une adulte, les saillies osseuses et les crêtes étant très-parfaitement accusées.— D'ailleurs il n'est pas impossible que ce bassin appartînt à une femme qui aurait présenté cette forme vicieuse que Velpeau avait appelée étroitesse absolue, dans laquelle tous les diamètres sont rétrécis.

M. Legroux. — Les petites dimensions de ce bassin et du

fémur sont cependant bien au-dessous de celles qu'on donne même pour un adulte de petite taille.

M. Guéniot.— En effet, ce bassin ressemble à ceux qu'on désigne sous le nom de bassins atrophiés ou bassins de nains, remarquables par la minceur et la gracilité de toutes les pièces qui sont cependant pourvues de crêtes osseuses et de saillies que l'on trouve bien moins prononcées chez les enfants. Ainsi, en résumé, pour moi la réunion de ces caractères me permet presque d'affirmer que les pièces présentées par M. Delens, appartenaient à une femme adulte ou naine ou rachitique.

4. *Tumeur du cervelet (sarcome).*

M. Crousey présente une tumeur du cervelet, trouvée à l'autopsie d'une femme aliénée, du service de M. Moreau, à la Salpêtrière.

Cette malade, âgée de 35 ans, était atteinte d'une hémiplégie du côté droit, avec perte de la mémoire de l'intelligence, du mouvement et de la sensibilité, quand elle fut prise des symptômes d'une pneumonie qui l'enleva rapidement. La tumeur occupait le lobe droit du cervelet et l'avait refoulé. Il semblait que les fibres du bulbe fussent comme tiraillées, par suite de la présence de la tumeur dont la nature était un sarcome.

5. *Ovariotomie pratiquée par M. Péan (guérison).*

M. Hubert montre un kyste de l'ovaire provenant d'une opération faite avec succès par M. Péan sur une femme de 22 ans.

Cette malade, avant de se résoudre à se faire opérer, avait subi plusieurs ponctions : la première remonte à un an, elle avait donné issue à 9 litres d'un liquide citrin. Quelques mois après une seconde ponction amena un liquide séro-sanguinolent.

La tumeur était adhérente à la partie postérieure du petit bassin sans pédicule, elle s'était développée dans un dédoublement du ligament large ; — avant de l'enlever, on la vida et le liquide qui en sortit contenait un grand nombre de grumeaux blanchâtres.

M. Desprès. — Depuis que l'ovariotomie s'est généralisée, je remarque que ce sont en général les kystes uniloculaires qu'on enlève avec le plus de facilité et même avec le plus de succès. Mais n'était-ce pas autrefois ces mêmes kystes uniloculaires qu'on parvenait à guérir, à l'aide de de ponctions répétées ou même avec des injections plus ou moins caustiques. M. Boinet rapporte dans son livre de l'Iodothérapie, nombre de cas de guérison de kystes de l'ovaire par les injections iodées.

Quand on faisait plus souvent les ponctions, on avait coutume de regarder comme signe favorable l'issue de ces grumeaux blanchâtres, dont nous parlait tout à l'heure M. Hubert. C'est, en effet, un signe de l'inflammation de la membrane interne du kyste et partant une condition nécessaire pour la guérison. Or la femme opérée par M. Péan avait un kyste uniloculaire, elle aurait donc peut-être pu guérir par les ponctions sans courir les chances d'une opération aussi grave que l'est l'ovariotomie.

M. Liouville. — Il me semble qu'il s'agit ici d'un kyste multiloculaire, car on voit non-seulement une tumeur de nature semblable ayant le volume d'un petit œuf, mais un grand nombre d'autres petits kystes qui y sont adjacents.

M. Guéniot.— Je suis de l'avis de M. Liouville qui vient, en incisant plusieurs des kystes adjacents, d'en faire sortir du liquide séreux. Le cas présent me semble être un de ces faits si communs où il y a plusieurs kystes dont un en particulier acquiert un volume beaucoup plus considérable et constitue ainsi une grande loge. Pour ce qui est de la métamorphose du liquide après la première ponction, je crois pouvoir l'expliquer par l'extrême vascularisation des parois qui ont pu donner par transsudation, le sang qui est venu se mêler à la sérosité.

Je ferai remarquer aussi l'épaisseur plus grande des parois dans les points mêmes où l'on retrouve les traces des cicatrices des ponctions.

M. Desprès. — La statistique des ovariotomies n'est pas beaucoup meilleure pour les cas où il s'agissait de kystes

uniloculaires, et je crois pouvoir m'élever contre cette dangereuse opération, quand surtout, pour les kystes uniloculaires, on pourrait les guérir par d'autres moyens. J'ai eu l'occasion de voir dernièrement une malade à laquelle M. Boinet avait pratiqué sept ponctions et qui a conservé une canule à demeure pendant assez longtemps. On voyait parfois un liquide mêlé de sang sortir par cette canule; ce phénomène se produisait principalement au moment des époques menstruelles.

Dans les cas de ce genre il se fait à l'intérieur du kyste un travail de phlegmasie chronique qui tend à la guérison.

D'ailleurs ces bourgeonnements, qu'on prend pour des kystes de nouvelle formation, ne sont que des états secondaires en voie de dégénérescence tendant à ce qu'on appelle *myxome*. Ce sont pour moi des proliférations de ce genre qui se sont développées dans les points où M. Guéniot remarquait les traces des cicatrices de ponctions.

M. Gadaud. — Chez une malade opérée par M. Gosselin, nous avons pu voir que le kyste principal contenait d'autres kystes, à l'intérieur desquels on trouvait un liquide semblable à celui du grand kyste; quant au bas fond de ce kyste il était entièrement végétant. L'analyse de ces tissus a été faite par M. Cornil et publiée ensuite avec la relation du fait dans les *Archives de Physiologie*.

M. Guéniot. — Il est très-difficile de diagnostiquer bien positivement sur un malade si on aura affaire à un kyste uniloculaire ou multiloculaire; et, comme à cette difficulté vient se joindre une grande incertitude sur l'issue des procédés de guérison même réputés excellents pour les kystes uniloculaires, je crois qu'on est en droit d'accueillir favorablement l'ovariotomie qui a donné de si beaux résultats dans les mains des Anglais et de M. Kœberlé, de Strasbourg. D'ailleurs la simple ponction du kyste ne se fait pas toujours avec une parfaite innocuité, et quant aux injections elles ont eu bien souvent des suites fâcheuses; mais, en dehors même de ces accidents plus ou moins prévus, c'est je crois bien plus leur insuffisance thérapeutique que les dangers qu'ils of-

fraient, qui a fait le succès de l'ovariotomie dont les cas de guérison deviennent de plus en plus fréquents. Dois-je citer le cas de M. Liégeois et celui de M. Lacroix dont la malade guérit sans avoir même offert de réaction fébrile?

M. Lannelongue. — Je tiens à faire remarquer que les productions qu'on retrouve à l'intérieur des kystes ne sont pas seulement de nature inflammatoire, mais que le tissu propre de l'ovaire s'y retrouve très-évidemment; puisque M. Hubert nous a dit avoir constaté dans ces petites masses kystiques des ovules bien caractérisés. — Rien d'étonnant dès lors que de nouveaux kystes se soient développés à l'intérieur même du kyste préexistant.

M. Liouville. — La différence des liquides qu'on retrouve dans les kystes de volume variable que nous avons sous les yeux milite, selon moi, en faveur du nom de kyste multiple qui lui doit être conservé, malgré l'énorme développement d'une des loges de cette tumeur.

M. Després. — Si l'on doit entendre par kyste uniloculaire une poche à parois minces, demi-transparentes, n'adhérant que par un point à l'organe aux dépens duquel la tumeur s'est développée, je crois en effet que ce cas est excessivement rare. De ceux-là on n'en voit pour ainsi dire pas; car au moment où l'on opère les kystes de l'ovaire, les parois se sont épaissies par suite d'inflammation répétée, et des adhérences nombreuses attestent de petites péritonites partielles, en un mot il s'est formé çà et là des produits plastiques dont les transformations peuvent faire naître dans ces points de véritables kystes de nouvelle formation. Si nous remontons à la division pathogénique des kystes en général, nous voyons qu'ils se produisent de deux façons : par l'oblitération d'un canal ou par inflammation. Dans ce cas de kystes secondaires, c'est l'inflammation de l'enveloppe qui le produit : aussi n'est-ce qu'à la partie interne du kyste que vous rencontrerez ces productions kystiques.

Pour moi il existe deux grandes classes de kystes de l'ovaire. Les uns sont uniloculaires, les autres multiloculaires;

mais j'entends multiloculaires d'emblée, car si l'on retrouve de petites cavités adjacentes au grand kyste primitivement uniloculaire, ce ne sont là que des lésions secondaires et des produits d'inflammation.

M. Lannelongue. — Je ne puis guère admettre la classe proposée par M. Després des kystes multiloculaires d'emblée le mode de formation des kystes n'est pas soumis à tant de régularité. C'est en général par suite d'une marche toujours progressive, mais entièrement variable dans ses localisa-ions que les kystes multiloculaires se constituent. Tel kyste qui était primitivement uniloculaire devient ensuite multiloculaire. Pour revenir au cas qui nous occupe, je ne puis m'empêcher de reconnaître qu'il tient pour ainsi dire une position mixte entre les deux classes de kyste. En effet, comme c'est aux dépens d'une seule loge considérablement hypertrophiée qu'il a acquis son existence, il peut être considéré comme kyste uniloculaire; mais, d'un autre côté, comme nous retrouvons non-seulement sur ses parois à l'intérieur et à l'extérieur un grand nombre de petits kystes plus ou moins semblables au premier, on est donc en droit de dire que c'est à un kyste multiloculaire qu'on a affaire.

6. *Fracture de l'extrémité inférieure du fémur.*—M. Sevestre, *Interne des hôpitaux.*

Le 22 janvier, dans la soirée, on amena à l'hôpital Saint-Louis un homme de 35 ans, qui, dans une chute de l'impériale d'un omnibus, s'était fait une fracture du genou droit. — On ne put d'ailleurs obtenir aucun renseignement sur les circonstances qui avaient accompagné l'accident.

Le genou droit était le siége d'une tuméfaction assez considérable, coïncidant avec un raccourcissement de 10 à 12 centim. La palpation faisait percevoir une crépitation en sac de noix, et par le même moyen, on constatait assez facilement le siége de la fracture et la nature du déplacement. Le tibia et la rotule parurent intacts, mais le fémur présentait une double fracture. Le fragment supérieur en pointe faisait saillie au côté interne et en avant sous le muscle droit antérieur. Le condyle interne paraissait détaché, mais sans déplacement notable. Quant au condyle

externe, il était en dehors de la rotule et sur le même plan, c'est-à-dire porté en avant.

La réduction complète ne put être obtenue que dans la flexion, les fragments chevauchant dès que la position du membre se rapprochait de l'extension. Le membre fut donc maintenu dans la demi-flexion, au moyen d'un coussin passant sous le jarret et attaché par ses deux extrémités à la barre supérieure du lit.

Le blessé succomba, le 30 janvier, à la suite d'accidents cérébraux qui avaient persisté depuis son entrée l'hôpital et qui avaient fait penser à la possibilité d'une contusion cérébrale.

A l'*autopsie*, faite le 1er février, on trouva seulement une légère infiltration sanguine au niveau du lobe antérieur droit.

Quant à la fracture du genou, l'examen que l'on en a fait alors confirma les prévisions du diagnostic porté pendant la vie. Il existe, en effet, une fracture sus-condylienne, et de plus une fracture séparant les deux condyles. Le déplacement est absolument tel qu'on l'avait reconnu par la palpation. Les ligaments sont intacts ; seul le ligament croisé antérieur est en partie détaché de ses insertions fémorales, ce qui a permis le déplacement du condyle externe. Les surfaces fracturées sont assez nettes, et il n'existe sur le corps du fémur aucune fissure ; on trouve seulement, entre la rotule et le condyle externe, une petite esquille provenant de la partie postérieure du fémur. Le foyer de la fracture est rempli de sang qui a de plus pénétré entre les masses musculaires. Le périoste est décollé jusqu'à une distance de 8 à 10 centimètres au-dessus du trait de la fracture.

7° *Hydronéphrose.*

M. Taurin montre une hydronéphrose, trouvée à l'autopsie d'une femme de 65 ans, morte avec un cancer de l'estomac.

La tumeur comprimait la veine cave, l'uretère est dilaté, surtout à sa partie supérieure. En ouvrant le kyste, on constata dans le liquide de petites lamelles blanchâtres, que l'examen microscopique fit reconnaître pour des cristaux de cholestérine. Les parois de la tumeur sont fort épaisses, elles sont cependant constituées au dépens du rein, dont on retrouve quelques éléments, surtout dans les points où la coloration rouge s'est conservée. Dans la partie inférieure de l'uretère, on trouva un petit calcul qui avait été la cause de l'hydronéphrose.

8° *Kyste de l'ovaire.*

M. Chantreuil fait voir un kyste de l'ovaire, trouvé chez une femme âgée de 19 ans, morte dans le service M. le professeur Richet.

Le développement de ce kyste avait coïncidé avec une grossesse qui se termina par un accouchement à terme, dont le travail ne fut que d'une durée moyenne (12 heures), surtout pour une primipare. On vit, après l'accouchement, que le ventre restait gros et on diagnostiqua le kyste de l'ovaire. Cette femme fut prise de péritonite généralisée et mourut. Pendant sa péritonite on avait pratiqué la ponction de son kyste, dans le but de la soulager.

A l'autopsie, on vit que ce kyste s'était développé aux dépens de l'ovaire gauche ; l'ovaire droit était sain ; l'utérus avait la forme allongée. La tumeur, qui se composait de plusieurs poches, adhérait par un pédicule court. Les loges du kyste contenaient un liquide séro-sanguinolent et des masses myxomateuses. A propos de ce fait, M. Chantreuil rappelle un fait analogue de kyste ovarique accompagnant une grossesse qui ne fut diagnostiquée qu'après qu'on eut fait la ponction du kyste.

M. Després fait remarquer qu'il s'agit ici d'un cas de kyste multiloculaire d'emblée; car les loges de cette tumeur sont non-seulement indépendantes les unes des autres, mais encore on n'en voit aucune qui se soit développée sur la paroi interne ou à l'intérieur même du kyste principal.

9° *Hématocèle latéro-utérine.*

M. A. Voisin montre un cas d'hématocèle latéro-utérine ayant eu pour origine une hémorrhagie tubaire.

Il n'y a, dit-il, à ma connaissance que *deux cas* d'autopsie publiés sur cette lésion. Le premier était dû à Follin. Le deuxième est publié dans ma thèse (Th. P. 1858). Dans le cas présent, on voit des fausses membranes cloisonnant un amas sanguin du volume d'un œuf, qui est situé dans le péritoine, en avant du ligament large et au côté droit de l'utérus ; — en haut et en arrière se trouve l'embouchure qui communique avec la trompe. Ayant eu soin d'introduire une soie par l'utérus, j'ai pu me convaincre que la trompe était perméable dans tout son parcours et que son

orifice interne n'était pas oblitéré. La femme qui fait le sujet de cette présentation est morte d'infection putride, consécutive à une eschare au sacrum.

M. Guéniot demande si, de ce que la trompe est perméable, on doit conclure que l'origine de l'hémorrhagie est bien tubaire.

M. Voisin répond affirmativement, car il a retrouvé beaucoup de sang renfermé dans le canal tubaire; d'ailleurs l'ovaire ne présente ni kyste, ni varices.

M. Lannelongue fait remarquer que l'hémorrhagie a bien eu lieu dans le péritoine, car on retrouve du sang qui repose sur le ligament large.

10° *Deux côtes surnuméraires au sommet du thorax.*

M. Gillette présente une cage thoracique provenant d'un cadavre de l'École pratique, où il a rencontré deux côtes surnuméraires qui siégent à la partie supérieure du thorax.

M. Chassaignac a déjà montré un fait analogue à la Société; mais il ne s'agissait que d'une seule côte, tandis qu'ici nous avons affaire à deux côtés, parfaitement symétriques, s'articulant avec le corps et l'apophyse épineuse de la dernière vertèbre cervicale.

Ce fut en cherchant à faire la ligature de la sous-clavière, dit M. Gillette, qu'au lieu de tomber sur le tubercule de la première côte, je pus m'assurer qu'il existait une côte supplémentaire. L'artère sous-clavière passait en avant de l'articulation de cet os avec la première côte. L'aspect de ces côtes surnuméraires ne peut pas être mieux comparé qu'à un petit métacarpien dont la grosse extrémité repose sur la première côte, au point même, où se trouve d'habitude le tubercule de cet os, et s'articulant en haut avec les vertèbres sus-mentionnées.

11° *Kyste hydatique du foie, atrophie des deux poumons.*

M. Gillette, dans une seconde présentation, fait voir un kyste hydatique énorme du foie, qu'un berger, âgé de 43 ans, portait depuis dix ans.

Le volume de ce kyste était si considérable qu'il avait envahi non-seulement la partie supérieure de l'abdomen, mais encore

presque toute la cage thoracique. Les poumons sous cette pression croissante s'étaient atrophiés, le droit n'existait que dans un espace grand comme le poing d'un enfant de 6 ans; le poumon gauche était réduit à son lobe supérieur.

Le foie était rejeté en arrière par le kyste qui s'était développé sur sa face antérieure et inférieure.

L'individu marchait depuis longtemps, en s'inclinant sur son côté gauche, pour pouvoir équilibrer le poids énorme de sa tumeur dont on n'a pas pu obtenir le poids exact, la tumeur ayant été rompue en faisant l'autopsie. On put cependant remplir cinq à six litres avec les hydatides qui s'en échappèrent.

12° *Cancer du fémur : fracture spontanée du col du fémur.*

M. Blum présente des pièces provenant de l'autopsie d'un homme de 40 ans, mort avec un cancer généralisé.

Pendant son séjour à l'hôpital, où il n'est resté que dix jours, on avait cru à une douleur rhumatismale de la hanche, puis à une coxalgie commençante; enfin on conclut à une fracture du col du fémur qui s'était produite dans le lit. Le malade mourut rapidement et l'on trouva à l'autopsie les organes abdominaux en voie de dégénérescence cancéreuse; la fracture du col du fémur reconnaissait aussi pour cause une altération cancéreuse de l'os.

13° *Empoisonnement par l'acide sulfurique (Œsophage et estomac).*

M. Rigaud montre des pièces provenant de l'autopsie d'un homme qui s'était empoisonné avec de l'acide sulfurique.

Cet individu mourut trois ou quatre heures après l'ingestion du poison.

L'œsophage l'estomac et la première portion du duodénum offrent des lésions très-marquées. La muqueuse est d'un noir brunâtre et réduite partout en un putrilage où l'on retrouve des éléments dissocés et du sang en grande abondance.

M. Blache. — En 1863, j'ai eu l'occasion de présentre ici une muqueuse œsaphagienne rejetée, dans les efforts de vomissements, par une femme qui avait voulu s'empoisonner avec de l'acide sulfurique. Cette malade sortit de l'hôpital au bout de deux mois environ; mais elle con-

serva un rétrécissement de l'œsophage pour lequel elle vint à plusieurs reprises à l'hopital Beaujon, où je la retrouvai en 1866. Il est à remarquer que, sous l'influence du traitement par la sonde œsaphagienne à olives graduées, on parvenait assez rapidemment à améliorer l'état de la malade qui aujourd'hui, m'a-t-on dit, est parfaitement guérie.

14° *Rétrécissement du gros intestin et du rectum.*

M. Chaume présente à la Société un cas de rétrécissement du gros intestin, remarquable par sa longueur.

Il s'agit d'un homme de 51 ans, entré dans le service de M. Labbé, à l'hôpital Saint-Antoine, avec tous les symptômes d'une obstruction intestinale. Après deux ou trois jours, on parvint, au moyen de lavements et de purgatifs répétés, à provoquer une débâcle à la suite de laquelle le malade sembla guéri. Cependant les symptômes généraux ne s'amélioraient pas, et le malade mourait cinq jours après son entrée à l'hôpital.

A l'ouverture du cadavre, on ne découvrit ni bride, ni aucune autre cause apparente d'étranglement. La première partie du tube digestif était saine; le gros intestin seul présentait, à partir du côlon transverse, une diminution notable de calibre. Le côlon descendant, ouvert et développé, n'a plus que 6 centimètres de diamètre; l'S iliaque et la partie supérieure du rectum sont tellement rétrécis que le pourtour de l'intestin mesure à peine en certains endroits 2 centimètres et demi.

Le point le plus rétréci correspond à la jonction de l'S iliaque et du rectum; là, sur une longueur de 10 centimètres environ, le petit doigt peut à peine être introduit. La muqueuse présente peu de lésions; quelques points rougeâtres disséminés, laissent croire qu'il y a eu de l'entérite chronique. Le malade, en effet, avait dit qu'autrefois il avait eu des diarrhées de longue durée. Il faut noter que les côlons transverses et descendants, que l'S iliaque et le rectum étaient libres et flottants. Cette mobilité leur permettait d'obéir à la pesanteur, de se pelotonner sur eux-mêmes et de tomber dans le bassin. A l'ouverture de l'abdomen, il y avait environ 30 centimètres d'intestins enroulés derrière la vessie.

15° *Subluxation de l'extrémité interne de la clavicule.*

M. Hybord montre une subluxation de l'extrémité interne de la clavicule (luxation en haut et en avant).

Cette pièce provient d'un homme ivre qui se jette du deuxième étage; n'ayant pas réussi à se tuer ainsi, il monta au troisième étage et se jeta de nouveau par la fenêtre. Il fut apporté à l'hôpital dans un état de coma et de collapsus. Il présentait la luxation sus-mentionnée, qui était très-apparente. On trouva à l'autopsie une déchirure du corps calleux et un épanchement d'environ 200 grammes de sang dans les méninges.

16° *Monstre anencéphalien pseudencéphale, développement imparfait de la face.*

M. Hamy présente à la Société un monstre pseudencéphalien qui offre des particularités anatomiques très-rarement observées jusqu'ici.

Le présentateur insiste notamment sur la disposition des narines qui n'ont pas évolué, tandis que le reste de la face se développait d'une façon normale. Il en résulte que ces orifices, ouverts en avant, sans le moindre vestige du nez, et séparés par un intervalle relativement considérable, ont avec les yeux les rapports que l'on observe chez le fœtus de trente-cinq à quarante jours, c'est-à-dire que quatre ouvertures sont à peu près sur un même plan horizontal.

La bouche est d'ailleurs bien conformée, mais l'oreille gauche est anormalement bordée tout autour par un épais bourrelet anguleux en haut et en arrière, et dépourvue de lobules.

Il existe en outre chez ce monstre une éventration assez étendue; ses deux extrémités inférieures se terminent par des pieds-bots varus, et un doigt fait défaut à la main droite.

17° *Kyste du diaphragme.*

M. Tribes fait voir un kyste du volume d'un œuf, développé dans l'épaisseur du diaphragme situé au-dessus du foie dans la foliole droite du muscle.

Ce kyste a été trouvé à l'autopsie d'un homme de 22 ans, mort d'une pneumonie caséeuse.

13° *Kyste pileux et mélicérique de l'ovaire.*

M. Tribes montre deux kystes de l'ovaire de petit volume

Tous deux dépendent de l'ovaire droit; l'un est formé de substance mélicérique; l'autre est un kyste pileux.

Il existe aussi dans l'ovaire gauche un petit kyste stéatomateux.

19° *Utérus bifide.*

M. Tribes. Cette pièce a été trouvée à l'autopsie d'une femme de 22 ans n'ayant jamais eu d'enfants. En pratiquant le toucher, on ne rencontrait aucune saillie indiquant le col de l'utérus au fond du vagin.

A l'autopsie, on constata qu'il existait deux utérus, l'un droit et l'autre gauche, et qu'ils étaient chacun pourvus d'un col. L'utérus droit n'offre qu'une petite masse charnue pourvue seulement d'une cavité rudimentaire, tandis que l'utérus gauche semblait mieux conformé et pourvu d'un col et d'une cavité d'apparence normale.

20°. *Destruction complète de la tête du fémur; destruction partielle de la cavité cotyloïde; luxation congénitale (?) arthrite sèche avec ossifications musculaires.*

M. Delens montre une pièce osseuse trouvée sur un cadavre de l'Ecole pratique. L'individu venait de Bicêtre et pouvait avoir de 35 à 40 ans ; il était de petite taille et présentait l'apparence d'une luxation de la hanche droite avec raccourcissement très-notable du membre.

En disséquant attentivement la pièce, on constata les lésions suivantes : les bords de la cavité cotyloïde sont presque détruits; le fond de la cavité est dépourvu de cartilage et formé par du tissu spongieux assez résistant ; l'arrière-fond existe et présente même une profondeur plus considérable qu'à l'état normal. En arrière et au-dessus de la cavité cotyloïde, la fosse iliaque offre une surface dépourvue de cartilage, mais manifestement usée par le frottement. Cette surface est limitée elle-même en arrière par des productions osseuses irrégulières qui se prolongent par la grande échancrure sciatique jusque dans l'intérieur du bassin.

Du côté du fémur il n'y a plus aucune trace de tête articulaire, ni de col; mais le grand trochanter existe, assez volumineux et répondant par sa face interne rugueuse et dépourvue de cartilage aux restes de la cavité cotyloïde.

Il n'y a pas de saillie appréciable qui représente le petit trochanter.

Des tissus fibreux épais, irréguliers, et se confondant en partie avec les tendons des muscles voisins, unissent le fémur à l'os iliaque et remplacent la capsule articulaire. Les mouvements qu'ils permettent sont fort étendus.

Une production osseuse ayant le volume d'un œuf est implantée au-dessus du grand trochanter; elle entoure la partie supérieure et antérieure du corps du fémur, et par son implantation, elle répond assez exactement aux insertions supérieures du muscle vaste externe. Elle est formée par un tissu osseux peu dense, plutôt lamelleux que spongieux, et entremêlé dans plusieurs points de faisceaux de fibres musculaires qui se continuent avec celles du muscle vaste externe. Supérieurement, la production osseuse adhère solidement au corps de l'os, au-dessous de la base du grand trochanter; mais inférieurement elle se termine en une masse régulièrement arrondie, sans stalactites osseuses à sa surface.

M. Liouville a détaché une petite lamelle de ce tissu osseux et y a trouvé, à l'examen microscopique, des ostéoplastes et des chondroplastes.

M. Delens pense qu'on peut rattacher toutes ces lésions à l'arthrite sèche qui détermine quelquefois des ossifications jusque dans les muscles voisins; mais la disparition de la tête et du col du fémur, ainsi que la destruction des bords de la cavité cotyloïde peuvent faire supposer qu'il existait chez cette individu une luxation congénitale de l'articulation coxo-fémorale.

21° *Expulsion d'une môle hydatiforme après une hémorrhagie utérine.*

M. Herbert présente une môle hydatiforme rendue par une femme de 33 ans, a la suite d'une hémorrhagie utérine.

Cette femme a déjà eu des enfants, et chacune de ses grossesses s'était passée régulièrement, quand, il y a cinq mois, elle se crut enceinte de nouveau. Avant de rendre cette masse hydatiforme, on vit sortir une espèce de tumeur dont la trame solide ressemblait un peu au placenta, puis peu après de nouvelles douleurs expulsives amenèrent l'issue de cette môle vésiculaire qui ressemblait à des hydatides.

22° *Endocardite végétante ulcéreuse (?) infarctus multiples.*

M. Habran montre le cœur d'une femme morte peu de temps après être accouchée avec des phénomènes typhoïdes qu'on a cru pouvoir rattacher à de l'endocardite ulcéreuse.

Le cœur droit est à peu près sain ; mais on trouve sur la face supérieure de la valvule mitrale un grand nombre de débris de végétations peu adhérentes. Dans les reins, on retrouva des infarctus. Le foie était gras et contenait un grand nombre de petits points apoplectiques. Le poumon n'offrait pas de traces d'infarctus, mais il était fortement hyperémié. Quant à l'utérus, il était en partie revenu sur lui-même et n'offrait pas de trace de phlébite.

M. Duguet. Avant d'admettre ce fait comme un cas d'endocardite ulcéreuse, il faudrait, je crois, d'autres preuves anatomiques, et malgré les phénomènes typhoïdes qu'on a pu remarquer pendant la vie, il faut réserver pour une maladie mieux caractérisée, au point de vue anatomique et symptomatique, le nom d'endocardite ulcéreuse. Ici il s'agit bien d'une *endocardite végétante*, et malgré l'absence de l'élément rhumatismal comme cause première de l'affection cardiaque, je ferai remarquer que l'état puerpéral suffit bien à lui seul pour amener des déterminations morbides de l'appareil cardio-vasculaire. D'ailleurs, les végétations dont on retrouve des vestiges sur les valvules sont évidemment les points de départs des embolies et des infarctus retrouvés dans les viscères; mais, de ce qu'il y a eu des embolies, il ne s'ensuit pas que la maladie du cœur dont elles proviennent soit nécessairement une endocardite ulcéreuse.

23° *Tumeurs fibro-plastiques multiples à couches concentriques dans le poumon ; apparence de tubercule.*

M. Legroux présente à la Société un certain nombre de petites tumeurs fibro-plastiques, qu'il a rencontrées dans le poumon d'une femme morte de péritonite, dans le service de M. le professeur Béhier à l'Hôtel-Dieu.

Ces petites tumeurs sont d'autant plus intéressantes qu'au premier abord elles pouvaient être prises pour des tubercules.

Mais, en les examinant avec attention, on reconnaît bien leur nature fibro-plastique et on voit qu'elles sont constituées par des couches concentriques. Le tissu pulmonaire ne présente aucune autre altération notable.

M. Liouville. J'ai déjà rencontré des tumeurs semblables sur des vieilles femmes de la Salpêtrière, mais je ne les ai jamais vues constituées par couches concentriques évidentes comme celles que nous montre M. Legroux.

24° *Vaste abcès du foie consécutif à une dysentérie chronique.*

M. Legroux. Une seconde pièce, provenant encore du service de M. Béhier, fait l'objet d'une autre communication.

Il s'agit d'un homme, sujet à des diarrhées chroniques depuis fort longtemps, racontant qu'il y a six mois, il a même rendu du sang dans ses matières. En examinant ce malade, on sentait à l'épigastre une tumeur demi-molle, qu'on crut être un cancer en nappe de l'estomac. D'ailleurs le malade était pâle, anémique, très-émacié, et, lorsqu'il avait mangé certains aliments, on les retrouvait dans ses selles, sans qu'ils eussent subi de modification par leur séjour dans l'appareil digestif. La mort fut causée par une péritonite.

A l'autopsie de ce malade, on fut fort étonné de ne pas trouver de cancer de l'estomac, mais un vaste abcès du foie, développé sur la partie antérieure de sa surface convexe. Les parois de cette tumeur étaient fort épaisses ; elles contenaient une assez grande quantité de pus. On retrouvait, en outre, dans le foie, un certain nombre d'autres abcès, mais de petite dimension. L'intestin était le siége de nombreuses ulcérations, la muqueuse était épaissie, comme on la trouve dans les dysentéries chroniques. C'est aussi à cette entérite chronique que nous rapportons ces abcès du foie. Dans les pays chauds, où les hépatites et les dysentéries sont si fréquentes, ces faits d'abcès du foie à la suite d'entérites sont bien communs et se rencontrent journellement ; mais dans nos pays froids ou tempérés ce sont des faits exceptionnels qui méritent cependant d'attirer l'attention.

M. Duguet demande si la péritonite ultime à laquelle succomba ce malade, fut une conséquence de son affection intestinale, ou bien si ce ne furent pas plutôt les abcès du foie qui donnèrent lieu à une péritonite secondaire.

J'ai été témoin, ajoute-t-il, d'un fait analogue l'an dernier à l'Hotel-Dieu : Un homme entra à l'hôpital avec une anasarque et surtout un état cachectique très-prononcé. D'après les renseignements qu'il nous donna, nous ne pouvions rapporter sa maladie qu'aux suites d'une diarrhée chronique dont il avait été atteint l'année précédente.

A l'autopsie, nous trouvâmes en effet les traces d'une dysentérie ayant amené secondairement une péritonite subaiguë, et pour ainsi dire latente. Dans ce cas il existait, comme dans le cas cité par M. Legroux, de petites brides celluleuses entre les anses intestinales.

Chez un autre individu, qui avait eu aussi, à une époque plus ou moins éloignée, une dysentérie chronique, et qui mourut à la même époque à l'Hotel-Dieu, j'ai trouvé le foie transformé en entier, en un vaste abcès; il existait dans l'intestin des lésions de dysentérie chronique.

Ces faits prouvent évidemment la relation intime qui existe entre les abcès du foie et les lésions du gros intestin.

M. Anger. La coïncidence des abcès du foie avec la dysentérie avait attiré l'attention des médecins il y a déjà longtemps; car, dans un mémoire de Dance, ce fait se trouve signalé; seulement cet auteur rapporte ces phénomènes à l'infection purulente, et je me demande si chez le malade dont M. Legroux vient de nous montrer les pièces il n'y avait pas eu des phénomènes de pyoémie.

M. Legroux. D'après les phénomènes qu'a présentés ce malade, rien ne pouvait faire penser à une infection purulente; car dans aucun moment le malade n'a offert de symptômes graves, et la péritonite dont il est mort était au contraire une de ces péritonites subaiguës, sans réaction inflammatoire, mais à laquelle un individu dont l'état général est déjà assez mauvais, ne peut cependant pas résister.

M. Anger. Mais dans le cas où l'infection purulente peut être invoquée comme cause d'abcès du foie, je pense que l'intoxication, au lieu de s'étendre à tout l'organisme, suit au contraire une marche très-restreinte. C'est ainsi que les

ulcérations intestinales fournissent du pus, qui par le système de la veine porte est directement porté au foie.

M. Duguet. Je ne crois pas que la théorie de l'infection purulente puisse être invoquée dans les cas où les abcès sont limités seulement au foie. D'ailleurs, dans les faits très-nombreux rapportés par les médecins des pays chauds, qui ont les premiers fait remarquer la relation existant en tre l'entérite chronique et les abcès du foie, il n'est jamais fait mention d'infection purulente.

M. Anger. — Il existe pourtant dans la science des faits où l'on a vu des phénomènes d'infection purulente se produire à la suite d'ulcérations intestinales; dans ces cas, la maladie semble revêtir une marche chronique.

M. Duguet. — En effet, il peut survenir aussi des accidents semblables à la suite de phlébite ; mais les abcès métastatiques sont disséminés un peu partout, et bien que le foie soit l'organe où on les rencontre le plus souvent, ils ne s'y développent pas d'une manière unique et constante comme on peut le voir à la suite d'entérites chroniques.

25° *Cancer du cervelet.*

M. Herbert présente un cancer du cervelet trouvé chez une femme de 60 ans, atteinte depuis quelque temps d'un cancer du sein.

Cette malade entre à l'hôpital pour des vomissements incoercibles que rien ne pouvait expliquer d'abord, elle fut prise d'accidents fébriles sans que ses vomissements s'arrêtassent, puis finit par mourir.

A l'autopsie, on trouva de petites masses cancéreuses disséminées dans le cervelet et dans le cerveau ; les plus gros noyaux cancéreux étaient à la base et à la pointe du corps rhomboïdal, il en existait même dans les méninges; on n'en trouva nulle part ailleurs que dans le cerveau et au sein.

M. Duguet demande s'il existait de la substance cancéreuse dans les points avoisinant les pneumogastriques. Nous avons vu ici M. Laborde insister sur la présence de granulations tuberculeuses vers les origines des nerfs vagues,

pour expliquer les vomissements qu'on rencontre d'une manière si opiniâtre chez certains enfants atteints de méningite tuberculeuse.

26° *Fracture de l'astragal et du calcanéum sans déformation.*

M. Fremy montre une fracture de l'astragale et du calcaneum trouvée à l'autopsie d'une femme folle qui s'était jetée par la fenêtre d'un 3e étage.

Il est à remarquer qu'aucune déformation et qu'aucune manifestation extérieure n'avait pu faire prévoir cette fracture ; comme il existait aussi une fracture de jambe, on avait appliqué un appareil et si la femme n'était pas morte trois jours après son entrée à l'hopital, cette fracture aurait passé inaperçue.

27° *Perte de substance avec ulcération de l'estomac. Péritonite latente.*

M. Alling met sous les yeux de la Société des ulcérations avec perte des substances de l'estomac d'un homme qui était entré à l'hôpital Lariboisière, dans le service de M. Millard, et qui est mort assez rapidement, sans avoir présenté ni vomissemements ni phénomènes gastro-intestinaux, mais un état de marasme qui s'était suivi d'un grand amaigrissement.

Le malade n'avait présenté au début qu'un peu de diarrhée, qu'on avait rapidement arrêtée et quelques bulles de pemphigus aux jambes. A l'autopsie, on trouva les traces d'une péritonite généralisée avec des fausses membranes et du pus en grande abondance ; l'estomac présentait deux larges ulcérations qui n'étaient formées que par des fausses membranes soutenues par la face inférieure du foie. Quelle était la nature de ces ulcérations ? Est-ce du cancer, de l'ulcère simple ou du pemphigus stomacal?

28° *Epithélioma généralisé.*

M. Muron met sous les yeux de la Société un épithélioma généralisé qui s'était rapidement développé chez un homme de 50 ans, du service de M. Verneuil.

Les cas d'épithélioma généralisé ne sont pas nombreux dans la science; il en existe 11 observations disséminées dans les dif-

férents recueils. Celui dont il s'agit ici ne remonte qu'à neuf ou dix mois et il a débuté par le plancher de la bouche; peu à peu les ganglions, les amygdales et l'os maxillaire lui-même se prirent, mais la langue a été respectée. Le malade succomba avec des phénomènes de pneumonie, après être resté un mois seulement dans le service.

A l'autopsie, on trouva dans le poumon plusieurs masses d'aspect blanchâtre, formées de petits noyaux que l'examen microscopique fit reconnaître pour des lobules d'épithélium pavimenteux à trame sarcomateuse. Dans les autres points du poumon, on trouva de la pneumonie à différents degrés.

M. Liouville demande si M. Muron peut donner pour son cas un caractère précis de cancer épithélial secondaire du poumon; car, à l'œil nu, ces petites masses ressemblent tout à fait aux dégénérescences secondaires qu'on observe dans le poumon pour d'autres tumeurs, telles que le sarcome fibro-plastique. Dans la thèse de M. Burlaud, il y a des faits analogues, entre autres un fait que j'ai observé dans le service de M. Velpeau, en 1867.

M. Muron. — A l'œil nu, en effet, aucun caractère ne paraît pouvoir être donné comme caractérisant le cancer épithélial secondaire; mais au microscope, en outre des lésions de la pneumonie, on voit une masse de cellules épithéliales qu'on rencontre d'ailleurs dans tous les autres organes atteints de cette dégénérescence.

M. Liouville. — J'ajouterai que, si peu de cas de généralisation d'épithélioma ont été cités, c'est peut-être parce qu'on ne donnait pas le nom exact d'épithélioma à toutes les tumeurs qui le méritaient, et, avant que l'usage du microscope fût répandu, je crois qu'on ne pouvait pas définir nettement ces sortes de dégénérescences. Aussi, ne peut-on pas dire d'une façon absolue, que l'épithélioma se généralise moins que les autres formes de cancer.

29° *Exostose celluleuse des fosses nasales.*

M. Chantreuil présente une exostose celluleuse des fosses nasales, enlevée sur une jeune fille par M. le professeur Richet.

Le début de la maladie remontait à trois ans, depuis cette époque, la tumeur s'est accrue peu à peu. Dernièrement enfin, la malade étant fort gênée par le volume de sa tumeur, elle se décida à venir à Paris pour se faire opérer.

M. Richet constata que toute la cavité nasale gauche était obstruée par une tumeur qui avait fait dévier la cloison et même les os propres du nez à droite. Cependant il n'y avait pas de saillie du maxillaire supérieur, et la voûte palatine n'était que très-médiocrement déformée. La tumeur était visible en avant dans la narine et se sentait en introduisant le doigt dans la bouche à travers le voile du palais. M. Richet hésitait entre une exostose éburnée et une exostose celluleuse. Il se décida à opérer la malade en fendant le nez et disséquant deux lambeaux. Ce fut à l'aide d'une pince à larges mors qu'il saisit la tumeur. Elle se brisa facilement sous cette pression, et dès lors on n'eut plus de doute sur la nature celluleuse de l'exostose. Il est à remarquer que cette tumeur n'avait contracté aucune adhérence avec les parties voisines; aussi, après son extraction, laissa-t-elle une cavité parfaitement lisse. C'est M. Dolbeau qui, le premier, a fait remarquer la non-adhérence de ces sortes d'exostoses.

Il reste à déterminer l'origine de cette tumeur : s'est-elle développée aux dépens d'un des cornets, ou bien la rattacherons-nous, avec M. le professeur Richet, à l'épaississement, puis à l'ossification de la membrane de Schneider ; nous n'osons rien affirmer à ce sujet. Le fait est qu'en l'examinant avec soin, on la trouve formée de lamelles osseuses, ou mieux d'aiguilles osseuses qui s'entrecroisent les unes les autres. Si on avait pensé que cette tumeur n'avait contracté aucune adhérence, on l'eût peut-être pu opérer à la manière des polypes. De cette façon on eût évité les grandes cicatrices qui vont défigurer la malade.

M. Le Dentu. — On peut rapprocher de ce fait un cas observé par M. le professeur Verneuil chez un enfant de 14 ans. Il s'agissait d'une tumeur développée dans les fosses nasales qui avait, par son extension, dissocié les os de la face. M. Verneuil dut, après avoir commencé son opération comme M. Richet, réséquer les os du nez et une portion de l'ethmoïde, où s'implantait le pédicule de cette tumeur. Dans ce cas, la nature de cette tumeur était assez difficile à déterminer; on pensa généralement, cependant, qu'on avait eu affaire à un enchondrome de l'ethmoïde. M. Ver-

neuil, qui craignait une récidive, avait laissé la plaie béante. D'après des renseignements qui nous sont parvenus depuis, nous avons appris qu'il n'y avait pas eu de récidive, et que l'enfant avait parfaitement guéri.

30° *Boule œgagropile trouvée dans l'estomac d'une vache.*

M. Farabeuf montre à la Société une boule œgagropile très-volumineuse, de 8 à 9 centimètres de diamètre trouvée dans le tube digestif d'une vache.

En faisant deux traits de scie dans cet œgagrapile on voit la structure feutrée de cette boule, qui est essentiellement composée de poils bruns et blancs, couleur de l'animal qui en était porteur.

M. Le Dentu. — Je ferai remarquer que, si ces sortes de tumeurs sont assez fréquentes chez les animaux, on en peut cependant citer un cas chez l'homme. Ce fait a été rapporté par M. J. Cloquet : il s'agissait d'un aliéné qui s'arrachait les cheveux et les mangeait.

M. Liouville. — Je ne crois pas que chez tous les animaux la déglutition des poils donne lieu à un feutrage aussi serré et aussi régulier que celui qu'on rencontre chez les bœufs et les vaches. J'ai eu l'occasion de faire, l'an dernier, à la Salpêtrière, avec M. Bourneville, l'autopsie d'un chat qui avait avalé une masse de poils, et qui était mort étouffé. Ces poils étaient bien enroulés, mais ils n'étaient pas si serrés ni feutrés complétement.

M. Farabeuf. — Les médecins anglais ont cependant rapporté des faits d'œgagropile rencontrés en Ecosse sur des individus qui se nourrissent de pain d'avoine. Ces concrétions se rencontrent dans l'intestin et n'offrent en général qu'un volume médiocre.

M. Le Dentu. — J'ai vu en effet une observation semblable rapportée dernièrement dans une publication anglaise.

31° *Kyste à parois fibreuses développé dans l'aponévrose du muscle soléaire.*

M. Farabeuf présente une seconde pièce :

Il s'agit d'un kyste développé dans l'aponévrose du soléaire. Ce kyste contient un liquide assez semblable à de la synovie épaissie, ses parois sont fibreuses, et je crois pouvoir rattacher son existence à une bourse séreuse transformée. En disséquant les rapports de ce kyste, il m'a semblé rencontrer une sorte de trajet oblitéré ayant fait antérieurement communiquer l'articulation avec la poche.

32° *Granulations tuberculeuses du péricarde chez un enfant.*

M. Rathery met sous les yeux de la Société des pièces recueillies à l'autopsie d'une petite fille de 5 ans, morte le 17 février dans le service de M. Roger.

Cette enfant a succombé au progrès de la tuberculisation généralisée ; elle était en même temps atteinte de coqueluche. A l'autopsie, on trouva des tubercules disséminés dans presque tous les organes, des granulations sur la plèvre costale, dans le foie, la rate et jusqu'à la surface des ovaires. Toutefois il n'existait pas de granulations des méninges. Du côté du cœur, à l'ouverture du péricarde qui contient à peine une cuillerée de sérosité, on constate que son *feuillet pariétal* offre une ou deux *petites masses tuberculeuses*, d'une assez grande consistance.

Le *feuillet viscéral est parsemé de petites granulations* grisâtres, demi-transparentes, du volume d'une tête d'épingle, présentant tout à fait l'aspect des granulations tuberculeuses de la plèvre. Ces granulations sont surtout abondantes sur la face antérieure du ventricule gauche; elles sont groupées le long des vaisseaux dans le voisinage du raphé médian.

On trouve aussi de la matière tuberculeuse jaunâtre avec quelques fausses membranes à l'origine de l'aorte et de l'artère pulmonaire.

Pendant la vie, cette péricardite n'avait pas été diagnostiquée, l'attention n'ayant pas été éveillée de ce côté.

M. Blache. Les cas de tuberculisation du péricarde sont moins rares chez les enfants qu'aux autres âges. J'ai été

témoin d'un de ces faits l'an dernier à l'hôpital des Enfants, et j'ajouterai que les deux ou trois faits semblables qui existent dans nos Bulletins sont justement mentionnés chez des jeunes sujets.

33° *Cancer généralisé, fracture spontanée du fémur.*

M. Hallopeau montre les pièces recueillies à l'autopsie d'une femme de 75 ans, morte dans le service de M. Vulpian, avec un cancer généralisé.

Encéphale. Après avoir enlevé les membranes, on voit à la partie inférieure et externe du lobe occipital droit une petite tumeur mamelonnée, du volume d'une noisette ; elle s'est creusée dans la substance cérébrale une cavité hémisphérique; sa consistance est mollasse, et l'on voit, en la divisant, qu'elle présente dans sa partie centrale une petite cavité remplie d'un liquide noirâtre. Le tissu nerveux a conservé au niveau de la dépression occupée par la tumeur sa consistance et son aspect normaux ; les éléments nerveux n'offrent pas d'altérations appréciables ; les cellules de la névroglie ne sont pas multipliées : il n'y a pas trace d'encéphalite. En sectionnant les hémisphères, on trouve plusieurs tumeurs semblables à celles que nous venons de décrire ; elles siégent toutes dans la substance blanche ; leur volume ne dépasse guère celui d'un pois; comme la tumeur superficielle, elles sont ramollies au centre, creusées d'une petite cavité; elles paraissent également avoir été sans action sur le tissu nerveux qui les entoure.

Moelle épinière. A la partie antérieure du renflement cervical, on trouve sous les membranes une tumeur grosse comme la moitié d'une noisette ; elle comprime les racines antérieures de la sixième paire cervicale.

Péricarde. La séreuse est soulevée en plusieurs points par de petits noyaux lenticulaires, denses, résistants ; elle n'est pas altérée. Cette lésion est rare : dans un relevé de 9,118 autopsies, Skœhler ne l'a trouvée notée que six fois.

Sous la plèvre viscérale, on voit également un certain nombre de noyaux cancéreux ; la séreuse est ridée, comme plissée autour de ces productions.

Dans le *foie*, les tumeurs ont acquis une développement considérable ; l'une d'elles comprime le canal cholédoque, de manière à en effacer complétement la cavité ; ainsi s'explique la

coloration ictérique que présentent les téguments; la vésicule biliaire est distendue.

Les reins, les ligaments larges, renferment des tumeurs de même nature. On a examiné au microscope des fragments de tumeurs de l'encéphale, du foie et du poumon; partout on a trouvé la structure du carcinome alvéolaire.

En poursuivant les recherches microscopiques on trouva une fracture du fémur qui s'était produite probablement après la mort dans un point ou l'os avait subi une dégénérescence cancéreuse.

M. Gadaud. — Il est possible que cette fracture se soit produite dans les derniers temps de la vie, et qu'elle ait passé inaperçue. Nous avons été témoin d'un fait semblable dernièrement chez M. Gosselin. Ce fut à l'autopsie qu'on constata cette fracture spontanée qui siégeait à la colonne vertébrale. Cette femme présentait aussi un cancer du foie qui, par parenthèse, avait l'apparence d'une dégénérescence amyloïde. La fracture s'était produite dans le corps même des vertèbres infiltrées de tissu cancéreux.

OBSERVATIONS.

Observation I. — Fibro-sarcome du corps strié gauche, par M. Pommier, interne des hôpitaux.

X....., âgé de 55 ans, est transporté à l'hopital de la Charité, service de M. le Dr Nonat, dans un état de coma absolu. Respiration stertoreuse, sueur profuse sur le corps, *résolution musculaire aussi marquée d'un côté que de l'autre*. Anesthésie; on produit quelques mouvements réflexes par chatouillement de la plante des pieds. Paralysie des sphincters. Pas de renseignements. Tout ce qu'on peut apprendre, c'est que ce malade, qui vient de la campagne, est dans cet état depuis 8 jours, et qu'il a été frappé subitement. Cet ensemble de symptômes fait penser à une congestion cérébrale intense. Emploi de dérivatifs énergiques (sangsues, huile de croton). Le lendemain le malade semble avoir repris un peu connaissance. Il entr'ouvre les yeux : pupilles très-resserrées, mais régulières des deux côtés. La résolution est moindre. Quand on lui adresse la parole, le malade paraît en avoir conscience, mais il ne répond rien. Le surlendemain, améliora-

tion encore plus notable de l'état général. La résolution des membres est remplacée par une légère contracture. Le malade semble vouloir répondre aux questions qu'on lui adresse ; mais sa langue s'embarrasse, il ne peut articuler un mot. Quelle que soit la question, il répond *mère*. Il dit même son nom, mais le prononce mal. Pouls 72.

Dans la journée le mieux ne se continue pas. Somnolence, mâchonnement, contractions légères des membres, contractures des bras. Pouls, 70. Il ne répond à aucune question.

Cet état de somnolence et de résolution, entremêlé de quelques contractions irrégulières, persiste pendant deux jours; puis, sous l'influence de nouveaux dérivatifs (affusions froides sur la tête, lavement, huile de croton), le malade semble reprendre un peu connaissance. Quand on lui demande où il souffre, il porte lentement la main à la tête ; moins de raideur dans les membres. Pendant deux jours, il se maintient dans cet état, presque toujours plongé dans une demie-somnolence, *vomissant et allant (diarrhée) sous lui*, prenant les bouillons et les liquides qu'on lui présente aux lèvres.

Enfin le quinzième jour de son entrée à l'hopital, une troisième exacerbation des symptômes se déclare. Le pouls s'élève à 104; 36 respirations par minute. Peau chaude, couverte de sueur. Résolution complète. Mort dans le coma.

En *résumé* les symptômes ont présenté cette marche : coma et résolution pendant les quatre premiers jours ; *retour* partiel de connaissance ; amélioration générale ; nouvelle exacerbation de deux jours, puis somnolence, avec quelque apparence de mieux ; enfin dernière attaque et mort.

A l'autopsie, ou trouve une congestion manifeste des méninges, les sinus sont gorgés de sang noir, la pie-mère est fortement injectée ; mais en aucun point elle n'adhère à la substance cérébrale. A la coupe, l'hémisphère droit offre un piqueté très-marqué. Point de liquide dans le ventricule droit.

En ouvrant le *ventricule latéral gauche*, on remarque que la paroi inférieure de son prolongement antérieur est fortement soulevée par une masse ovoïde placée à la partie la plus antérieure du corps strié. Cette masse est dure, résistante. Une première coupe pratiquée transversalement n'atteint que le corps strié, dont les stries caractéristiques semblent effacées, comme si elles avaient subi une compression. Une coupe pratiquée verticalement dans le sens de la tumeur divise celle-ci en deux parties qui permettent de voir sa disposition : *grosse* comme un œuf de poule, elle est située en avant du corps strié, empiétant sur lui;

en avant elle s'étend jusqu'à quatre centimètres en deçà du bord antérieur de l'hémisphère cérébral correspondant. Elle semble reposer sur le lobule de l'insula, faisant corps avec le plancher du ventricule latéral qu'elle soulève et applique contre la paroi du corps calleux au-dessous de laquelle elle est placée. Sa consitance est celle d'un tissu fortement induré; elle est d'une couleur non uniforme, blanc grisâtre par places, gris ardoisé ailleurs; elle offre l'apparence d'un encéphaloïde qui n'a pas encore subi de régression, ou d'une gomme en voie d'évolution. (Pas de renseignement sur les antécédents syphilitiques).

L'examen à l'œil nu ne permet pas de se prononcer.

Un premier examen microscopique, fait sur une coupe fraîche fait reconnaître les éléments *d'un fibro-sarcome; cellules fusiformes* en quantité considérable avec substance intercellulaire très-dense. Un examen plus complet doit être fait sur la substance durcie.

Jusqu'à présent, on peut cependant s'en tenir au diagnostic anatomique de *sarcome du corps strié*. En rapprochant la lésion des symptômes observés pendant la vie, on voit qu'il eût été difficile de porter un diagnostic exact; l'absence de phénomènes plus marqués d'un côté que de l'autre devait faire écarter l'idée d'une lésion localisée dans un des hémisphères. Quant aux quelques signes *d'aphasie* incomplète présentés par le malade, ils n'étaient pas suffisants pour faire penser à quelque altération de la troisième circonvolution gauche, ce qui du reste n'aurait pas été confirmé par l'autopsie. On n'avait devant soi que les signes d'une forte congestion cérébrale, avec alternatives de recrudescence et d'amélioralion.

Quant à la tumeur elle-même, elle doit être d'origine ancienne et s'est produite probablement en refoulant peu à peu les fibres cérébrales, travail lent qui explique son peu de retentissement sur l'économie, comme dans la plupart des cas connus de ce genre (Virchow).

Obs. II. — Abcès du rein présenté par M. Michaud.

Le sept janvier 1869, la nommée Geneviève, domestique, âgée de 34 ans, entre dans le service de M. Verneuil, à l'hôpital de Lariboisière, où elle est couchée au n° 25 de la salle sainte Jeanne.

Dans sa famille, on ne trouve aucun antécédent de gravelle, de goutte, de rhumatisme ou d'affection cancéreuse. La malade,

régulièrement menstruée dès l'âge de douze ans et demi, n'a jamais eu de flueurs blanches. Elle a eu deux accouchements assez laborieux, dont le second fut suivi de quelques symptômes de métro-péritonite. Ces deux couches exceptées, Geneviève B... s'était toujours bien portée jusqu'en 1865. C'est alors seulement qu'elle eut pour la première fois des coliques s'irradiant sur le trajet de l'uretère, et siégeant exclusivement du côté droit. Ces accès se sont reproduits six fois dans l'espace d'une année, et leur durée a toujours été croissante; la première colique n'avait guère été que de deux heures ; la sixième avait duré neuf heures.

Après le dernier accès qui fut compliqué d'une métrorrhagie peu abondante, Geneviève B... fit un séjour de deux mois à Vichy. Depuis lors c'est-à-dire depuis deux ans et demi, plus de coliques néphrétiques; mais d'autre part la malade, restée jusque-là forte et grasse, commence à maigrir et à perdre ses forces.

Six mois après, Geneviève entre dans le service de M. Cusco. Elle se plaignait de douleurs dans le vagin et le bas-ventre ; son urine ne coulait que goutte à goutte, et au prix des plus vives souffrances. M. Cusco explora la vessie sans trouver aucune lésion de cet organe ; l'examen au spéculum montra la matrice légèrement engorgée et en rétroversion. Au bout de vingt jours, la malade sortit sans amélioration notable.

Vers le mois de mars 1867, la malade accuse dans le flanc droit des douleurs qui coïncident avec l'apparition du sang dans les urines. Cette première hématurie ne fut pas abondante ; le sang formait de petits caillots filiformes nageant dans le liquide, mais il ne se passait pas de jour que la malade ne constatât leur présence.

Il y a un an, M. Verneuil fut appelé à pratiquer une opération chirurgicale, dans la maison où Geneviève B..., était employée comme domestique. Sous le coup d'une vive émotion, celle-ci fut prise d'un impérieux besoin d'uriner, et rendit par l'urèthre un plein vase de sang à peu près pur. Elle partit alors pour Dieppe. Sous l'influence des bains de mer, l'hématurie cesse pendant deux mois ; mais l'état général s'aggrave de plus en plus. La malade perd l'appétit, devient sujette à la constipation, et vomit fréquemment.

Au mois d'octobre, Geneviève rend à quelques jours de distance deux petits calculs blanchâtres, assez friables. Au commencement de novembre, nouveau calcul, mais un peu plus volumineux ; quelque temps après, la malade remarque du pus dans ses urines qui exhalent une odeur repoussante. Pendant douze jours consécutifs, le même fait se reproduit, et l'urine reste

purulente et fétide. Vers la fin de décembre, apparition dans les urines d'un mélange de pus et de sang.

Le 2 janvier, la malade en se couchant est prise d'un grand frisson avec claquement de dents, et le lendemain, au matin, elle s'aperçoit d'une notable tuméfaction du flanc droit. Le médecin appelé reconnaît une tumeur qni occupe la région iléo-lombaire droite.

La malade demande à être conduite à l'hôpital Lariboisière, où elle entre dans le service de M. Verneuil.

A son entrée, la malade est très-affaiblie et profondément émaciée. Teint jaune, mais sans ictère. Pouls mince, assez fréquent, anorexie complète ; soif vive, constipation assez opiniâtre.

La miction est assez difficile, et les urines, sanguinolentes, laissent déposer un sédiment sanieux, où l'on trouve des globules rouges, des leucocytes, et des cellules d'épithélium vésical. Absence d'albumine.

Si l'on applique une main à la région lombaire, et l'autre dans la fosse iliaque du même côté, on reconnaît la présence d'une tumeur assez volumineuse, un peu mobile, et rénitente. Matité à la percussion. Douleur dans toute la moitié droite de l'abdomen, s'exaspérant par la pression.

Pas d'ascite ; pas d'œdème des membres inférieurs.

M. Verneuil écarte l'idée de cancer du rein, à cause de la marche de la maladie et de l'état général qui n'est pas celui des affections cancéreuses.

La périnéphrite ne saurait être admise, car elle n'existe presque jamais sans coloration érysipélateuse du tégument ; les symptômes généraux sont plus graves ; les urines ne sont ni sanguinolentes ni purulentes.

Dans l'hydronéphrose, et les divers kystes du rein, il n'y a pas de mouvement fébrile, et les urines conservent leurs caractères normaux.

Restent la pyélite et la pyélo-néphrite. M. Verneuil incline à penser qu'il s'agit ici d'une piélo-néphrite, probablement d'origine calculeuse.

M. Cusco appelé en consultation par M. Verneuil, est d'avis qu'il s'agit d'une collection purulente, que l'affaiblissement progressif de la malade nécessite une prompte intervention, et qu'il y a indication à pénétrer dans le foyer de l'abcès, soit avec le bistouri, soit avec les caustiques.

Mardi 12 janvier, M. Verneuil fait une première application de caustique de Vienne sur une étendue de 4 centimètres en

longueur, et de 7 à 8 millimètres en largeur, à un travers de doigt en avant du muscle carré lombaire. La préférence accordée aux caustiques s'explique par l'espoir d'obtenir des adhérences entre la paroi abdominale et la paroi de la tumeur.

Le lendemain, on détache l'eschare qui n'intéresse que la peau, et on fait une seconde application de caustique.

Les jours suivants, nouvelles applications de caustique.

Le lundi 18 janvier, fièvre assez intense; ventre ballonné; affaiblissement de la malade. Après l'ablation de l'eschare, on voit les fibres du muscle grand oblique à nu.

Le 20 janvier, M. Verneuil plonge le trocart dans l'épaisseur du muscle. Écoulement d'un pus muqueux, filant, sans odeur; ce pus n'est pas mélangé d'urine; il s'en écoule à peu près un verre.

On remplace la canule par un tube de caoutchouc, à l'extrémité duquel sont pratiqués plusieurs orifices analogues à ceux d'un drain.

Le 21. La malade se trouve assez bien; ventre moins gonflé et moins sensible. Injection dans la poche, avec la liqueur de Labarraque. L'injection sort par l'orifice d'entrée et en même temps par l'uretère; car la malade est prise au même moment d'un violent besoin d'uriner et rend par l'urèthre un liquide à odeur fortement chlorurée (1).—Extr. de quinquina; cataplasmes laudanisés.

Le 22. Quelques instants après le pansement et l'injection chlorurée, la malade est prise d'un grand frisson avec claquement de dents; ce frisson dure trois quarts d'heure et est suivi dans la soirée de petits frissons répétés. — Sulfate de quinine.

Le 23. Violent frisson dans la soirée. La malade, qui n'avait pas encore vomi, commence à rendre des matières de couleur bilieuse et vomit tout, boissons, aliments, etc. — Eau de Seltz, glace.

Le 24. Aggravation générale des symptômes.

Le 26. Nous trouvons, ce matin, la malade singulièrement changée : fièvre, vomissements que rien n'a pu modérer; dyspnée intense; la malade peut à peine parler. — Vésicatoire à l'épigastre; addition de teinture d'iode au liquide des injections.

Le 27. Subdélirium. Mort à dix heures du soir.

(1) Le sang, qui avait disparu des urines, se montre de nouveau en notable proportion, et la malade rend pendant la journée une grande quantité d'urine sanguinolente. M. Verneuil attribue cette hématurie au rein gauche qui avait paru sain jusqu'ici, et pense que ce rein doit offrir une altération commençante.

Autopsie. — L'autopsie est faite le 29 janvier. La cavité péritonéale est remplie de pus en notable quantité. De nombreuses adhérences relient entre elles les diverses portions du tube digestif. Une portion considérable du lobe droit du foie se détache, sous forme de languette, du corps de l'organe, et descend au devant du rein, jusque dans la fosse iliaque gauche.

L'atmosphère adipeuse du rein est indurée ; pas de périnéphrite. Sur le bord extérieur du rein, on voit une ouverture qui correspond à l'ouverture cutanée, et qui a été faite par le trocart. Il n'existe d'ailleurs aucune adhérence entre le rein et la paroi abdominale.

Le rein, sectionné suivant son grand diamètre, laisse voir une poche purulente qui paraît avoir pour parois, d'un côté les parois mêmes des calices, et qui offre des prolongements multiples dans la substance tubuleuse et corticale du rein. En quelques points, cette substance corticale est réduite à une membrane de 1 millimètre, à peine, d'épaisseur. Le foyer communique avec l'uretère. Quelques-uns des diverticulums sont encore remplis d'une matière purulente concrète. Pas de calculs. L'uretère est perméable ; mais ses parois sont hypertrophiées. Le rein gauche est augmenté de volume et un peu graisseux. Il a donc pu occasionner l'hématurie observée dans les derniers jours. La vessie paraît saine ; elle ne contient ni pierres, ni graviers.

Dans la poitrine, on trouve du côté droit un épanchement purulent peu considérable ; à gauche, des adhérences anciennes.

M. Verneuil. — Je veux seulement attirer l'attention sur un petit détail qui, au point de vue du diagnostic, offre un certain intérêt. Cette malade, après avoir présenté pendant assez longtemps des hématuries, a vu ce symptôme entièrement disparaître pour faire place à des urines purulentes. L'opération étant intervenue, les urines redevinrent claires et normales ; enfin, dans les derniers temps de la vie, les urines se sont chargées de sang et de pus. Je crois pouvoir attribuer ce phénomène, à l'altération granulo-graisseuse qui avait envahi secondairement l'autre rein.

D'ailleurs, tout ceci ne change rien au pronostic, car la malade ayant, d'une part, un rein entièrement détruit, et, de l'autre, un rein en voie de dégénérescence, était vouée à une mort certaine. Un autre détail, sur lequel je veux appeler l'attention, c'est la non-adhérence que nous avons pu

constater, entre les parois et le rein, malgré l'emploi du caustique. Notre opération avait été faite en arrière, dans le but d'éviter l'atmosphère celluleuse du rein, mais le manque d'adhérence nous prouve qu'il n'existait chez cette malade aucune tendance à la plasticité. D'ailleurs il n'eût pas été possible d'attaquer cette tumeur en avant, car il aurait fallu traverser une épaisseur de 3 à 4 centimètres de foie qui paraissait faire corps avec la tumeur.

M. Liouville. — Les changements qu'on a pu remarquer à différentes reprises dans les urines n'étaient-ils pas dus à une oblitération intermittente de l'uretère malade? l'épaississement que nous pouvons constater sur ce canal donne une certaine vraisemblance à cette hypothèse; et, de plus, l'aspect de quelques points du rein, en dehors de la pyélo-néphrite, ressemble à l'aspect qu'on rencontre dans les cas d'hydronéphrose, où il y a eu oblitération d'un uretère par une cause quelconque. Je ferai de plus remarquer, qu'on nous a dit qu'il y a eu des moments où l'urine rendue a pu paraître presque normale.

M. Verneuil. — Je crois que le pus est toujours venu du rein primitivement malade, et que le sang que nous avons vu apparaître venait de l'autre rein, qui devenait malade à son tour.

Quant aux urines normales, nous n'avons pu les constater qu'après l'opération, parce que, à ce moment, le pus s'écoulait par la sonde maintenue dans la plaie.

M. Martineau. — Il y a quelques années, j'ai vu un jeune homme qui présentait aussi des hématuries et chez lequel on avait diagnostiqué une pyélonéphrite, en constatant une tumeur à parois durs qu'on sentait dans le flanc gauche. Ce malade dépérissait de jour en jour; alors M. Tardieu, ayant été consulté, lui fit appliquer une série de cautères sur le point malade, puis l'envoya passer quelque temps dans le midi. Au bout d'un an, ce jeune homme revint parfaitement guéri, et depuis cette époque son urine n'a jamais contenu de sang.

A propos de la méthode de l'ouverture des collections

par le caustique, je veux rappeler le moyen préconisé par Trousseau. Avant de faire une ponction ou d'appliquer la potasse, notre illustre maître ne manquait jamais de cribler la paroi avec des épingles à acupuncture; il déterminait ainsi une péritonite adhésive qui permettait d'opérer avec plus de sécurité.

M. Verneuil. — Je ne pense pas que, dans le cas dont j'ai rapporté les détails, les aiguilles plus que le caustique eussent provoqué d'adhérences; d'ailleurs je répète que c'était la première fois que j'observais un cas de ce genre et que je pensais trouver un calcul ayant causé la pyélonéphrite, c'est pourquoi j'agissais là comme dans une taille rénale.

M. Liouville. — Dans le livre de M. Rayer, il existe des faits à peu près analogues, où on trouvait en effet des calculs à tranches différentes dans les uretères dilatés.

Obs. III. — Tumeur sterno-claviculaire (arthrite et ostéo-périostite). — Fracture du sternum et de la première côte par effort musculaire. — Phlébite suppurée sans abcès métastatique, par M. Malassez, interne des hôpitaux.

Michel B..., âgé de 54 ans, garçon de cuisine. Entre le 11 janvier 1869 à la Pitié dans le service de M. le Dr Trélat, Il présente une tumeur de la région sterno-claviculaire gauche, de forme hémisphérique, du volume d'une noix, dont la couleur est rouge et la consistance demi-fluctuante. Cette tumeur adhère aux tissus circonvoisins, qui sont indurés. Le malade éprouve des douleurs lancinantes légères, qui augmentent cependant par la pression; les mouvements sont pénibles.

Il attribue cette tumeur à un effort violent qu'il a fait pour soulever un fardeau, il y a de cela trois mois. A ce moment le malade ressentit dans la région actuellement malade une vive douleur qui persista quelque temps. Il continua à travailler, mais peu à peu il vit se développer la tumeur que nous venons de décrire.

Il ne présente aucune trace, aucun antécédent de syphilis. Ses parents jouissent d'une bonne santé.

14 janvier. — M. Trélat incise la tumeur et on la trouve

formée par une matière blanc jaunâtre, de laquelle on fait sourdre çà et là par la pression du pus épais.

L'examen microscopique fut fait par M. Cornil qui y constata les éléments d'un *sarcome*.

Les jours suivants la tumeur disparaît peu à peu sous l'influence de la suppuration, mais le malade semble s'affaiblir.

2 février. — Depuis la nuit la malade éprouve une violente douleur dans le mollet droit, et on sent à ce niveau une espèce d'induration légère.

La douleur persiste les jours suivants, et un œdème considérable envahit le pied et la jambe.

Le 8. — Le malade est pris de fièvre et de dyspnée considérable ; on lui trouve les signes d'une pneumonie d'un seul côté d'abord, puis ensuite des deux côtés. La mort survint le 14.

Autopsie. — A la place de l'articulation sterno-claviculaire on voit une large poche purulente, développée surtout en arrière et communiquant en avant par l'incision faite pendant la vie. Dans cette poche font saillie le sternum, l'extrémité interne de la clavicule et celle de la première côte.

La clavicule paraît dépouillée de son cartilage. L'extrémité interne de la première côte est fracturée. La surface articulaire sternale paraît plus grande qu'à l'état normal, il semblerait qu'il y ait une fracture en arrière de l'articulation.

La veine tibiale postérieure droite présente à sa partie inférieure des caillots, et plus haut du pus mêlé au sang ; par la pression de la cuisse on fait remonter cette sanie jusque dans la veine cave inférieure.

Pas d'abcès métastatiques dans aucun organe, qui sont tous parfaitement sains, sauf les poumons dont on trouve la partie inférieure et postérieure en hépatisation rouge.

Cette observation est intéressante à plusieurs titres :

1° Par la difficulté de diagnostic;

2° Par la singularité de cette forme de lésions (arthrite et ostéo-périostite, suite de fractures du sternum et de la première côte);

3° Par l'étiologie (effort musculaire);

4° Par cette phlébite suppurée, n'ayant pas amené, au bout de douze jours, d'abcès métastatique, malgré le libre passage du pus dans le système veineux.

Nous n'avons pas trouvé de fait analogue dans la science : celui qui s'en rapproche le plus est le cas observé par Malgaigne. (*Traité de fractures*, p. 448).

Chez un homme de 63 ans, renversé par un haquet, Malgaigne trouva entre autres lésions :

1° Une fracture du cartilage à demi ossifié de la première côte ; 2° deux fractures du sternum, dont une allant de la fourchette au deuxième cartilage costal gauche ; 3° un abcès développé au milieu de ces lésions.

Plus loin (p. 454), Malgaigne signale les dangers des suppurations, même dans les cas les plus simples, et il cite cinq faits à l'appui.

Obs. IV. — Tumeur cartilagineuse et kystique du péricarde, par M. Ullé, externe du service de M. Peter, à l'hôpital de la Pitié.

Sophie G..., âgée de 28 ans, passementière, entre à l'hôpital le 22 janvier. Elle est blonde, de taille moyenne, figure amaigrie et exprimant la souffrance. La cause qui l'a fait entrer à l'hôpital est une douleur dans l'abdomen, perçue par la malade pendant le repos, et exaspérée lorsqu'un agent extérieur appuie sur le ventre. Ce fut peu de temps après être accouchée, que pour la première fois elle ressentit cette douleur, qui, jointe à d'autres signes, fit diagnostiquer une péritonite puerpérale. Malgré le traitement mis en usage, la maladie fit des progrès, le délire survint vers les derniers jours, et la mort eut lieu le 3 février.

A l'autopsie, on ne trouve pas le moindre liquide dans la cavité abdominale, pas le moindre indice d'inflammation du côté du péritoine. — L'utérus est revenu sur lui-même, et à droite, dans le ligament large, existe une tumeur fluctuante, en l'ouvrant il sort du pus. — La recherche poursuivie dans les autres organes ne donna rien d'anormal, sinon que *dans le péricarde* en haut et en avant existait *un corps dur, élastique*. — Ouvrant le sac péricardique de bas en haut, on put voir que véritablement il y avait une tumeur adhérant à l'aorte ascendante et couvrant l'artère pulmonaire. Croyant avoir affaire à un anévrysme de l'aorte, on procéda à une dissection minutieuse, on vit d'abord :

1° Le cœur flasque, s'étalant lorsqu'on l'applique sur un plan horizontal, pâle, ayant pour diamètre vertical 11 centimètres, et 12 pour le diamètre horizontal à la base des ventricules.

2° L'aorte ascendante et l'artère pulmonaire, couvertes à leurs parties antérieures par une tumeur, adhérant à l'aorte seulement.

3° Le péricarde une fois arrivé à la tumeur, semblait prendre des adhérences, et puis se réfléchir sur l'aorte naissante.

4° Autour de la tumeur, un tissu cellulaire très-abondant et lâche l'enveloppant presque en entier. Des ganglions lymphatiques remplis les uns d'une matière noire, les autres d'un dépôt calcaire.

5° La carotide gauche prend son origine au tronc brachio-céphalique.

6° L'aorte descendante présente sur sa tunique interne plusieurs plaques athéromateuses, surtout au pourtour des orifices artériels qui en émanent.

Une fois la tumeur débarrassée des parties environnantes, et pour ainsi dire épluchée, on pouvait voir qu'elle avait la forme d'un tubercule de pomme de terre, convexe à sa partie antérieure, échancrée à son bord supérieur, présentant des bosselures, et recouverte en avant par une enveloppe comme feutrée, et si mince du côté des bosselures, qu'on voyait par transparance un liquide jaune bleuâtre. A son bord inférieur, le péricarde, après avoir pris des adhérences par de petits cordages, semblait se réfléchir sous la forme d'une membrane lisse et polie pour venir se continuer sur l'aorte et le cœur, ainsi que sur l'artère pulmonaire. Sur ces côtés, même disposition. Le feuillet supérieur avait l'air de se continuer et d'envelopper l'aorte et l'artère pulmonaire. En haut la membrane qui enveloppait la tumeur se perdait sur l'aorte. Les dimensions de cette tumeur étaient de 6 centimètres dans le diamètre horizontal et 4 et demi dans le diamètre vertical. — Le toucher, autour des bosselures, donnait la sensation d'une masse résistante.

Voulant s'assurer du point de communication de la tumeur avec le vaisseau, on introduisit dans l'aorte un stylet recourbé et en tâtonnant dans tous les sens, on put se convaincre qu'il n'y avait pas de communication. N'ayant plus affaire alors à un anévrisme on détacha la tumeur en procédant de gauche à droite, après avoir coupé quelques brides adhérantes à l'artère pulmonaire. On arriva à l'endroit où la tumeur semblait adhérer à l'aorte. Procédant doucement, on put voir qu'une fois ces adhérences coupées, il y avait du côté de la tumeur une surface celluleuse. De proche en proche, on parvint à séparer la tumeur sans violence, mais on dut s'arrêter à ces adhérences au bord droit pour garder les rapports. La surface nouvellement mise à découvert était lisse, blanchâtre, ocreuse, d'un blanc nacré. En promenant le doigt on sentait de la rénitence et une masse

plus dure, inégale, élastique. Nul part de vaisseaux visibles à l'œil.

Présentant la tumeur à M. Vulpian, il eut la bonté de l'observer, et tout d'abord il voulut s'assurer si elle était dans le péricarde ou bien au dehors. A cet effet, coupant les adhérences que ce péricarde semblait prendre sur le bord inférieur de la tumeur, on put voir que, loin d'adhérer, le péricarde semblait se continuer sur la face antérieure.

En ouvrant une des bosselures de la tumeur, il sortit un liquide jaune, sirupeux, filant, qui, vu au microscope, présentait : 1° Une quantité innombrable de cellules d'épithélium cylindrique vibratile, de formes et de dimensions variables ; leur plus grand diamètre était de 0mm,025 à 0mm 050, le plus petit de 0mm 025 à 0mm, 006, toutes ayant un noyau de 0mm 004 à 0mm, 005, la longueur des cils était de 0mm, 0,075. — 2° Des cellules rondes en général, de 0mm,025 de diamètre, quelques-unes ayant un noyau et toutes contenant une matière grenue. — 3° Çà et là dans le liquide un petit amas d'une matière jaunâtre, grenue, sans forme déterminée. Une coupe de la matière dure fit voir qu'on avait affaire à des petits cartilages enchâtonés dans la paroi de la tumeur. Une mince lamelle, portée sous le microscope, montra un tissu composé de cellules de cartilages permanents, de différentes grandeurs, ayant toutes un noyau brillant, quelques-unes en voie de multiplication endogène ; les cellules nageaient dans un liquide amorphe.

M. Duguet. — Je demanderai si l'on ne pourrait pas rattacher cette tumeur à une hypergénèse des glandes du péricarde décrites M. L. Corvisart.

M. Liouville. — Je ferai de suite remarquer, en réponse à M. Duguet, que l'on voit de prime abord de petits corps nombreux, d'apparence cartilagineuse, et qui, au microscope, présentaient la texture très-nette de cellules cartilagineuses paraissant être de récente formation. De plus, j'insisterai encore sur la nature silicée des cellules que l'on y a observées.

Obs. V. — Urémie à forme lente, insidieuse, par M. Alling, interne des hôpitaux.

Une femme d'une cinquantaine d'années entre à l'hôpital Lariboisière, Salle Sainte-Eugénie n° 19, service de M. Millard, dans

les derniers jours de l'année 1868. Elle paraissait avoir de la gastralgie *à miseria*. Les premiers jours de cette année, nous la trouvons anémiée, apathique, le regard vague, réponses lentes; on ne trouve pas l'explication de cet état, et malgré les toniques, elle ne se remonte pas. Au contraire, son apathie se prononce de plus en plus, elle ne peut pas manger, elle a des nausées et des vomissements. Nous la considérons comme hypochondriaque ou mélancolique; mais elle continue à baisser de plus en plus, son état cachectique se prononce davantage. Elle dort constamment; air hébété. Puis, vers le 15 janvier, elle se plaint de ne pas uriner et, en effet, elle reste deux jours avec une anurie à peu près complète, sans que la vessie soit distendue. Le 20, la langue devient épaisse, œdémateuse, et la somnolence augmente. Œdème peu considérable des jambes. Le 25, elle se plaint de dyspnée et on découvre un épanchement pleural à gauche. Le 26, épanchement à droite.

Le 27, elle meurt sans avoir présenté rien de plus à noter. — Les urines n'ont pas été examinées.

Autopsie. Un des reins est transformé en une coque contenant de l'urine claire.

L'autre rein est dégénéré, la couche corticale est jaune, les pyramides de Malpighi sont atrophiées, le plus grand nombre est méconnaissable et se confond avec la couche corticale. Les deux uretères, très-dilatés, ont plus d'un centimètre de diamètre. En les suivant dans le petit bassin, on les voit se perdre en se rétrécissant au milieu d'un tissu rétracté qui environne le col de l'utérus, avant de pénétrer dans la vessie (qui ne présente rien à noter). Ce tissu rétracté existe tout autour de l'utérus, c'est évidemment le résultat d'ancienne périmétrite; les ligaments larges n'existent plus, les ovaires sont accolés et bridés contre l'utérus, ces brides qui entourent l'utérus sont froncées. C'est le passage des uretères à travers ces tissus qui, évidemment, a gêné le cours de l'urine vers la vessie, d'où stagnation et altération rénale consécutive.

Nous voyons là, par conséquent, un exemple d'urémie consécutive à une ancienne périmétrite qui a gêné le cours des urines dans la partie inférieure des uretères.

M. Liouville. — Je crois, en effet, que la compression des uretères peut amener, par la destruction d'une partie du rein, des phénomènes qu'on peut rapporter à des accidents urémiques.

J'ai vu l'an dernier un cas analogue, non comme symp-

tômes, mais comme anatomie pathologique. Il s'agissait d'une hydronéphrose considérable, avec disparution de la presque totalité de la substance rénale chez une femme atteinte de cancer du col de l'utérus. L'uretère ayant été comprimé, puis oblitéré, à tel point qu'on ne pourrait plus faire passer le plus petit fil par l'orifice vésical, il se fit au-dessus de l'obstacle une dilatation qui remontait jusqu'au rein lui-même.

M. Duguet. — En 1862, à la Salpêtrière, j'ai pu voir aussi sur une femme épileptique, atteinte d'un cancer du col de l'utérus, des lésions identiques des uretères et des reins; je dirai, de plus, que les accidents cérébraux pouvaient se rapporter à l'anurie.

M. Gouguenheim. — Dans une de ses dernières leçons à la Charité, M. le professeur Sée insistait sur la différence qui existe entre les accidents produits par l'urémie et ceux qui surviennent dans l'ammonihémie.

M. Duguet.— Chez la malade à laquelle je fais allusion, il s'agissait d'épilepsie urémique et comateuse.

Obs. VI. — Pyélonéphrite consécutive à une hypertrophie légère du lobe médian de la prostate.

M. Alling. — J'ai voulu rapprocher de ce cas une pyélonéphrite consécutive à une hypertrophie du lobe médian de la prostate.

Le nommé Mouillerat, âgé de 68 ans, entre, le 1er février 1869, à Lariboisière, salle Saint-Augustin bis. Quoique ayant l'intelligence intacte, il peut à peine donner de renseignements à cause de l'état de faiblesse et d'abattement dans lequel il se trouve; fièvre. Par voie d'exclusion, j'arrive à interroger les fonctions urinaires : la vessie est distendue; en pressant sur la région rénale, on constate de la sensibilité marquée des deux côtés. Il dit que de temps en temps il a des frissons violents. Il se sonde lui-même depuis longtemps. Le cathétérisme, facile, fait constater des colonnes vésicales; l'urine sort d'abord claire, puis de plus en plus trouble, et enfin il sort du pus véritable. Le toucher rectal fait constater que la prostate n'est pas augmentée de

volume au moins dans ses lobes latéraux. Je diagnostique pyélo-nephrite à la période d'infection générale.

Le 2 février, même état.

Il meurt le soir à 8 heures.

Autopsie, le 4 février.—Vessie moyennement distendue. Rein droit gras, mais transformé en une espèce d'éponge purulente. Le rein gauche offre aussi un certain nombre d'abcès, mais il est moins détruit que le droit. Distension considérable du bassinet, volume d'un gros œuf.

Les uretères un peu dilatés, offrent une coloration violacée et des arborisations vasculaires. La vessie présente un grand nombre de colonnes, les parois ont un peu augmenté d'épaisseur.

La prostate n'est pas hypertrophiée dans ses lobes latéraux, mais le lobe moyen, au niveau de la luette de Lieuteau, offre une hypertrophie de la grosseur d'une petite noisette, s'appliquant contre l'orifice du col.

La rate est ramollie, en bouillie. Le foie, très-ramolli, est d'un vert très-foncé ; cœur gros et dilaté. Rien aux poumons. Adhérences pleurales.

Obs. VII. — Hémorrhagie méningée, par M. Alling.

Le nommé Favatte, âgé de 48 ans, entre à l'hopital Lariboisière salle Saint-Augustin bis, le 19 février 1869, dans un état comateux, ne pouvant donner aucun renseignement. Il a une hémiplégie *gauche* incomplète, c'est-à-dire qu'il peut remuer un peu les membres lorsqu'on le pince, mais ne peut les soulever du lit. Il n'a pas d'affection cardiaque appréciable. D'après des renseignements recueillis plus tard il serait buveur, il lui est déjà arrivé d'être dans un état analogue. Le lendemain il répond aux questions et peut soulever un peu le bras. Trois jours après l'entrée il a un peu de fièvre : le bras est contracturé et il remue les membres encore moins que le jour d'entrée.

Le 29 janvier. Il retombe de nouveau dans son état d'affaissement subcomateux, le bras reste toujours contracturé.

2 février. La respiration paraît plus gênée. Le soir somnolence, la sensibilité est plus obtuse que jamais, je lui pince fortement le bras paralysé, et au bout de quelques instants le bras est pris de tremblements assez violents qui durent près d'une demi-minute; le pincement de la jambe ne produit pas le même effet ; pas plus qu'un second pincement au bras.

3 février. Complétement indifférent à ce qui se passe autour de lui. Il meurt le soir à dix heures.

Autopsie. — Hémorrhagie méningée du côté droit. Un vaste caillot mou récent recouvrait une grande partie de la surface convexe du lobe cérébral, de façon à déprimer d'une façon notable cette surface; il existait de plus un caillot décoloré plus ancien, d'une dizaine de grammes. Il existe une large fausse membrane ancienne, résistante de ce côté.

Presque toute l'étendue de la surface convexe de l'hémisphère cérébral est imbibée de sang. Le cerveau, d'une façon générale, très-congestionné, ne présente pas d'hémorrhagie ni récente ni ancienne, pas plus que dans les ventricules. Il n'y a pas non plus de traces d'ancienne hémorrhagie meningée. Je n'ai pas pu assister à l'autopsie, on a négligé d'examiner les autres organes.

Obs. VIII. — Anthracosis généralisée, par M. Landrieux, interne des hôpitaux.

Le 30 décembre 1868, entrait à l'hôpital Beaujon, dans le service de M. le professeur Gubler, une jeune fille âgée de 19 ans, exerçant la profession de *charbonnière* depuis un an et demi environ.

Cette jeune malade n'accuse aucun antécédent héréditaire de tuberculose. Elle est assez maigre, présentant tous les caractères extérieurs et symptomatiques de la chlorose. Elle se dit malade seulement depuis une quinzaine de jours.

A son entrée, on constate une pleurésie simple, qui occupe le tiers inférieur de la cavité pleurale gauche. Vers le 20 janvier la résolution était en bonne voie ; il y avait des frottements nombreux, l'état général était très-bon ; la malade commençait à se lever ; intelligence très-nette.

Le 25 janvier, il y eut une rechute de sa pleurésie à gauche; de plus, à la base droite, on constatait aussi un très-léger épanchement. En outre, elle fut prise d'une fièvre intense, avec exacerbation très-marquée le soir ; diarrhée, amaigrissement rapide, tous symptômes qui firent d'abord songer à une tuberculisation aiguë. Rien de particulier aux sommets.

Puis, le 1er février, la scène change de nouveau, et pendant trois à quatre semaines, se déroulent tous les symptômes d'une fièvre continue à forme ataxo-adynamique, mais néanmoins l'adynamie restant prédominante : céphalalgie, bourdonnements d'oreilles, obnubilations, langue sèche, rosée, pendant

plusieurs jours (plus tard, elle devient plus humide et se couvre de muguet) ; inappétence complète, ventre ballonné, gargouillement douloureux dans la fosse iliaque droite : quelques taches rosées non douteuses. Seule, la rate n'acquiert jamais un volume anormal.

La pleurésie pendant ce temps disparaît et est remplacée par les sibilances d'uue bronchite ordinaire.

Pouls dicrote. Température moyenne à cette période, de 40° à 40° 8.

Au cœur, bruit de souffle à la base, au premier temps.

Une fièvre typhoïde est donc diagnostiquée.

Enfin, vers le 18 février, la malade, qui paraissait se remonter, retombe de nouveau ; elle est prise d'une diarrhée abondante. Amaigrissement extrême.

Congestion pulmonaire hypostatique.

Les urines ont toujours contenu beaucoup d'albumine.

Les crachats n'ont jamais rien offert de particulier comme coloration.

La peau à la figure avait sa teinte normale. Sur le tronc seulement, teinte foncée, un peu terreuse, qui, jusqu'à un certain point, pouvait être rattachée à sa profession.

Mort dans l'adynamie.

A l'*autopsie*, on trouve les lésions suivantes : poumon, ganglions bronchiques, péricarde, grosses artères, rate, estomac intestin, glandes mésentériques, péritoine, infiltrés de dépôts noirâtres. Ces dépôts existaient par plaques isolées dans toute l'étendue des poumons ; entre ces plaques, ayant par endroits la disposition de nodus, le poumon était très-sain, crépitant, rosé. L'infiltration mélanique de la muqueuse intestinale était des plus remarquables ; la tunique péritonéale présentait aussi une fort belle infiltration sur les grosses artères, c'était surtout la tunique externe qui était infiltrée.

Aucune altération des capsules surrénales. Pas trace de dépôts d'anthracosis dans le système uréthro-rachidien, aussi bien central que périphérique ; rien d'apparent dans les muscles.

Les reins offraient, par places, une coloration fortement noirâtre, surtout la substance corticale.

Cette substance noirâtre tachait fortement les doigts, absolument comme la sépia. Traitée par les acides sulfurique ou chlorhydrique, elle ne subissait aucune espèce d'altération, ce qui nous porte à penser, d'après M. Ch. Robin et Verdeil, qu'il s'agissait, dans ce cas d'anthracosis, d'un charbon végétal.

Obs. IX. — Fracture du col du fémur intra-capsulaire, guérie par un cal osseux. — Sarcome fasciculé de l'extrémité supérieure de l'humérus, par M. Coyne, interne des hôpitaux.

La nommée B....., âgée d'environ 70 ans, entre dans le service de M. le Dr Voisin à la Salpêtrière le 23 janvier 1869, pour démence sénile.

La malade boite lorsqu'on la fait marcher, et lorsqu'on la fait étendre sur un plan horizontal, en plaçant les épines iliaques sur une même ligne transversale, on constate que le membre abdominal gauche est plus court que le droit de 3 centimètres. Le pli de l'aine du même côté est un peu plus élevé qu'à droite; le grand trochanter est sensiblement plus rapproché de l'épine iliaque antéro-supérieure; la malade d'ailleurs se rappelle qu'elle boite du côté gauche depuis une chute qu'elle a faite, il y a *deux ans* et pour laquelle elle a été soignée dans le service de M. Velpeau, à la Charité.

Le moignon de l'épaule du même côté est très-déformé et extraordinairement développé, ce qui est dû à l'existence d'une tumeur sous-jacente au deltoïde, qu'elle soulève et distend. Sur la face antérieure du moignon de l'épaule, rampent des veines très-dilatées, dépendances de la veine céphalique. L'acromion est indépendant de cette tumeur et peut en être isolé; le clavicule l'est également. Cette tumeur suit au contraire l'humérus lorsqu'on lui imprime des mouvements de rotation sur son axe; elle paraît formée aux dépens de la tête humérale. Le creux axillaire est effacé, et son excavation remplacée par une saillie, la tumeur s'étant également développée de ce côté.

Cette tumeur, qui paraît être du volume du poing, offre une consistance notable, un peu moindre cependant que la consistance cartilagineuse. En certains points la consistance paraît un peu moindre sans qu'on arrive à la fluctuation. Point de crépétation lorsqu'on la comprime, point de craquements lorsqu'on fait mouvoir l'humérus dans l'articulation scapulo-humérale; elle est donc extra-articulaire. Pas de battements ni de bruit de souffle à l'auscultation. Elle ne paraît pas non plus manifestement bosselée ni lobulée; légère douleur à la pression.

La malade est prise de pneumonie et succombe six jours après, le 30 janvier 1869.

Autopsie faite le 31 janvier. — *Encéphale.* Rien à noter, si ce n'est un état athéromateux des grosses artères. — *Cavité thoracique.* Pneumonie à gauche avec un peu de pleurésie récente. — *Articulation coxo-fémorale gauche.* Le col du fémur est notable-

ment raccourci, et un même plan horizontal et transversal passerait par la partie la plus élevée de la tête fémorale et par la partie la plus saillante en haut du grand trochanter, de telle sorte que le col, d'oblique de haut en bas et de dedans en dehors, s'est rapproché de l'horizontalité. La face antérieure du col est notablement déformée ; elle offre, près de la base de la partie articulaire de la tête, une saillie qui est le sommet de l'angle de déformation. On voit manifestement qu'il y a en ce point *un trait de fracture*. Sur le bord supérieur du col, et se continuant avec le dos d'âne de la face antérieure, on trouve un hiatus formé par la séparation des deux fragments, en forme de V, ouvert en haut et en avant. Pour la face postérieure de la pièce, on constate que le trait de fracture pénétrait dans la tête articulaire d'un centimètre environ, puis suivait en arrière et en bas la circonférence de la partie articulaire. Quant à la tête, elle semble avoir été pénétrée par la partie postérieure du col; il en résulte que cette face est moins étendue transversalement qu'à l'état normal et que le rebord de la tête articulaire fait en arrière une saillie plus grande que d'habitude. Une coupe verticale de la pièce permet de reconnaître et de vérifier cette direction du trait de fracture; elle permet aussi de voir que le grand trochanter et l'extrémité interne du col n'ont nullement été atteints dans cette lésion. Remarquons qu'en arrière l'insertion de la synoviale et de la capsule se faisaient en dehors du trait de fracture. C'est d'après l'ensemble de tous ces signes anatomiques que nous croyons pouvoir classer *cette fracture* dans celles qu'on nomme *intra-capsulaires* et exclusivement intra-capsulaires. Et comme on peut le voir, elle a été *guérie par un cal osseux*.

Examen de l'articulation scapulo-humérale gauche. L'extrémité supérieure de l'humérus est considérablement déformée ; le col chirurgical et le col anatomique se trouvent remplacés par une tumeur à forme ovoïde, grand axe vertical, et ayant environ dix centimètres de circonférence. Le deltoïde, qui recouvrait cette tumeur, est aminci ; les insertions des sus-épineux, sous-épineux, petit-rond, sont normales ; la coulisse bicipitale se trouve un peu rejetée en dedans, ainsi que la partie osseuse qui la supporte avec ses lèvres. Dans la partie de la tumeur recouverte par le tendon du grand dorsal, on trouve des rugosités osseuses, et à côté, en pressant, on sent qu'on écrase des lamelles d'os plus minces. Par sa surface extérieure la tumeur qui est lisse ou n'offrant que des saillies insignifiantes, paraît formée par une première couche arrondie, contenant de nombreuses la-

melles osseuses et se continuant avec l'extrémité supérieure de la diaphyse. Puis au-dessus une deuxième partie arrondie, réunie à la précédente par un étranglement de consistance plus molle et paraissant pénétrer dans l'intérieur de la tête. La capsule fibreuse de l'articulation recouvre la plus grande partie de la tumeur. La teinte est blanc-rosé, quelquefois légèrement jaunâtre. Une coupe passant par la tête et le canal médullaire fait reconnaître que le tissu morbide a commencé par le canal médullaire, a fait éclater l'os et s'est répandu jusque dans l'intérieur de la tête, qui est intacte dans sa partie cartilagineuse et dans la partie osseuse immédiatement sous-jacente. Quelques kystes dans la partie de la tumeur qui répond à la tête humérale, séparée par des cloisons d'apparence sarcomateuse. En plusieurs points de la tumeur, on trouve des parties dures et ossiformes ; le tissu intermédiaire plus mou a une teinte blanc-rosé.

L'examen histologique, fait en plusieurs points, permet de constater un grand nombre d'éléments allongés, fusiformes, contenant des noyaux également allongés, disposés dans le même sens. Ces éléments ont tous les caractères des éléments fibroplastiques. Les tractus qu'ils forment limitent des sortes d'aréoles dans lesquelles on trouve un grand nombre de petits corps arrondis, très réfringents, et qui paraissent se rapporter à ce que M. Robin a décrit sous le nom de médullocèles.

Le râclage fait trouver un certain nombre d'éléments fibroplastiques isolés des médullocèles et quelques plaques à noyaux.

L'ensemble de ces caractères permet de ranger cette tumeur dans la classe des sarcomes fasciculés.

M. Houel. Je ne crois pas que ce soit là une fracture intra capsulaire consolidée. En général les pièces qu'on prétend être des fractures intra-capsulaires consolidées proviennent d'arthrites sèches avec des déformations plus ou moins considérables. Dans le cas qui nous est mis sous les yeux, je crois qu'il s'agit d'une fracture extra-capsulaire avec pénétration du col.

Pour moi les fractures intra-capsulaires ne se consolident jamais. Il n'en existe qu'un seul exemple; quant aux fractures mixtes, intra et extra-capsulaires à la fois les avis sont partagés; ainsi M. Denonvilliers admet qu'elles puissent arriver à se solidifier, pour moi je n'en suis pas convaincu.

Obs. X. — Cancer du genou, par M. Bottentuit, interne des hôpitaux.

Le nommé X..., âgé de 33 ans, employé des postes, entre le 11 décembre 1868 à l'Hôtel-Dieu, service de M. Laugier, salle Sainte-Marthe, n° 32.

C'est un homme d'une taille au-dessus de la moyenne, mais d'une constitution peu robuste. Il entre pour une tumeur du genou, qui l'empêche de marcher et l'a forcé de quitter sa profession. Il n'a pas d'antécédents héréditaires ; sa mère est morte accidentellement, son père vit encore. Le malade a ressenti pour la première fois, au mois de décembre 1867, une douleur très-vive au genou gauche, douleur qui l'a forcé une première fois d'interrompre son service. Cependant le malade ne remarque pas à ce moment si le volume de son genou a changé. Il se borne à garder le repos pendant quinze jours et reprend ses occupations.

Au bout d'un mois, il a dû de nouveau cesser de travailler, et s'aperçut de l'augmentation de volume de son genou. Le malade, du reste, n'a pas fait attention au développement de la tumeur, il ne peut pas dire quelle partie du genou était spécialement affectée. Il a dû cesser plusieurs fois ses occupations dans le courant de l'année avant de se décider à entrer à l'hôpital, le 11 décembre 1868.

Examen du malade. On constate que le volume du genou gauche est triple de celui du côté opposé. Le genou présente une disposition pyriforme : la grosse extrémité étant tournée par en bas et l'extrémité supérieure allant en s'effilant.— De chaque côté de la rotule, on sent deux petites saillies molles, fluctuantes, qui donnent la sensation d'une hydarthrose, mais qui, comme nous le verrons tout à l'heure, sont dues à la tumeur carcinomateuse. (On a pris le moule de la tumeur.)

M. Laugier diagnostiqua un *ostéosarcome* et pratiqua l'amputation, le 28 janvier 1869, au tiers supérieur de la cuisse. L'os était sain au niveau de l'amputation.

Dissection du genou, le 21 janvier 1869. — *La peau* a conservé ses caractères et sa mobilité. Elle n'adhère à la tumeur qu'en dehors et sur une légère étendue (environ la circonférenée d'une pièce de 5 fr.).

L'aponévrose sous-jacente est épaissie, altérée et a commencé à subir la dégénérescence cancéreuse.

Les muscles vaste interne, vaste externe et droit antérieur re-

couvrent immédiatement la tumeur; ils sont extrêmement amincis. Une partie de leurs fibres est enveloppée dans la tumeur.

La tumeur siége au niveau de l'articulation du genou, sa partie antérieure est la plus développée. Elle va en s'amincissant par en haut, sa grosse extrémité tournée vers le bas. Latéralement elle envoie des prolongements aplatis qui embrassent ainsi la circonférence du genou, et vont se rejoindre dans le creux poplité, où ils se réunissent pour former une tumeur d'un volume égal à celui du poing d'un homme adulte. Cette tumeur occupe le creux poplité. Les vaisseaux et les nerfs ne sont pas compris dans la tumeur, et sont facilement disséqués et sains. — On rencontre une chaîne de trois ganglions ayant subi la dégénérescence cancéreuse.

Les muscles jumeaux sont sains. La partie latérale externe a envahi les différentes couches qui sont situées à la partie externe du genou jusqu'à la peau qui lui adhère. En dedans, le prolongement cancéreux a envahi les fibres musculaires du muscle vaste interne. En avant la rotule est saine et déjetée en avant, en bas et en dedans par la tumeur.

A la coupe verticale, on remarque que la tumeur antérieure présente une coloration rougeâtre, au niveau des condyles elle est d'un blanc grisâtre. On retrouve également cette coloration dans la tumeur qui occupe le creux poplité. L'articulation renferme des fongosités ; les cartilages diarthrodiaux semblent sains, si ce n'est au niveau de l'espace intercondylien antérieur où le cartilage est détruit. Le tissu osseux est le siége d'une altération cancéreuse spéciale, caractérisée par petites cellules rondes observées par M. le professeur Vulpian. Les cartilages interarticulaires sont détruits. L'extrémité supérieure du tibia paraît saine.

Le fémur, au niveau des condyles, est le siége d'ostéite condensante. Au niveau de l'espace intercondylien antérieur, la lamelle de tissu compacte est détruite et l'on voit, en ce point, le tissu de la tumeur pénétrer dans le canal médullaire.

Extrait du rapport de M. Blache sur la candidature de M. Bottentuit.

(*Réflexions sur l'observation précédente.*)

..... En disséquant le membre amputé, on trouva deux tumeurs, l'une siégeant en avant de l'articulation, l'autre dans le creux poplité, et réunies l'une à l'autre par des pro-

longements qui formaient ainsi une ceinture autour de l'articulation du genou. La tumeur avait soulevé les muscles, fortement amincis, et, d'un autre côté, l'os avait subi une augmentation dans l'épaisseur de sa partie compacte. La rotule et les cartilages diarthrodiaux étaient intacts, sauf en un point, entre l'espace intercondylien antérieur, où le cartilage et la lamelle de tissu compacte avaient disparu, et où la tumeur pénétrait dans le canal médullaire.

L'extrémité intérieure du fémur paraît avoir été atteinte consécutivement. En effet, il y a eu de l'ostéite condensante. Le tissu compacte est épaissi, et, à la coupe de l'os, on voit des couches osseuses de nouvelle formation du côté périphérique et du côté du canal médullaire. Celui-ci est envahi par la substance de la tumeur jusqu'à 6 centimètres environ au-dessus des condyles fémoraux.

C'est sur le point de départ et sur la nature de l'affection que je veux insister. Jetons un coup d'œil rapide sur les derniers travaux qui ont paru sur les cancers des os.

Quoique fort anciennement connus, les cancers des os n'ont été réellement décrits que dans ces derniers temps. En effet, le spina ventosa décrit par les Arabes, la carnification des os de Jean-Louis Petit, Duverney, Heister ; les exostoses laminées celluleuses de Boyer, les exostoses fongueuses d'Astley Cooper, étaient autant de dénominations différentes d'une même affection. — Certains auteurs séparaient, comme autant de maladies différentes, des variétés d'une même altération, ou réunissaient dans une même affection des altérations différentes, dont la ressemblance grossière les trompait (comme, par exemple, les anévrysmes des os et les tumeurs à myéloplaxes).

Bientôt les travaux de Nélaton et ceux des auteurs du Compendium donnèrent une meilleure classification de ces tumeurs, en tenant surtout compte du siége primitif de l'affection (périoste, diploé, tissu compacte, membrane médullaire).

Enfin les progrès réalisés dans l'étude histologique du tissu osseux et de son développement permirent de retrancher de la classe des cancers un grand nombre de tumeurs

dont Boyer et Dupuytren, et Lebert après eux, avaient reconnu la nature bénigne, mais méconnu la véritable constitution.

Je veux parler des enchondromes, des tumeurs à myéloplaxes d'abords décrits par Robin, puis par Henri Gray, en Angleterre, enfin en France, par Eugène Nélaton.

Nous ne nous étendrons pas trop longuement sur l'historique de cette question, et sur les classifications proposées par les auteurs modernes. Nous chercherons surtout, à propos de la pièce qui nous a été communiquée, à voir à quelle espèce appartient la tumeur, et à étudier le point de départ de cette altération.

Toutes les tumeurs molles qui se développent sur les os (fibroïde, enchondrome, sarcome, carcinome, kyste, tissu vasculaire) peuvent siéger au centre ou à la périphérie de l'os auquel elles sont accolées. Le plus grand nombre de ces tumeurs est fourni par le périoste (les couches corticales ne produisant que rarement des néoplasmes). C'est aux dépens des couches profondes du périoste que se fait généralement leur développement. Si alors la tumeur suit une marche lente, elle peut rester quelques temps enkystée entre l'os et le périoste. Mais si le développement est rapide (et c'est généralement le cas pour le cancer) le périoste tout entier, puis les couches *parostales* (c'est-à-dire le tissu cellulaire, muscles, tendons, peau même) sont envahis par le mal, tandis que, souvent, sa pression atrophie l'os, détermine sa perforation même, de telle sorte que, dans bien des cas, on ne peut dire, lors qu'on est en face d'un cancer volumineux occupant tout un membre, s'il s'est primitivement développé dans le périoste, les couches compactes ou le canal médullaire.

L'étude du développement des tumeurs centrales des os présente plus d'intérêt. C'est généralement le tissu médullaire qui en est l'origine; d'autres fois c'est dans le diploé, et enfin dans les canalicules de Havers. Néanmoins Otto Weber a démontré que le tissu osseux lui-même pouvait se transformer primitivement en tissu pathologique (les ostéoplastes dans l'enchondrome, par exemple, se trans-

forment en cellules cartilagineuses). D'autres en ont vu naître directement sur des plaques à noyaux multiples (Virchow). Le professeur Colberg affirme avoir vu et suivi leurs métamorphoses en cavités, puis en kystes colloïdes.

Enfin Richard Volkmann raconte avoir vu leur infiltration par des cellules cancéreuses; tandis que, par suite de la résorption des sels calcaires, la trame cartilagineuse de l'os restait seule et était à son tour envahie par la maladie. C'est à cette forme qu'il a donné le nom de forme malacique du cancer des os.

Ces cas sont rares, le plus souvent la maladie suit exactement la même marche, le même processus anatomique que dans l'ostéoporose (ostéite raréfiante). Seulement, à la place du tissu médullaire embryonnaire qui se forme dans celle-ci, c'est du tissu cancéreux qui apparaît et remplace peu à peu le tissu osseux raréfié. Alors on voit apparaître des ostéophytes qui se stratifient autour de l'os détruit, et qui sont envahis eux-mêmes par les couches profondes, renforcées à leur surface par de nouvelles formations osseuses, et forment ainsi des soufflures véritables qui ont valu au cancer des os le nom de spina ventosa. Seulement les anciens, qui l'avaient bien observé, s'étaient mépris sur la véritable nature de ce travail, auquel ils donnaient le nom d'expansion osseuse ; c'est à A. Cooper et à Muller que l'on doit de l'avoir fait connaitre.

La tumeur peut être le siége d'un travail analogue, et son contenu peut être divisé en loges par des cloisons osseuses très-fines que l'on prenait autrefois pour des débris, mais dont aujourd'hui la production récente est bien démontrée.

On le voit, bien qu'à la surface de la pièce qui fait l'objet de ce rapport il n'y ait pas d'ostéophytes, l'ostéite condensante qui a envahi la partie inférieure du fémur, sa perforation en un seul point, la pénétration par ce point de la substance cancéreuse dans le canal médullaire, nous permettent de penser que le point de départ a été dans les couches superficielles de l'os et profondes du périoste.

L'examen microscopique fait par M. Vulpian a montré un sancer à petites cellules rondes.

Février 1869.

Pachyméningite hémorrhagique.

Parmi les autres pièces que M. Bottentuit a présentées à la Société anatomique, j'appelle votre attention sur un cas de pachyméningite hémorrhagique dont l'observation offre un certain intérêt pour l'histoire de cette maladie au point de vue de l'étiologie, des symptômes et de quelques particularités anatomiques.

Les hémorrhagies méningées ont été, dans ces dernières années, l'objet de nombreux travaux, et c'est surtout l'anatomie pathologique de cette affection qui a été le mieux étudiée, et avec le plus de succès. La symptomatologie et la diagnose de cette affection ont été aussi l'objet de recherches intéressantes. Mais, si l'on étudie ce qui a été publié à cet égard, on rencontre des divergences d'opinion qui prouvent que les difficultés inhérentes aux conditions d'observation de ces maladies, n'ont pas encore permis de conclure d'une façon rigoureuse. Ces divergences d'opinion proviennent des conditions différentes dans lesquelles se sont trouvés les observateurs et de la complexité des phénomènes concomittans que présentent les malades.

Rappelons ici en quelques mots que les hémorrhagies méningées, déjà connues de Morgagni, de Wepfer, de de Haen, ont été décrites pour la première fois d'une façon distincte, en 1819, par Serres.

Les recherches de Serres furent bientôt suivies des travaux de Rostan, de Rochoux, de Langet, de Lélut qui plaçaient le siége de l'épanchement sanguin entre la dure-mère et le feuillet pariétal de l'arachnoïde. Bientôt M. Baillarger (1836) et après lui Parchappe, Boudet, Aubanel, Legendre, Rilliet et Barthez, Grisolles, Hardy et Béhier placèrent l'épanchement dans la séreuse cérébrale, où il se trouve enveloppé par une fausse membrane. Ils expliquaient la formation de cette fausse membrane par l'organisation que subissent les parties périphériques du caillot sanguin. MM. Calmeil et Cruveilhier établissent que l'hémorrhagie méningée peut avoir sa source dans une fausse membrane préexistante. Heschle (1855), Virchow 1856, Vulpian et

Charcot, Schulees et Hasse viennent apporter des faits nouveaux et cherchent à fixer la doctrine de la préexistence de la néo-membrane dans la pathogénie de l'hémorrhagie méningée. — Voici le résumé de l'observation présentée à la Société par M. Bottentuit, interne de M. Bourdon :

Observation. — Le nommé Darche, 43 ans, marchand ambulant, entre à la Charité dans le service de M. Bourdon le 16 mars 1868, et meurt le 5 avril.

Le malade entre pour un simple embarras gastrique. Mais le lendemain de son entrée, on constate qu'il porte à la verge des cicatrices de chancre et des taches de rupia aux jambes. Adénite inguinale. De plus il est très-apathique et se plaint de céphalalgie. Il a, dit-il, reçu un coup à la tête. Les renseignements nous apprennent qu'il est ivrogne. — Traitement anti-syphilitique.

Au bout de huit jours, le malade se livre tout à coup à des excentricités de toutes sortes, devient furieux, se livre à l'onanisme, puis retombe dans un état d'apathie très-accusé. Pas de fièvre, pas de strabisme. — Quelques jours après, contracture des muscles postérieurs du cou, fièvre, délire tranquille, alternant avec du délire furieux, paralysie du voile du palais; opisthotonos; mort le 5 avril.

L'autopsie fut faite le surlendemain. Le cerveau était fortement congestionné, méningite chronique, foyers hémorrhagiques au nombre de 4, dans la protubérance annulaire. Enfin un kyste hématique, qui a été présenté à la Société, occupant la fosse occipitale droite, ayant le volume d'un œuf de poule, renfermant de la sérorité sanguinolente; quelques caillots de formation récente et non organisés, en résumé épanchement de formation récente. Le kyste était uniloculaire.

Dans cette présentation, le siége de la tumeur est la base du crâne. C'est un fait assez rare. Les tumeurs siégent ordinairement à la voûte du crâne et de préférence au niveau des divisions de l'artère méningée moyenne, ou du moins c'est en ce point qu'elles ont la plus grande épaisseur. — Dans les observations recueillies par M. Christian, les hématomes siégeaient à la voûte du crâne, et quand elles existaient à la base, c'était tout à fait à l'état rudimentaire. Or, dans le cas de M. Bottentuit, c'était un véritable kyste hématique de la dure-mère, et du plus grand développement.

M. Brunet, sur 52 cas, avait trouvé 22 fois l'hématome

existant des deux côtés; 20 fois à gauche et 9 fois à droite. Virchow, cependant, le dit plus fréquent à droite. Ici l'hématome est du côté droit. Au point de vue de l'étiologie, ce fait nous présente quelque intérêt. Nous trouvons dans l'observation que le malade était ivrogne et avait reçu un coup à la tête. Il était, de plus, en pleine syphilis. Quelques auteurs ont admis que le traumatisme jouait un rôle important dans la production des néoplasmes de la dure-mère et par conséquent de l'hémorrhagie méningée.

Mais, dans les observations données comme succédant à des traumatismes, on trouve que c'est surtout chez les buveurs que se rencontrent ces accidents. Or, connaissant l'influence des liqueurs fortes sur la production de ces néoplasmes, on concevra que le rôle qu'il convient d'attribuer aux chutes et aux contusions en pareil cas est le plus souvent secondaire. Dans la première période de la pachyméningite, les malades affectés de céphalalgie sont pris d'étourdissements et de vertiges, d'où résultent des chutes fréquentes. Mais, dans le cas présent, il s'agit d'un malade adonné à l'ivrognerie et atteint d'une syphilis constitutionnelle, ce qui permettait plutôt de rattacher la lésion à l'alcoolisme.

Au point de vue de la symptomatologie, nous regrettons le manque de renseignements sur le début de la maladie. Au moment de l'entrée, on constate seulement un peu d'apathie et de la céphalalgie; puis tout à coup surviennent de l'excitation, une grande perturbation de l'intelligence, alternant avec des périodes de rémission.

Nous appellerons l'attention sur la forme des convulsions. — Absence de convulsions cloniques et contracture localisée dans les muscles de la partie postérieure du cou. M. Voisin a signalé, comme signe de néo-membrane de l'arachnoïde, une forme spéciale de convulsions caractérisées par des accès d'une durée relativement courte, d'une succession rapide, par la prédominance de la contracture sur les convulsions cloniques, l'absence de convulsions dans les globes oculaires, et enfin la localisation des phénomènes de paralysie.

MARS 1869

PRÉSIDENCE DE M. CRUVEILHIER

SOMMAIRE.

EXTRAIT DES PROCÈS VERBAUX. — 1. Cancer des organes abdominaux, principalement de la région splénique. — 2. Anévrysme guéri de la crosse de l'aorte. — 3. Anévrysme partiel du cœur. — 4. Carie de la première phalange du doigt indicateur. — 5. Pleurésie droite, vaste poche hydatique suppurée, kyste du rein. — 6. Pleurésie enkystée. — 7. Tumeur blanche du genou suivie de gangrène des parties molles. — 8. Abcès de la fosse temporale gauche, accidents cérébraux; corps étranger ayant déterminé un abcès du cerveau. — 9. Tuberculisation des organes génito-urinaires. — 10. Lésions multiples du cœur chez une jeune fille morte à la suite d'une attaque de rhumatisme articulaire aigu. — 11. Tubercules du bulbe chez un enfant idiot. — 12. Mâchoire d'une femme (caste des initiés) trouvée dans un sarcophage de Memphis. Discussion sur la castration en Egypte. — 13. Hydronéphrose double consécutive aux rétrécissements de l'urèthre. — 14. Fracture du rocher et de l'os malaire par chute sur le menton. — 15. Uréthrotomie, fistules urinaires multiples. Extrait du rapport de M. Reverdin sur les présentations de M. P. Olivier. Fongus bénin du testicule.

OBSERVATIONS. — I. Fracture de côtes ayant amené des suppurations multiples chez un alcoolique, par M. MICHAUX, nterne des hôpitaux. — Discussion.

II. Polype fibreux utérin ; rupture spontanée d'un kyste suppuré de l'ovaire dans le péritoine avant l'opération, par M. NEPVEU, interne des hôpitaux.

III. Tumeur hydatique avec abcès du foie, par M. DUCASTEL, interne des hôpitaux.

V. Abcès de la protubérance, consécutif à une carie du rocher, par M. BERGER, interne des hôpitaux.

V. Ramollissement superficiel ancien, consécutif à une embolie de l'artère sylvienne droite; hémorrhagies récentes avec anévrysmes miliaires, par M. BERGER.

VI. Dilatation kystique du rein et de l'uretère contenant un liquide muqueux riche en globules sanguins; papillome de la vessie, par M. J. REVERDIN, interne des hôpitaux.

VII. Atrophie cérébrale datant de l'enfance. Epilepsie; état de mal épileptique; température durant les accès épileptiques; mort, par M. BOURNEVILLE, interne des hôpitaux.

VIII. Méningite tuberculeuse; tubercules des reins; hématuries, par M. CHALLAN, interne du service de M. Dumontpallier.

1° *Cancer des organes abdominaux, principalement de la région splénique.*

M. TROISIER. — Il s'agit de plusieurs tumeurs trouvées à l'autopsie d'un homme de 72 ans, mort de pneumonie, le 6 mars 1869, à l'infirmerie de Bicêtre, dans le service de M. Luys.

1° Une tumeur grosse comme un œuf de poule, siégeant dans l'épaisseur du méso-côlon transverse, à 4 centimètres environ à gauche de la ligne médiane. Elle adhère intimement à cette portion du côlon avec laquelle elle est mobile. Sa face supérieure est adhérente à la grande courbure de l'estomac. La muqueuse du côlon correspondant à cette tumeur n'est pas ulcérée. Elle présente seulement quelques arborisations vasculaires.

2° Une tumeur de forme ovoïde, de consistance inégale, molle et semi-fluctuante en certains points, indurée en d'autres, surtout à la partie postérieure; mesurant 20 centimètres environ de haut en bas et 15 transversalement (pesant 1,200 grammes). Elle se trouve en rapport : en bas, avec le gros intestin, au niveau de l'angle que forment le côlon transverse et le côlon descendant; en arrière, avec le diaphragme; en avant, avec les fausses côtes gauches qu'elle déborde de quelques centimètres et la paroi abdominale antérieure; en dedans avec la face postérieure de l'estomac, qui lui adhère dans une étendue de 5 à 6 centimètres; en dehors et à sa partie inférieure avec la face interne du rein gauche.

La rate occupe l'extrémité supérieure et une partie de la face

interne de la tumeur ; elle paraît, avant toute dissection, en être le point de départ ; mais une coupe verticale indique qu'elle en est indépendante et qu'elle lui est simplement unie par une adhérence intime ; elle recouvre son extrémité supérieure et les deux tiers supérieurs de la face interne, se moulant sur elle, pour ainsi dire, elle s'amincit graduellement de haut en bas et se perd inférieurement sur la superficie de la tumeur.

La muqueuse de l'estomac ne présente pas d'altération au niveau des adhérences qui unissent cet organe à la tumeur.

Le rein gauche est sain. Il n'a pas été trouvé trace de la capsule surrénale gauche ; elle se trouve remplacée par les indurations squirrheuses qui forment une partie de la tumeur.

Ces deux tumeurs offrent tous les caractères macroscopiques et histologiques du cancer. (L'examen a été fait par M. le professeur Vulpian.) Je n'insiste pas sur ce point, ne désirant faire remarquer que leur siége et leurs rapports.

On trouve dans le foie des noyaux cancéreux secondaires, caractéristiques.

La cavité péritonéale contient 250 gr. environ d'un liquide filant, trouble ; le grand épiploon offre quelques adhérences avec le péritoine pariétal, au niveau de la ligne médiane, dans une étendue de 5 à 6 centimètres au-dessous de l'ombilic. Quelques nodosités, d'apparence squirrheuse, de la grosseur d'une amande, occupent son bord libre.

Des adhérences s'observent encore, soit entre les différentes portions du gros intestin, soit entre le grand épiploon et le côlon transverse, dont la direction est ainsi modifiée. En outre, le péritoine est le siége, dans presque toute son étendue, d'une légère vascularisation, et il offre, dans quelques régions, de petits épaississements partiels, que l'on aperçoit surtout en regardant par transparence, sous forme de taches blanchâtres, irrégulières, de 1 à 2 millimètres carrés. Il est notablement épaissi, au niveau de la seconde tumeur décrite.

2° *Anévrysme guéri de la crosse de l'aorte.*

M. Hallopeau. — La nommée P...., entrée dans le service de M. Vulpian, à la Salpêtrière, en 1868, présente des signes non douteux de phthisie pulmonaire. Elle meurt le 14 janvier 1869, à l'âge de 38 ans. Rien, pendant son séjour à l'infirmerie, n'a pu faire soupçonner la présence d'une tumeur dans le médiastin.

L'autopsie est pratiquée le 15 janvier. On constate l'existence des lésions suivantes :

L'aorte est le siége d'une dégénérescence scléro-athéromateuse peu avancée ; nulle part la tunique n'est altérée. A 8 centimètres environ au-dessus des valvules sigmoïdes, la cavité du vaisseau communique avec un sac anévrysmal par un orifice situé à droite et en arrière ; il est circulaire, nettement circonscrit par un bord saillant, et mesure 2 centimètres et demi de diamètre. La tumeur est arrondie ; son volume égale celui d'une petite orange. Située dans la partie droite du médiastin ; elle répond en arrière à la trachée ; à droite au poumon et plus bas à la bronche et à l'artère pulmonaire droites ; en avant au nerf diaphragmatique et à la veine cave supérieure ; aucun de ces organes ne paraît avoir subi d'altération au contact de la tumeur ; le nerf diaphragmatique, qui était soulevé par la tumeur et directement comprimé, nous a paru intact ; nous n'y avons pas trouvé de tubes dégénérés. La tumeur est remplie complétement de caillots décolorés, denses, stratifiés, qui obturent l'orifice de communication avec l'aorte.

Ces différentes particularités, que nous venons de mentionner, expliquent comment la tumeur n'a donné lieu, pendant les dernières périodes de la vie, à aucun phénomène morbide ; le sang n'y pouvant plus pénétrer, elle était sans influence sur la circulation ; elle ne devait produire aucun bruit anormal ; masquée par le poumon, elle ne pouvait être reconnue par la percussion ; sans retentissement sur les organes voisins, elle n'occasionnnait pas de troubles fonctionnels ; complétement remplie de caillots résistants, devenue en quelque sorte étrangère à l'appareil circulatoire, elle n'était plus susceptible d'accroissement. En somme, l'anévrysme était momentanément guéri, et il est probable que la guérison eût été définitive, car les caillots, denses et solides, ne présentèrent aucune tendance à la désagrégation.

3° *Anévrysme partiel du cœur.*

M. Hallopeau (service de M. Vulpian). — La nommée V..... R... meurt, à l'âge de 80 ans, le 28 février 1869. — *L'autopsie* est pratiquée le 29. L'encéphale renferme plusieurs foyers de ramollissement ; l'aorte est le siége d'une dégénérescence athéromateuse avancée ; le cœur présente diverses altérations et entre autres un anévrysme partiel dont l'origine paraît ancienne.

L'aspect extérieur du cœur ne permet pas de soupçonner l'existence de l'anévrysme ; la pointe n'est pas déformée ; on remarque pourtant qu'elle se laisse facilement déprimer et qu'elle présente moins de résistance que les autres parties de l'organe.

En suivant le ventricule droit, on voit que la partie supérieure de la cloison est comme soulevée et fait légèrement saillie dans cette cavité ; à ce niveau, et là seulement, l'endocarde du ventricule droit est épaissi et présente une coloration blanchâtre ; cette inflammation chronique ne peut être rapportée qu'à l'irritation mécanique de la séreuse par la légère distension qu'elle subissait à chaque systole ventriculaire. Ce fait vient à l'appui de l'opinion de Virchow qui attribue la plupart des endocardites et endartérites partielles à l'irritation produite par l'excès de pression que subissent ces membranes dans certaines circonstances. L'anévrysme s'est formé aux dépens de la pointe du ventricule gauche et de la partie voisine de la cloison : sa cavité se confond avec celle du ventricule ; elle ne renferme pas de de caillots ; elle est tapissée par l'endocarde épaissi, et la paroi ventriculaire est très-amincie au niveau de l'anévrysme ; elle ne mesure pas plus de 5 millimètres ; elle ne contient presque plus d'éléments musculaires ; elle est presque entièrement constituée par un tissu blanchâtre, résistant, tout à fait semblable au tissu de cicatrice ; on y trouve au microscope des faisceaux de tissu conjonctif, des corps fusiformes et des fibres élastiques. Les parois du ventricule sont augmentées de volume dans le reste de leur étendue ; les éléments musculaires renferment pour la plupart une grande quantité de fines granulations graisseuses et des granulations pigmentaires ; le bord libre de la valvule mitrale est épaissie, rougeâtre ; les sigmoïdes présentent des plaques scléreuses.

4° *Carie de la première phalange de l'indicateur.*

M. Malassez présente un doigt amputé pour une carie de la première phalange chez un homme de 36 ans.

Une arthrite fongueuse, qui s'était développée au voisinage et des fistules persistantes, avait engagé M. Anger, remplaçant M. Trélat, à pratiquer cette opération. En examinant la pièce au microscope, on trouva les lésions de la carie (dégénérescence graisseuse des ostéoplastes) et celle de l'ostéite (destruction de la substance fondamentale de l'os et du tissu médullaire de nouvelle formation.

5° *Pleurésie droite. — Vaste poche hydatique suppurée. Kyste séreux volumineux du rein.*

M. P. Charpentier présente des pièces provenant

d'un malade couché à l'infirmerie de Bicêtre, service de M. Luys.

A la suite d'un refroidissement, le malade fut pris d'une pleurésie droite, pour laquelle il entre à l'infirmerie le 5 février 1869. L'épanchement, qui avait d'abord diminué assez notablement sous l'influence des vésicatoires, augmente ensuite très-rapidement. Pendant la nuit qui précéda le jour où devait être faite la thoracentèse, le malade mourut subitement.

A l'autopsie : Plèvre droite remplie d'une quantité énorme de liquide purulent (3 litres et demi) ; épanchement siégeant surtout en avant ; le poumon est refoulé en haut et en arrière. Dans le péricarde quelques cuillérées de sérosité roussâtre et quelques fausses membranes à la face postérieure.

Dans le foie, on trouve trois kystes hydatiques siégeant sur le bord tranchant de l'organe ; à la face convexe, vaste poche hydatique enflammée, remplie d'un liquide purulent, ayant la capacité de la tête d'un fœtus à terme. Au milieu du pus on trouve des membranes existant dans les kystes hydatiques. Le diaphragme ne présentait aucune perforation, bien que l'aspect extérieur des liquides pleuraux et hépatiques parût être le même. Dans le *rein gauche*, vaste kyste séreux, ayant détruit la moitié supérieure du rein.

6° *Pleurésie enkystée.*

M. Charpentier montre une seconde pièce :

Il s'agit d'un malade de 65 ans, qui succomba aux progrès d'une affection tuberculeuse.

A l'autopsie, on trouva à la partie antérieure de la poitrine, dans l'espace circonscrit entre le diaphrgme, les côtes et le poumon du côté droit, une pleurésie enkystée. Le kyste avait le volume du poing d'un adulte; ses parois, très-épaissies, comme ossifiées, adhéraient très-fortement aux parties voisines ; enfin, le liquide contenu ressemblait à de l'albumine coagulée.

7° *Tumeur blanche du genou, suivie de gangrène des parties molles.*

M. Renault montre le membre inférieur d'une enfant scrofuleuse, âgée de deux ans, couchée dans le service de M. Marjolain à Sainte-Eugénie ; la petite malade, qui était

atteinte d'une tumeur blanche, eut à la suite d'une rougeole un abcès du genou qui fut ouvert à l'aide du bistouri.

Bientôt, la plaie faite par l'incision prit un mauvais aspect; elle devint grisâtre, fongueuse. L'état général semblait s'aggraver. L'enfant avait pâli et s'affaiblissait progressivement. Dans les derniers jours de la vie, la plaie revêtit un aspect gangréneux: le fond en était noir et les bords taillés à pic ; elle s'étendit en largeur et profondeur, et l'on aurait pu croire à un phagédénisme, à la fois serpigneux et térébrant. La santé générale s'altérait profondément. Quelques jours après, l'articulation fémoro-tibiale était largement ouverte en dehors ; le ligament latéral externe avait disparu, et, en pansant la petite malade, on pouvait facilement apercevoir l'intérieur de l'articulation, surtout lorsqu'on portait le pied et la jambe en dedans.

Le traitement n'arrêta en aucune façon l'évolution du mal. Un muguet confluent et la diarrhée s'ajoutèrent aux symptômes généraux, et la mort arriva le 5 mars 1869.

Autopsie. — L'articulation malade présente les lésions de la tumeur blanche, arrivée à un degré avancé. Les surfaces articulaires sont recouvertes de fongosités noirâtres et sanieuses. Le ligament latéral externe a complétement disparu. Il a été également impossible de retrouver les fibro-cartilages interarticulaires. Probablement, ils avaient été résorbés ou compris dans la fonte purulente. La dénudation des extrémités osseuses articulaires était légère. Il n'y avait guère qu'un point limité de la surface tibiale, où la chute du cartilage avait laissé l'os à nu. Le fait curieux, dans cette autopsie, se rapporte à l'altération des vaisseaux du creux poptité.

Ayant disséqué avec le plus grand soin l'artère et la veine fémorales depuis leur origine jusqu'à leur terminaison, ces vaisseaux ont paru complétement sains. Mais arrivés au point où, pénétrant dans la région poplitée, ils changent de nom, on peut remarquer un épaississement et une résistance considérables. En incisant les deux vaisseaux longitudinalement, on a trouvé dans chacun d'eux un caillot qui les oblitérait en grande patie. Ces deux caillots siégeaient au même point, c'est-à-dire à la partie moyenne du vaisseau. Celui de la veine était beaucoup plus allongé que celui de l'artère ; il était blanchâtre, résistant et d'un aspect franchement fibrineux. L'autre était plus court et semblait composé de deux parties. Le sommet avait l'aspect fibrineux ; la base celui d'un caillot de nouvelle formation.

M. Anger. Dans le cas que vient de nous présenter

M. Renault, il s'agirait, selon lui, d'un abcès phagédénique consécutif à la rougeole, mais je crois que la gangrène, qu'on sait être si commune après cette fièvre éruptive, s'est peut-être dans ce cas, manifestée sous cette forme. Il est vrai que les gangrènes, suites de rougeole, se montrent plus volontiers à la face ou vers les organes génitaux externes qu'aux genoux. Mais ici l'ouverture de l'abcès donnait, pour ainsi dire, une porte d'entrée à cette complication; d'ailleurs une gangrène du poumon vient en général terminer la maladie chez ces enfants.

M. Renault. — Il n'y avait pas de gangrène pulmonaire, mais simplement de la pneumonie du côté gauche avec épanchement concomitant. La pneumonie était arrivée au second degré, mais il n'y avait nulle part trace de ces plaques gangréneuses dont il vient d'être fait mention.

8° *Abcès de la fosse temporale gauche, accidents cérébraux. — Corps étrangers ayant déterminé un abcès du cerveau.*

M. Jacques Jolly. — Un homme de 36 ans, entré le 6 février 1869, salle Saint-Pierre, n° 23. Venu à pied à l'hôpital, il se plaint d'un violent mal de tête; mais, à peine couché, il tombe dans le coma, d'où le tire à peine une saignée de 500 gr., pratiquée une heure environ après son entrée. La bosse temporale gauche est très-tuméfiée. Aucune trace de plaie. Son patron raconte, le lendemain, qu'en faisant mouvoir un wagon, quatre jours auparavant, un éclat de bois est venu le frapper violemment à la tête et l'a renversé, mais sans lui faire perdre connaissance. Le malade a continué à travailler, et le lendemain, il a dû se coucher, un médecin lui a fait alors appliquer 15 sangsues.

Le 7 février, on le trouve à la visite dans l'état suivant : coma profond, paralysie du côté droit, complète pour le bras, moins complète pour la jambe, sensibilité nulle de ce côté. Du côté gauche quelques mouvements sont encore possibles. Intelligence obtuse, conservée en partie; le malade reconnaît son patron, exécute les gestes qu'on lui commande, comprend les questions, mais répond à toutes par le monosyllabe *oui*; il s'impatiente d'ailleurs de ne pouvoir parler.

Le côté gauche de la joue est soulevé par un vaste abcès qui, de la fosse temporale, a fusé vers la bouche.

Le malade présenta aussi des convulsions qui se reproduisaient quand on cherchait à le faire parler.

Le 8. Amélioration notable. L'intelligence et revenue, mais le malade est toujours dans l'impossibilité de parler, et ne répond que par le monosyllabe *oui*.

Les jours suivants, il y eut une amélioration progressive, les mouvements revinrent dans le côté paralysé, et bientôt le malade put se lever. Il restait encore quelques troubles de l'intelligence et l'aphasie persistait, bien qu'elle semblât diminuée.

Le 16. Le malade fait une chute, et à partir de ce moment les accidents cérébraux reparaissent. Le 18. Coma, délire et fièvre. Ces accidents persistent, et s'aggravent jusqu'à la mort, qui arrive le 21.

Autopsie. — On trouve un vaste abcès de la fosse temporo-zygomatique sous le muscle temporal, remontant en haut jusqu'aux insertions de ce muscle et descendant en bas sur le maxillaire inférieur, dénudé dans toute sa moitié gauche. Il n'existe pas de communication du foyer avec la bouche ni avec l'oreille. *Dans l'angle de l'arcade zygomatique*, on trouve, comme enclavé sur ce point, *un corps dur*, rugueux, qui n'est autre chose qu'un petit lingot *de plomb* creusé à son centre; il est impossible de savoir comment ce corps s'était introduit en ce point du crâne. Sous la dure-mère, du côté gauche, on voit une couche de plus blanc, épais, crèmeux, recouvrant tout l'hémisphère. Le lobe moyen tout entier est converti en un vaste abcès qui communique par la partie inférieure avec le pus répandu à la surface du cerveau. Au niveau de fosse fronto-pariétale, la dure-mère est décollée dans une certaine étendue et présente une solution de continuité. L'articulation sphéno-temporale est disjointe, et à ce niveau il existe une perforation circulaire qui fait communiquer le foyer intra-crânien avec celui de la fosse temporale.

Nulle part on ne trouve de fracture du crâne ni de trace d'entrée du corps étranger, qui avait cependant bien évidemment produit tous ces désordres.

9° *Tuberculisation des organes génito-urinaires.*

M. Liouville présente les organes génitaux d'un homme :

Le testicule et l'épididyme sont remplis de matière tuberculeuse ; on en rencontre aussi dans le canal déférent. Les vési-

cules séminales elles-mêmes ont subi la dégénérescence tuberculeuse. De plus on trouve également des tubercules dans les reins, les uretères et le bas-fond de la vessie.

Cet homme, qui mourut avec des phénomènes de phthisie pulmonaire, avait au scrotum quelques ouvertures fistuleuses qui communiquaient avec l'urèthre.

M. Hénocque demande si les fistules avaient quelque rapport avec les points tuberculeux des organes génitaux.

M. Liouville. — Un abcès avait fusé le long du canal déférent, atteint, comme nous l'avons dit, par l'envahissement tuberculeux et était venu ensuite s'ouvrir au scrotum.

10° *Lésions multiples du cœur chez une jeune fille, morte à la suite d'une attaque de rhumatisme articulaire aigu.*

M. Ducastel fait voir des lésions multiples du cœur trouvées à l'autopsie d'une jeune fille de 16 ans, morte à la suite d'une première attaque de rhumatisme articulaire aigu.

Les symptômes présentés par cette malade étaient localisés sur le genou et le péricarde; il s'était ensuite manifesté une pleuro-pneumonie qui avait amené rapidement la mort.

Les deux feuillets du péricarde sont adhérents, et la substance musculaire du cœur offre déjà une altération graisseuse.

Les valvules aortiques sont le siége de petites végétations.

M. Blache. — La pièce que vient de présenter M. Ducastel offre un intérêt réel au point de vue des manifestations rhumatismales dans le jeune âge. Il s'agit ici d'une jeune fille chez laquelle le rhumatisme se montre pour la première fois et n'attaque qu'une seule articulation : le genou. C'est souvent ainsi que se comporte le rhumatisme chez les enfants. La péricardite avait sans doute précédé la manifestation articulaire, tout au moins devons-nous penser qu'elle avait coïncidé avec l'apparition du rhumatisme. En dehors des altérations valvulaires, je tiens à faire remarquer d'abord l'adhérence du péricarde au cœur et ensuite, comme conséquence de cette adhérence, le commencement de dégénérescence graisseuse du muscle cardiaque.

Dans mon travail sur les maladies du cœur chez les enfants, je fais observer que les formes anatomiques de la péricardite, qui ne diffèrent pas sensiblement dans l'âge adulte et dans l'enfance, ont cependant des modes de terminaison différents, quoique le processus soit toujours au fond le même. En effet la facilité des exsudations dans le jeune âge rend, à cette époque de la vie, la péricardite exsudative beaucoup plus fréquente, et en fait une forme prédominante à l'état aigu. Il en résulte dès lors une tendance toute particulière à l'épaississement des exsudats plastiques et par conséquent à l'établissement d'adhérences, soit partielles, soit générales.

Dans le même travail, je dis également que c'est principalement chez les jeunes sujets que la myocardite reconnaît le plus souvent pour cause une péricardite avec adhérence; je suis en cela d'accord avec Virchow, qui n'hésite pas à admettre que, dans ces cas, c'est la propagation de l'inflammation de l'enveloppe séreuse à la substance musculaire du cœur qui produit la dégénérescence du cœur.

11° *Tubercules du bulbe chez un enfant idiot.*

M. Lacombe présente des tubercules du bulbe provenant de l'autopsie d'un enfant idiot, âgé de 4 ans et demi.

La déformation globuleuse du bulbe attira de suite l'attention vers ce point de l'encéphale, où l'on trouva en effet des masses tuberculeuses; il n'en existait point dans la protubérance, mais on en retrouva dans les méninges et dans le cervelet.

Il est à noter que cet enfant n'avait jamais offert aucun symptôme paralytique du côté de la face ou des membres. On remarquait seulement chez lui la pâleur du visage et des extrémités.

12° *Mâchoire d'une femme (caste des initiés) trouvée dans un sarcophage de Memphis.*

M. le Dr Pigeaux, présente et veut bien donner à la Société, une mâchoire inférieure de femme, trouvée dans les

fouilles des tombeaux de Memphis, faites en 1852 sous la direction de M. Mariette.

Cette mâchoire est d'abord remarquable par l'usure toute particulière des dents qui la garnissent et qui même sur le devant ont une certaine ressemblance avec des molaires. En effet, toutes les couronnes sont plates et uniformément reséquées ; ce fait est surtout bien visible sur les canines, leur pointe a complétement disparu, et elles sont rasées au niveau des molaires et des incisives.

Peut-être doit-on attribuer cette conformation spéciale à l'usage exclusif de certains végétaux mal cuits, tels que les lupins, les pois et les fèves. Dès lors on est conduit à penser que les canines n'ayant plus d'emploi spécial dans une nourriture entièrement végétale, s'atrophiaient d'abord, puis s'émoussaient au contact de substances dures. Il est reconnu que certaines castes et principalement celle des initiés de la caste sacerdotale, ne prenaient jamais aucune nourriture animale. Cette coutume avait été apportée de l'Inde et n'était qu'une continuation des pratiques bramaniques. Cette nourriture exclusivement végétale donnait une pureté à l'haleine qui était le propre des initiés. Or, la femme à laquelle ladite mâchoire avait appartenu était de la caste sacrée ; elle était âgée de 30 à 40 ans, ainsi qu'on peut facilement s'en assurer par l'usure déjà assez prononcée des dents de sagesse dont elle est pourvue ; elle avait succombé très-probablement à une phthisie pulmonaire caractérisée par l'émaciation toute spéciale du corps et par la conformation de l'extrémité des doigts en forme de massue dont a parlé Hippocrate comme par tradition : *Phtysicis ungues adunci*. La partie supérieure du thorax était sensiblement déprimée au niveau de la clavicule. De plus, on trouve chez elle la friabilité toute spéciale des dents qu'on rencontre chez les tuberculeux.

La sépulture de cette femme a précédé bien évidemment de 1450 ans au moins l'ère chrétienne, ce qui, ajouté à 1869, donne 3300 ans environ.

Voici la base sur laquelle s'appuie cette assertion :

Les Hébreux, pendant leur longue capivité ou plutôt leur subordination en Egypte, se sont plaints d'être obligés de fournir les débris de la paille dont on se servait pour consolider les briques faites en limon du Nil ; il est également avéré qu'après la sortie d'Egypte, 2513 du monde (1847 avant J.-C.) on cessa d'incorporer de la paille dans la fabrication des briques, ce

qui donne une date à peu près fixe pour les monuments, en raison de la composition intime des briques qui les constituent. D'après l'examen qui en a été fait, on peut donc faire remonter la sépulture qui renfermait cette momie à plus de 3,300 ans.

M. Hénocque. — Il existe en Angleterre une secte dite des Tœtotallers qui ne *mange jamais de ce qui a vécu*, je demande si quelqu'un peut nous renseigner sur l'état des dents et particulièrement *des canines de ces individus.*

Discussion sur la castration en Egypte.

M. Pigeaux. — J'ignore si une semblable remarque a été faite; il serait intéressant de s'en enquérir. Je veux revenir encore sur un point intéressant qui différenciait certains individus de la caste sacrée.

On avait coutume de leur faire subir dans le jeune âge *un procédé tout spécial de castration*, qui consistait en une section avec perte de substance du canal déférent. Ce procédé avait l'avantage de laisser aux individus les apparences de la virilité avec conservation de la puissance, sans leur permettre la fécondité.

On pensait développer ainsi l'intelligence de ceux qui subissaient cette mutilation.

M. Laborde. — Nous remercions M. Pigeaux des curieux détails qu'il a bien voulu nous donner sur les mœurs de la caste sacerdotale égyptienne; mais je demande si, dans les exhumations qu'on a faites d'individus mâles, on a pu s'assurer que chez eux il existait une atrophie du testicule comme conséquence de la section du canal déférent.

M. Pigeaux. — Dans aucun cas on ne retrouve les testicules, qui étaient enlevés avant de procéder à l'embaumement de tous les individus guerriers, prêtres ou parias indistinctement. Il est seulement à remarquer que ce procédé de castration par section du canal déférent n'influait ni sur le timbre de la voix ni sur la production de la barbe ni sur la secrétion du sperme, qui était seulement inféconds.

M. Anger. — Cependant, s'il existait une atrophie de l'organe secréteur, comme la chose est probable, la puissance virile devait être notablement diminuée. Pendant un voyage que j'ai fait en Egypte, j'ai été frappé de l'aspect grêle des membres thoraciques et abdominaux des eunuques. Leurs mains sont longues, leurs poils rares, et ils sont très-craintifs; ils ont fréquemment aussi des émissions d'urine involontaires. Il est vrai de dire que ce sont là des eunuques qui n'ont même plus traces d'organes génitaux externes.

M. Brouardel. — Je ferai seulement remarquer que l'obstruction des canaux déférents n'amène pas forcement la disparition de la sécrétion spermatique et même que l'atrophie du testicule n'est pas une conséquence obligatoire de l'oblitération des voies spermatiques.

M. Anger. — Pour revenir aux faits bizarres de castration, je rappellerai qu'il existe en Russie une secte d'individus qui ont coutume de se faire subir la castration complète, aussitôt après que leur femme a mis au monde un enfant mâle.

13° *Hydronéphrose double consécutive à un retrécissement de l'urèthre.*

M. Flamain fait voir un cas d'hydronéphrose avec dilatation des deux uretères, atrophie rénale d'un côté et hypertrophie considérable des parois de la vessie à la suite d'un retrécissement siégeant à la région bulbeuse.

Ce rétrécissement est formé par la muqueuse seule et disposé en forme de valvule, dont la concavité est dirigée vers la vessie.

La vessie est petite, mais à parois fort épaisses. Les uretères ont 2 à 3 centimètres de diamètre, excepté à leur orifice vésical qui ne laisse pénétrer qu'une sonde cannelée. La dilatation s'étend aux calices et aux bassinets. Le parenchyme rénal est représenté par une lame de 1 centimètre d'épaisseur. La vessie, les uretères, les calices et les bassinets sont remplis d'un liquide purulent, mais la muqueuse qui tapisse les conduits ne paraît point altérée.

14° *Fracture du rocher et de l'os malaire par chute sur le menton.*

M. P. Olivier présente la base du crâne d'un individu mort dans le service de M. Richet, après être tombé d'une hauteur d'environ trente mètres. Le menton pendant cette chute avait rencontré un obstacle, et une fracture d'un des condyles du maxillaire s'était produite. La fracture du rocher avait eu lieu au niveau de la scissure de Glaser, puis une fêlure se prolongeait sur le pariétal gauche. Il existait aussi une fracture de l'os malaire. Le cerveau offrait les traces d'une forte contusion. M. Richet, à propos de cette fracture du rocher consécutive à une chute sur le menton, rappelait qu'il avait été témoin d'une double fracture par suite de l'enfoncement des deux condyles de la mâchoire.

M. Lolliot. — Chez un jeune homme qui avait fait une chute de cheval et qui était tombé aussi sur le menton, il y eut un écoulement de sang et de sérosité par l'oreille qui firent diagnostiquer une fracture du rocher au niveau de la scissure de Glaser. Cependant ce malade guérit très-bien.

M. Parmentier. — En 1856, M. Morvan a publié dans les *Archives générales de Médecine*, n° de décembre, un mémoire sur *le saignement par l'oreille à la suite de violences sur le menton*; plus tard, en 1858, il publia dans le même journal, n° de septembre, un mémoire *sur la fracture de la cavité glénoïde du temporal, à la suite de violence sur le menton.*

15 *Uréthrotomie. — Fistules urinaires multiples.*

M. P. Olivier montre des pièces provenant de l'autopsie d'un homme mort dans le service de M. Richet. Cet individu avait subi il y a quelque temps l'uréthrotomie externe, il conservait des fistules au périnée, et on put se convaincre par l'examen microscopique que plusieurs des orifices des fistules siégeaient en avant du point retréci.

Extrait du Rapport de M. Reverdin sur la présentation de M. Paul OLIVIER *Fongus bénin du testicule.*

Les cas de fongus sont assez rares, en France au moins, pour qu'une pièce relative à cette affection présente un véritable intérêt.

Voici brièvement l'observation de M. Olivier; c'est un homme de 63 ans qui présente au niveau de la partie droite du scrotum uue tumeur noire, granuleuse, du volume d'une forte noix, faisant saillie hors des enveloppes des bourses; elle est supportée par un pédicule plus étroit et se continue avec une masse assez dure restée dans la loge scrotale; l'ouverture de la peau ne l'étrangle nullement; la tumeur suppure assez abondamment; elle est consistante, élastique; la pression ne réveille aucune douleur; elle ne provoque pas surtout cette douleur énervante sur laquelle insistait Jarjavay; l'autre testicule est sain.

D'après le récit du malade, il y a deux mois environ, en faisant un effort, il ressentit une douleur dans les bourses qui se tuméfièrent bientôt; une eschare se forme, se détache, du pus s'écoule en grande quantité, et presque aussitôt un corps rouge, « une masse de chair», pour employer son expression, sort par l'ouverture.

Dans les antécédents du malade nous trouvons des chancres à l'âge de 22 ans, sans accidents secondaires; mais sa femme et un de ses enfants sont manifestement syphilitiques.

Lui-même présente une fistule qui conduit sur le sternum à nu ; il en accuse un coup reçu il y a trois ans.

Depuis dix-huit mois il a eu une série d'abcès au dos du pied, et il est affecté d'arthrite chronique de l'articulation médio-tarsienne.

La tumeur augmente peu à peu, et le 14 décembre M. A. Guérin se décide à l'enlever.

Il la dégage par une incision du scrotum et le débridement des adhérences, et la détache en ménageant le sac

d'une hernie inguinale, que le malade présente de ce côté. La totalité de la tumeur représente à peu près le volume d'un œuf de dinde ; elle est divisée en deux portions par un sillon assez profond, au niveau du collet du fongus.

La tumeur extérieure est formée par le testicule, recouvert par l'albuginée. Celle-ci avait bourgeonné, était devenue granuleuse et entourait comme d'une coque la substance glandulaire, parfaitement reconnaissable, et ne présentant d'autres altérations que l'épaississement de ses cloisons fibreuses.

Quant à la tumeur contenue dans le scrotum, elle est bosselée ; on la trouve composée d'un tissu fibreux creusé de vacuoles irrégulières, renfermant une matière crayeuse ; à son côté interne et supérieur se trouve l'épididyme ; on peut reconnaître sa structure normale, mais il est infiltré par places de granulations jaunâtres.

M. Vulpian, qui a examiné la partie fibreuse n'y a trouvé que du tissu conjonctif et des noyaux.

Nous persistons à donner à cette affection singulière le nom de fongus bénin du testicule, et nous croyons pouvoir ajouter superficiel ; en effet l'examen de la pièce a montré la substance glandulaire enveloppée dans une coque épaisse et bourgeonnante, et pendant la vie du malade on n'a point vu s'échapper de filaments formés par les tubes séminifères, comme cela a été observe dans quelques cas.

Nous ne voulons d'ailleurs pas faire dire au mot fongus plus qu'il ne signifie: c'est-à-dire tumeur en forme de champignon, mais nous croyons que le terme de fongus bénin a par lui-même une signification nette et précise, et qu'il n'y aurait que désavantage à confondre les faits semblables à celui de M. Olivier avec la hernie du testicule ; c'est ce qu'ont fait Deville et M. Hennequin.

On a vu, dans bien des cas, le scrotum étant brusquement ouvert par une plaie, ou plus lentement par une eschare consécutive ou non à l'infiltration urinueuse, le testicule mis à nu sortir des bourses et venir faire une saillie plus ou moins prononcée au dehors ; l'albuginée était saine

d'ailleurs et avait sa couleur nacrée ; il y avait là véritablement hernie du testicule.

Que plus tard l'albuginée se soit enflammée, qu'elle se soit recouverte de bourgeons charnus, qu'il se soit formé une tumeur fongueuse, saillante hors des bourses, un fougus enfin ; quelques faits de Lawrence semblent indiquer que les choses ont pu se passer de cette façon ; il y aurait alors, pour nous, formation d'un fongusbénin secondaire et consécutif à une hernie du testicule.

Mais ce n'est pas ainsi que les choses se passent dans la majorité des cas ; les auteurs sont d'accord sur ce point ; le testicule est malade primitivement ; tantôt c'est un abcès dont la paroi bourgeonne et forme un champignon fongueux, comme le veut A. Cooper ; pour Curling c'est une orchite chronique qui prépare la formation du fongus. M. Gosselin soupçonne fort que cette orchite chronique a quelque chose à voir avec la syphilis, et Rollet confirme cette idée par des observations concluantes.

Dans notre cas malheureusement on n'a pu assister à la formation du fongus ; si on en croyait le malade, il y aurait eu un abcès du scrotum, dû à un traumatisme, bien vague il est vrai ; mais il est fortement soupçonné de syphilis, quoiqu'on ne puisse arriver sur ce point à une affirmation précise ; la tumeur avait, dès le début, l'aspect d'une masse de chair, et non la couleur nacrée à la surface lisse de l'albuginée ; à l'examen de la pièce, on trouve une masse fibreuse surajoutée à l'épididyme ; il y avait, comme dans l'albuginite syphilitique, un épaississement remarquable des cloisons fibreuses du testicule. Il paraît bien probable que l'apparition du fongus a été préparée par un travail chronique portant sur l'albuginée, et nous serions porté à ranger ce fait à côté de ceux de Rollet. Il est vrai que ce dernier auteur, s'appuyant sur ce qu'il a trouvé dans un de ces fongus des tubes séminifères, en fait un fongus parenchymateux ; mais on voit qu'il a pour cela « excisé une petite partie de la tumeur en allant profondément. » Si on avait fait chose semblable chez le malade de M. Guérin, il est probable qu'on serait arrivé au même résultat, et pourtant la

substance glandulaire était bien entourée par une coque complète formée par l'albuginée devenue fongueuse.

Il n'est pas d'ailleurs si facile que cela semble de distinguer, même avec les pièces sous les yeux, le fongus superficiel du fongus parenchymateux. Nous mettons de côté, bien entendu, les cas comme celui de M. Hennequin, et nous serions beaucoup plus tenté de le rayer de la classe des fongus, que d'en faire, comme lui, le type du fongus bénin : une incision de 3 cent. faite à l'albuginée laisse échapper la substance testiculaire qui se gangrène et est bientôt complétement détruite; nous ne voyons là qu'une énorme plaie du testicule suivie de ses conséquences assez naturelles, mais rien qui mérite le nom de fongus, rien qui ressemble à ce travail lent et aboutissant à la formation d'une tumeur bourgeonnante.

Nous pensons que plusieurs autres observations citées à titre de fongus ne le méritaient pas mieux; témoin celle de J. L. Petit, celle de Swediaur dans lesquelles on voit des filaments s'éliminer peu à peu par une plaie faite au testicule, ou par l'ouverture d'un abcès tuberculeux, sans qu'il se forme jamais de tumeur. On n'est pas plus autorisé à ranger ces faits parmi ceux de fongus, qu'on ne le serait à déclarer atteint de fongus du poumon un malade qui rend des lambeaux de tissu pulmonaire provenant de cavernes tuberculeuses, par exemple.

Dans le fait de M. Olivier, au contraire, la dénomination s'impose d'elle-même ; c'est bien une tumeur fongueuse du testicule; jusque-là, nous n'avons rien fait que de décrire, pour ainsi dire, son aspect extérieur; reste à établir son siége et en même temps à indiquer son pronostic, nous le faisons en deux mots : c'est un fongus bénin superficiel, selon la classification de Jarjavay; on pourrait peut-être dire uu fongus bénin de l'albuginée.

Notons, en terminant, l'absence complète de douleur à la pression, formellement constatée : y avait-il là un signe différentiel propre au fongus superficiel? Jarjavay semble le croire; mais les faits sont trop peu nombreux pour hasar-

der une affirmation. La chose mérite néanmoins d'être notée.

OBSERVATIONS.

OBSERVATION I. — Fractures de côtes ayant amené des suppurations multiples chez un alcoolique, par M. MICHAUD, interne des hôpitaux.

Florimont D..., 44 ans, ancien terrassier, couché au n° 12 de la salle Saint-Louis, hôpital Lariboisière.

Le 26 janvier, cet homme chargeait une charrette de grosses pierres, lorsqu'un pavé, tombé de cette charrette, est venu le frapper à la région dorsale droite. Le malade évalue à 20 kilog. le poids de ce pavé. La douleur qu'il éprouva ne fut pas assez vive pour l'empêcher de se livrer à son travail ; mais le lendemain il lui fut impossible de se lever, à cause d'une vive douleur dans tout le côté droit. Un médecin, appelé deux jours après, fit appliquer un large vésicatoire à la région du foie, car la souffrance était plus vive en cet endroit qu'à la région dorsale où avait eu lieu le choc.

Au bout de quelques jours, le malade, voyant que son état tendait à s'aggraver, se fit transporter à l'hôpital Lariboisière, le 10 février.

Le 11 février, à la visite du matin, on trouve le malade couché sur le ventre ; il éprouve un peu moins de gêne à respirer dans cette position. Quoique l'individu soit brun, on est frappé de la teinte bronzée de sa peau, qui rappelle tout à fait la coloration caractéristique de la maladie d'Addison. Les yeux offrent une coloration sub-ictérique.

La peau est chaude ; le pouls bat 120 pulsations ; les urines, rouges, ne renferment ni sucre, ni albumine, ni matière colorante de la bile.

La respiration est anxieuse et difficile ; le malade éprouve de vives douleurs quand on le fait changer de position pour l'examiner. On trouve à gauche une pneumonie occupant tout le lobe supérieur du poumon, avec râles crépitants très-nombreux.

On entend aussi quelques râles muqueux à la base du poumon droit.

Indépendamment de la lésion pulmonaire, l'attention est at-

tirée vers l'épigastre, où il existe une tumeur assez volumineuse, saillante, douloureuse au toucher, et qui paraît formée par le lobe gauche du foie, hypertrophié; le lobe droit de cet organe ne dépasse pas les côtes.

On observe en même temps un œdème très-prononcé des membres inférieurs et une dilatation énorme des veines sous-cutanées de l'abdomen qui établissent des anastomoses entre les veines crurales et les veines axillaires. Le cœur bat régulièrement et ne présente pas de bruit anormal. Il y a donc un obstacle au cours du sang de la veine cave inférieure, au niveau du foie. Cependant la circulation de la veine porte paraît s'effectuer normalement, car la percussion faite avec soin ne donne aucun signe d'ascite. Purgation avec 28 grammes d'huile de ricin. Vésicatoire sur la poitrine.

Le 12 février, légère amélioration ; la respiration semble un peu moins pénible.

Le 13 février. M. Millard, appelé en consultation, reconnaît que la pneumonie est en voie de résolution ; quant à la tumeur de l'épigastre, il hésite entre un kyste hydatique, une hépatite aiguë, un abcès par congestion.

Le 14 février. Même état. Le malade est pris de quintes violentes quand on le fait asseoir pour l'ausculter. Dans la nuit, il a eu une hémorrhagie intestinale assez abondante.

Le 15 février. La pneumonie est en résolution ; mais l'abdomen a augmenté de volume ; l'état du malade s'aggrave. M. Verneuil fait appeler une seconde fois M. Millard, pour discuter l'opportunité d'une ponction exploratrice dans la tumeur hépatique. M. Millard, croyant sentir une fluctuation obscure dans la tumeur, se range à la proposition de M. Verneuil. On enfonce donc un trocart explorateur à une profondeur de 6 centimètres, la ponction ne donne issue qu'à quelques gouttes de sang.

Le malade a des selles sanguinolentes, on trouve dans ses urines la matière colorante de la bile.

Le 16 février. Nuit mauvaise et très-agitée. Toux pénible. Délire. Mort dans la journée.

Autopsie, quarante-deux heures après la mort. Le sujet a conservé sa coloration jaune-verdâtre. Les membres inférieurs et les bourses sont œdématiés et infiltrés de liquide. L'abdomen étant ouvert, on reconnaît sur la face convexe du foie la trace de la ponction qui avait pénétré dans le lobe gauche sans blesser l'intestin. Le foie ne présente pas d'abcès, mais une cirrhose hypertrophique.

Le péritoine renferme de la sérosité jaunâtre en assez grande quantité; les anses intestinales sont fortement vascularisées, mais mobiles et sans adhérences entre elles, on trouve du pus dans le petit bassin.

La rate est volumineuse. Les reins et les capsules surrénales n'offrent pas d'altération. La veine cave inférieure, distendue par le sang, offre un volume énorme ; elle est aplatie au niveau du bord convexe du foie, par suite de l'hypertrophie de cet organe.

Le poumon gauche offre de telles adhérences avec les parois, qu'on a de la peine à l'isoler ; une coupe du lobe supérieur montre de l'hépatisation rouge et un abcès au centre.

Le poumon droit est refoulé contre la colonne vertébrale par un épanchement assez abondant.

On constate une fracture des 5e et 6e côtes, située à la réunion du tiers postérieur, avec les deux tiers antérieurs. Dans le foyer de la fracture on trouve du pus, qui communique avec une vaste collection purulente sous-cutanée, et avec une nappe purulente diffuse, située sous la plèvre, en avant des côtes, et jusqu'en avant de la colonne vertébrale.

M. Verneuil. — Lorsqu'il y a environ un mois (29 janv.) j'ai appelé l'attention de la Société sur l'importance des maladies du foie dans les affections chirurgicales, je ne m'attendais pas à trouver si rapidement un exemple aussi frappant et aussi confirmatif que celui-ci des propositions que j'avais alléguées.

Les pièces que M. Michaud vient de déposer devant vous montrent clairement que la cirrhose dont était atteint notre malade remontait évidemment à une époque bien antérieure à sa fracture de côte.

Or, on sait combien sont bénignes en général ces sortes de fractures, pourquoi donc celle de notre malade s'est-elle compliquée d'accidents généraux si graves, pourquoi avons-nous trouvé à l'autopsie ces suppurations diffuses, cet abcès du poumon, cette pleurésie purulente que j'assimilerais presque à un *plegmon diffus sous-pleural*. Eh bien, l'altération du foie a joué un rôle important dans l'apparition de tous ces accidents, c'est elle qui a présidé à cette formation de pus si rapide et si abondante.

Avant la mort du malade j'avais bien songé à une altération aiguë du foie à cause du coup qu'il avait reçu. En outre cet individu avait la peau d'une couleur un peu verdâtre ou mieux bronzée; mais, d'après le dire du malade, il s'était toujours connu cette teinte bronzée de la peau. Or l'autopsie montra ensuite que la maladie du foie était d'ancienne date. J'ai déjà eu l'occasion de voir, l'an dernier, une fracture de côte survenue chez un alcoolique qui contracta une pneumonie, dont l'issue fut rapidement funeste. Evidemment, dans ce cas comme dans l'autre, l'intoxication alcoolique favorisait le développement des inflammations diffuses.

M. Laborde. — A propos de la teinte bronzée dont parlait M. Verneuil, je veux seulement rappeler que dans la cirrhose il n'existe pas d'ictère, car le foie à ce moment cesse de faire de la bile. Il est cependant certaines circonstances où l'on rencontre la teinte bronzée, qui n'est en réalité qu'un ictère hématique, c'est en général une altération du sang dont les produits transformés provoquent cette coloration.

Dans le cas actuel l'intoxication alcoolique peut être invoquée comme cause de l'altération du sang qui aura amené secondairement la pyohémie.

D'ailleurs cet ictère hématique n'est pas un ictère réel, et même la teinte bronzée de la peau peut exister sans que les urines soient altérées.

M. Gerin-Roze demande de quelle façon les urines ont été examinées.

Les fréquentes hémorrhagies qui peuvent survenir dans la cirrhose sont une preuve évidente de l'altération du sang dans cette maladie; d'ailleurs la cirrhose peut être atrophique ou hypertrophique.

Dans cette dernière sorte de cirrhose, il y a hypertrophie du tissu conjonctif avec prolifération du tissu graisseux, on la rencontre surtout chez les tuberculeux.

M. Michaud. — L'homme qui fait le sujet de mon observation n'avait pas de traces de tubercules et pourtant le

foie était hypertrophié et graisseux. Quant à l'examen des urines, il n'a été fait qu'avec l'acide nitrique et la liqueur cupro-potassique. Il est à remarquer que dans les derniers temps de la vie du malade les urines présentèrent une légère teinte ictérique.

M. Laborde. — L'examen des urines par l'acide nitrique est insuffisant dans les cas de ce genre parce qu'il ne donne pas de caractères assez tranchés. Il faut, comme le fait observer M. Gubler, commencer par enlever la couleur bleue avec de l'éther.

Mais, je le répète, dans ces cas d'ictère hématique, l'examen des urines ne fournit pas de réactions bien positives.

Obs. II. — Polype fibreux utérin, rupture spontanée d'un kyste suppuré de l'ovaire dans le péritoine, avant l'opération, par M. Nepveu, interne des hôpitaux.

Au numéro 7 de la salle Sainte-Jeanne, hôpital Lariboisière, service de M. Verneuil, entre le 18 février 1869, la femme Faury. Son médecin, qui l'accompagne, annonce un polype utérin de dimensions peu ordinaires.

Elle a toujours été bien réglée, s'est mariée il y a onze ans, n'a jamais eu d'enfants, ni de fausses couches ; depuis son mariage, elle avait quelques douleurs dans l'aine droite, enfin les rapprochements sexuels étaient devenus douloureux.

Depuis trois mois environ, ses règles étaient très-abondantes, duraient dix à douze jours, pour reparaître dix à douze jours après ; malgré ces pertes, sa santé ne paraissait pas très-altérée, ses fonctions digestives se faisaient bien, ses joues étaient même vivement colorées ; à ce sujet, M. Verneuil rappelle que Kœberlé attache à cette coloration vive des joues, dans les fibroïdes utérins, une assez grande importance diagnostique.

Quinze jours avant son entrée, elle eut ses premières douleurs, douleurs vives qu'elle compare à celles d'une femme en travail; au même moment, elle se sentit quelques frissons; la fièvre survint, accompagnée de vomissements.

Le 18 février, jour de son entrée, on trouve, au toucher vaginal, un plancher périnéal dur et résistant et à 4 centimètres de la vulve, une tumeur un peu plus grosse que le poing d'un

adulte, très-dure et légèrement bosselée. Cette tumeur remplit le vagin dans ses quatre cinquièmes supérieurs et si complétement que le doigt arrive à grand'peine jusqu'au col utérin. Les lèvres du col sont minces, membraneuses; il est difficile de les suivre dans toute leur étendue; il est complétement impossible de pénétrer dans le col.

Le diagnostic n'était donc pas douteux, c'était un polype fibreux considérable avec un pédicule volumineux. En face de ces conditions particulières, voyant d'une part que les pertes étaient peu abondantes, d'autre part que la tumeur était trop volumineuse pour permettre de jeter sans tiraillements préjudiciables une chaîne d'écraseur sur le pédicule (procédé que M. Verneuil préfère à tous les autres). M. Verneuil se prononça pour l'expectation; de la sorte la malade pouvait s'acclimater à l'hôpital, condition désirable pour toute espèce d'intervention chirurgicale et enfin le polype avait le temps de descendre un peu plus et de se pédiculiser davantage, sous l'influence des contractions incessantes de l'utérus: dans ce but et aussi pour diminuer la légère perte de sang, on lui prescrit du seigle ergoté.

Les jours suivants, elle se sent quelques légères douleurs; elle se plaint d'insomnie; apyrexie complète. — Prescription: Extrait thébaïque, 0,05,

Le 23. Elle est prise tout à coup vers le soir de douleurs excessives dans le bas-ventre, de frissons violents; la chaleur à la peau est vive; le pouls est à 115; vomissements bilieux. — Prescription: cataplasmes sur le ventre; pil. d'extrait thébaïque; boissons acidules.

Le 24. Les douleurs se généralisent, s'étendent à tout l'abdomen; la moindre pression est douloureuse; la péritonite n'est plus douteuse. — Embrocations mercurielles sur le ventre; grand bain; glace dans les boissons.

Le 25. Abattement considérable; rétention d'urine. A partir de ce moment, les accidents suivent une marche croissante, l'épuisement arrive bientôt à son comble. Le même traitement est continué; on y ajoute de l'extrait thébaïque 0,05; on la sonde deux à trois fois par jour; purgatif salin; le météorisme de l'abdomen prend des dimensions considérables; le visage se grippe; la malade se tord sur son lit au milieu d'atroces douleurs; enfin, la mort arrive le 1er mars.

L'autopsie est faite quarante-huit heures après la mort.

Les deux *poumons* présentent un peu de congestion hyposta-

tique en arrière ; le bord inférieur du poumon droit est en atélectasie, les réseaux lymphatiques sous-pleuraux sont engorgés.

Le *cœur* est petit, en contraction, renfermant peu de sang.

L'abdomen laisse échapper une grande quantité d'un liquide jaunâtre, purulent, environ 300-400 grammes. Le côlon transverse est maintenu en bas par des adhérences molles de l'épiploon avec l'intestin grêle. Les circonvolutions intestinales sont agglutinées entre elles, recouvertes de flocons pseudo-membraneux, friables, faciles à détruire avec le doigt.

La rate est saine et recouverte, comme le foie, de flocons fibrineux, le bord tranchant du foie offre un peu de périhépatite, la capsule est peu adhérente, le parenchyme très-friable.

Le petit bassin est rempli de pus, l'ovaire droit forme une masse assez dure qu'on retrouve par le toucher au milieu de kystes séreux ; la trompe est nettement dilatée et forme un kyste séreux assez volumineux ; autour de son pavillon se trouvent deux ou trois petits kystes.

A gauche, la trompe est encore très-nettement dessinée, remplie de pus et soudée à son extrémité externe à un vaste kyste de la grosseur du poing. Ce kyste, au moment de l'autopsie, était flasque, revenu sur lui-même, il laissait voir encore une assez grande quantité de pus, et sur le côté externe une perforation de la largeur d'une pièce de 50 centimes. Deux points ramollis menaçant de s'ouvrir, se trouvaient à l'insertion de la trompe et sur l'utérus.

L'utérus est volumineux, les parois sont épaisses de 2 centimètres environ. Le polype s'insère à la face antérieure et au bout droit dans toute l'étendue du col. Le pédicule est très-volumineux, a presque 4 centimètres de diamètre, sur une longueur de 6. Ce polype, de consistance ligneuse, criant sous le scapel, offre tous les caractères des hystéromes, l'examen microscopique y montre les fibres musculaires lisses et une assez grande quantité de tissu conjonctif.

La péritonite mortelle provenait-elle du simple toucher vaginal, comme quelques auteurs l'ont avancé dans certains cas consignés dans la science ? L'autopsie montra de la façon la plus nette une rupture d'un kyste ovarique suppuré ; rupture spontanée certainement, car la péritonite s'est produit brusquement cinq jours après qu'on eût pratiqué le toucher. C'est donc un remarquable exemple de coïnci-

dence, et si la sage temporisation du chirurgien n'eût prévenu le danger, ce cas serait venu grossir, dans les statistiques, le bilan des opérations malheureuses d'ablation de polypes utérins. Un autre intérêt s'y ajoute, l'intérêt professionnel. Supposez un jeune médecin en face d'un pareil cas, il peut avoir tout à redouter d'un public ignorant et aveugle, de sa conscience même s'il ne se sent appuyé par des faits du même genre, arrivés entre les mains des chirurgiens les plus prudents et les plus savants.

M. Verneuil. — Voici en effet un cas intéressant où la coïncidence d'une métropéritonite survenue par l'inflammation d'un kyste tubo-ovarien, aurait pu être imputée à l'opération, si je m'étais laissé aller et que j'eusse enlevé le polype de cette femme, ainsi que le médecin qui me l'avait adressée me pressait de le faire.

Il est important de publier des faits de ce genre, car il peuvent servir à expliquer ces morts rapides qu'on a vu survenir après telle ou telle opération, comme une cautérisation au fer rouge ou même au nitrate d'argent. Si l'autopsie ne vient pas démontrer qu'il existait une cause de mort irrémédiable, on accuse l'opération et quelquefois l'opérateur même. Dans le cas qui nous occupe la malade était vouée à une mort certaine et pourtant je l'eusse peut-être opérée si la migration du polype eût été plus avancée?

M. Després. — Je suis tout à fait de l'avis de M. Verneuil ; j'ai été comme tout le monde témoin de ces faits où une malade était prise d'accidents graves, mourait même à la suite d'exploration utérine et particulièrement du passage de la sonde. Ces manœuvres sont surtout graves au momen de l'époque menstruelle.

M. Verneuil. — J'ajouterai que cette femme, qui est morte avec de la pelvi-péritonite, n'avait jamais été enceinte, cependant nous avons trouvé les ovaires et les trompes renversés. Ce fait ne peut guère s'expliquer que par des péritonites partielles antérieures qui la prédisposaient ainsi aux accidents auxquels elle succomba.

Obs. III. — Tumeur hydatique avec abcès du foie, par M. Ducastel, interne des hôpitaux.

Le 23 décembre 1868, entrait dans le service de M. le docteur Bucquoy (hôpital Saint-Antoine, salle Saint-Lazare), le nommé Auguste D..., âgé de 27 ans.

Ce jeune homme, d'une bonne santé antérieure, mais avouant des antécédents alcooliques, déclarait être souffrant depuis le commencement du mois de décembre. Cinq jours avant son entrée, il avait été pris dans le côté droit d'une vive douleur, bientôt suivie de l'apparition d'un ictère de médiocre intensité. Le 1er janvier, la douleur de côté avait disparu, la coloration ictérique était devenue très-faible ; l'appétit du malade commençait à revenir, et le cours de la bile s'était rétabli dans les intestins. La matité hépatique s'étendait depuis la quatrième côte jusque près de l'ombilic ; la surface de cet organe était inégale et légèrement sensible : quelques veines dilatées se dessinaient sur la peau de la région hépatique ; il n'y avait point d'ascite. L'examen des poumons et du cœur ne présentait rien que de normal.

Le 3 janvier, le malade se plaignit d'une vive douleur du côté droit ; on trouvait en effet de ce côté en arrière : matité, souffle, toux et voix pleurétiques, absence de vibrations thoraciques. (Tous ces signes commençaient à deux travers de doigt au-dessous de l'épine de l'omoplate et s'étendaient jusqu'à la base du poumon.

En avant, bruit de skoda et respiration supplémentaire. Du côté gauche, on trouvait quelques râles humides à la base du poumon. Aux deux sommets, la respiration était pure. Cette pleurésie était résolue à la fin du mois de janvier.

Pendant ce temps, le malade s'était affaibli ; l'appétit était languissant, la diarrhée se montrait fréquemment, on voyait apparaître le soir de légers mouvements fébriles.

Du côté du foie, la matité ne descendait plus que fort peu au-dessous des côtes ; on pouvait à ce niveau sentir un rebord que l'on prit pour celui du foie. Toujours très-peu de veines marquées sur la peau ; le côté droit était douloureux ; le malade eut une épistaxis le 29.

Le 5 février, il fut pris de violents accès de toux et expectora une grande quantité de matière muco-purulente. Il y avait de gros râles humides vers la base du poumon droit ; le sommet

présentait une respiration normale. Du côté gauche, on trouvait quelques râles de même nature, mais bien moins abondants. Aux râles sous-crépitants du côté droit et toujours vers la base du poumon vint se joindre un souffle tubaire, qui disparut bientôt, ne laissant plus entendre que les râles sus-mentionnés. Ce souffle tubaire se montra plusieurs fois, toujours d'une façon passagère avant la fin de la maladie; du côté droit, on ne constata jamais que des râles sous-crépitants ayant leur maximum vers le milieu du poumon. L'expectoration persista avec les mêmes caractères et en grande abondance. Jamais on ne trouva de crochets dans les crachats. L'état du foie restait toujours le même; le malade s'affaiblissait graduellement; l'appétit était complétement perdu ; il y avait des mouvements fébriles le soir et de la tendance à la diarrhée.

Le 7 mars, le malade mourut épuisé.

L'*autopsie* faite quarante heures après le décès laisse voir les désordres suivants: Le foie est augmenté de volume; son diamètre transversal est de 30 centimètres, sa face supérieure adhère à la base du poumon droit et descend assez bas dans l'abdomen ; mais sa partie inférieure est recouverte par des anses intestinales, ce qui explique le manque de matité constaté dans les derniers temps de la vie. Sur cette face on voit saillir une tumeur hydatique de 7 centimètres de largeur sur 4 centimètres de hauteur, plus rapprochée du bord gauche que du bord droit du foie. Ce sont les bords mousses du foie à ce niveau que l'on avait pris pour son bord inférieur. Cette tumeur ne présente rien de particulier. Elle ne participe pas à l'inflammation, que l'on rencontre dans d'autres parties de l'organe.

En pratiquant sur la face postérieure du foie une coupe que l'on prolonge sur le poumon, on rencontre dans l'épaisseur du foie des cavités arrondies, la plupart du volume d'une noisette ; une d'elles atteint celui d'un œuf de pigeon. Ces cavités ont une paroi riche en cellules plasmatiques et renferment un liquide purulent, crèmeux, présentant du pigment biliaire en grande quantité et de vrais globules purulents. Nulle trace d'échinocoques. Ces cavités occupent la partie supérieure du foie et principalement le lobe droit ; quelques-unes communiquent avec les bronches. Sur certains points, on voit des accumulations de matière biliaire. Les canaux biliaires sont dilatés.

Près du point de départ du canal hépatique, s'ouvre sur sa branche droite d'origine une poche à grand axe transversal, à parois fibreuses et résistantes. Cette poche a le volume d'un

œuf de pigeon et s'étend au-dessus de l'origine gauche du canal hépatique. Elle ne renferme que des éléments biliaires.

Les canaux hépatiques, cystique, cholédoque, la vésicule biliaire, ne présentent rien de particulier. Le foie est légèrement cirrhotique.

Du côté du poumon droit, on constate une dilatation générale des canaux bronchiques, qui sont remplis de matière purulente. Il y a aussi quelques points de pneumonie lobulaire. Quelques-uns des canaux bronchiques ont pu être suivis jusque dans les abcès du foie avec lesquels ils communiquent directement. Il n'y a point d'excavation pulmonaire. Du côté gauche, un point limité de pneumonie lobulaire. Point de tubercules dans l'un ni dans l'autre poumon. Le poids du foie pris avec celui du poumon droit était de 2 kilos 700 grammes. Les autres organes ne présentaient rien de remarquable.

Obs. IV. — Abcès de la protubérance, consécutif à une carie du rocher, par M. Berger, interne des hôpitaux.

M.... (Caroline), âgée de 20 ans, domestique, originaire d'Alsace et depuis peu de temps à Paris. Un mois avant son entrée est atteinte de vives douleurs, avec surdité de l'oreille droite, puis un écoulement purulent se fait par le conduit auditif externe; quinze jours après, l'écoulement diminue, la malade en même temps ressent les premiers symptômes d'une hémiplégie faciale avec anesthésie du côté correspondant ; surviennent ensuite des maux de tête violents.

Elle entre salle Sainte-Monique, n° 26, à l'Hôtel-Dieu, service de M. le Dr Frémy, le 24 février 1869. Etat le 24 février au soir : La malade est venue à pied à l'hôpital, blonde, légèrement strumeuse, joues colorées. *Troubles de la motilité.* Hémiplégie faciale droite complète, œil ouvert; tout le côté est inerte, l'aile du nez entraînée dans l'inspiration ; la langue est fortement déviée *à droite.* Il n'existe pas de déviation de la luette, qui est peu développée; dans la mastication les aliments s'accumulent entre la joue droite et l'arcade alvéolaire. La *sensibilité* est totalement abolie du côté de la face paralysé , quelques points du menton néanmoins recevant leurs nerfs du plexus cervical sont sensibles ; la cornée, la conjonctive, l'intérieur de la bouche, le voile du palais, l'isthme du gosier, l'épiglotte, la langue, le cuir

chevelu de ce côté sont insensibles, l'oreille est un peu sensible. *Organes des sens: vue*, pupilles dilatées; l'ophthalmoscope ne montre rien de particulier, œil très-sensible à la lumière, pas de strabisme, vue un peu nuageuse depuis deux ou trois jours; *ouïe* abolie à droite; *odorat* intact, *goût* entièrement aboli dans toute la moitié droite de la langue, tant à la pointe qu'à la base et sur le bord. *Phénomènes cérébraux:* céphalalgie intense depuis deux jours, irritabilité nerveuse considérable, malaise vague, crispations. Les autres appareils fonctionnent bien. Pouls à 80.

Dans la nuit, vers une heure: convulsions limitées au côté droit. Vomissement; le lendemain (25) au matin la malade est dans le coma, face très-colorée, respiration stertoreuse : la contracture a succédé à la paralysie à droite au visage ; il y a un fort strabisme divergent de l'œil droit: vomissements, convulsions se renouvelant de temps en temps, diminution générale de la motilité et de la sensibilité. Paralysie du membre supérieur gauche. Pouls. 180—Resp. 50—Temp. 39 — Le soir. Pouls 180 — Resp. 54. Temp. 40, 2. Le lendemain Pouls à 178. Resp. 45. Temp. 40, 4. La malade meurt le 26 dans la journée en présentant le même état.

Autopsie le 27 à 10 heures du matin. Injection et quelques adhérences de l'arachnoïde cérébrale ; le pédoncule cérébral droit laisse écouler plusieurs centimètres cubes de pus vert. Adhérences du cervelet à la dure mère au niveau du rocher.

On enlève le cerveau et le cervelet en deux temps, après avoir scié le crâne, puis on sépare le temporal, on trouve :

1° Que tout le côté droit de la protubérance, le pédoncule cérébral droit sont remplis par une masse de pus présentant la composition microscopique du pus ordinaire. Le foyer s'étend du bulbe à la couche optique droite et nulle part ne communique avec l'intérieur.

2° Le foyer est entouré d'une couche scléreuse ancienne, chronique, enflammée. M. *Liouville* y a trouvé des corps granuleux en abondance, une masse de noyaux, des vaisseaux à parois épaissies et présentant également une multiplication très-notable de leurs noyaux.

3° Le côté gauche de la protubérance est le siége d'une injection vasculaire, d'un piqueté accompagné de ramollissement très-prononcé.

4° Une coupe du rocher suivant l'aqueduc de Fallope (2e et 3e portion) démontre que celui-ci communique, par son bord inférieur ulcéré, avec un vaste foyer de carie occupant l'oreille

moyenne et une partie de l'oreille interne; c'est un peu au-dessous du ganglion géniculé que le canal est ouvert. La membrane du tympan est déchirée, épaissie, rouge et injectée.

Obs. V. — Ramollissement superficiel ancien, consécutif à une embolie de l'artère sylvienne droite. — Hémorrhagies récentes avec anévrysmes miliaires, par M. Berger, interne des hôpitaux.

Claude Louis G..., âgé de 54 ans, entre le 7 mars dans la journée dans le service de M. Frémy à l'Hôtel-Dieu, salle que de l'Ange-Gardien, n° 4. Le seul renseignement qu'il donne, c'est que depuis deux mois et demi il est atteint d'hémiplégie gauche avec incontinence d'urine et de fèces. Cet accident a, dit-il, débuté subitement par une attaque ; son état actuel, fort grave, paraît devoir être attribué à une lésion beaucoup plus récente. Subdélirium, rêvasseries, respiration stertoreuse, tête renversée en arrière et un peu à droite ; léger strabisme convergent de l'œil droit. Soubresauts dans le côté droit ; le côté gauche est inerte et insensible ; on n'y détermine même aucun mouvement réflexe. Contracture des masséters et temporaux, sensibilité générale fort diminuée. Pouls à 95 — Resp. à 40 — Temp. à 38°,4 du côté droit (aisselle); 38°,2 du côté gauche paralysé. Mort le 8 mars à midi après une aggravation constante de ces symptômes.

Autopsie le 10 à neuf heures. — Adhérences de l'arachnoïde en avant et à droite surtout. Injection vive des méninges. Etat sclérieux très-prononcé des artères de la base, surtout des carotides et sylviennes principalement à droite; dilatation des cérébrales antérieures. Ramollissement cortical considérable du lobe frontal et sphénoïdal du côté droit : la substance grise s'écoule par places avec les méninges. Au-dessous de l'arachnoïde, suffusion sanguine et piqueté 1° au niveau de la 1re et 2e circonvolution frontale droite ; 2° au niveau de l'extrémité externe de la scissure de Sylvius; 3° à la partie moyenne du lobe occipital, près de l'extrémité externe de la corne correspondante du ventricule. La coupe démontre que chacun de ces épanchements communique avec un foyer de la grosseur d'une aveline environ, situé dans la substance blanche au-dessous des endroits précités; là, la pulpe cérébrale est réduite en bouillie, infiltrée de caillots ; tout autour est un piqueté intense produit par une infiltration de sang dans la

gaine lymphatique des vaisseaux. J'ai vainement cherché des *anévrysmes miliaires* aux environs des foyers hémorrhagiques. M. *H. Liouville* a été plus heureux, et en a trouvé *plusieurs* qu'il m'a montrés ; un d'eux était ouvert. La couche optique correspondante renfermait quelques points d'hémorrhagie très-superficiels et remontant comme les précédents à trois ou quatre jours au plus. L'artère sylvienne droite un peu avant sa trifurcation, était à peu près complétement oblitérée par un caillot ancien blanchâtre; la coupe faite par M. Liouville à 2 millimètres au-dessus a démontré :

1° Une altération athéromateuse en croissant de l'artère; 2° l'existence d'un caillot, organisé, ancien, bouchant les 2/3 de sa lumière ; 3° une petite portion de celle-ci était encore perméable pendant la vie et était occupée après la mort par un caillot récent. Rien d'apparent dans le bulbe. La moelle présentait à son cordon latéral gauche, une teinte grise peu caractérisée; le canal de l'épendyme était très-développé ; l'examen histologique de la moelle n'avait encore pu être fait d'une façon suffisante.

Obs. VI. — Dilatation kystique du rein et de l'uretère, contenant un liquide muqueux riche en globules sanguins. — Papillôme de la vessie, par M. Reverdin, interne des hôpitaux.

Le nommé Jean G...., âgé de 68 ans, meunier, est entré le 6 août 1868, à l'hôpital Necker ; il pisse du sang depuis la fin du mois de juillet. On n'obtient aucun autre renseignement sur les antécédents du malade.

Actuellement on constate que la vessie est vide, le canal libre ; par le toucher rectal, on trouve la prostate volumineuse, surtout à droite, dure, bosselée, douloureuse. La matité rénale est plus étendue à droite qu'à gauche. Par le palper on sent à droite, au niveau du rein, une masse volumineuse, grosse comme les deux poings. Les urines renferment une grande quantité de sang intimement mélangé à l'urine. Le malade est très-anémié. On lui fait prendre des capsules de térébenthine ; on applique des cataplasmes à la glace.

L'hématurie s'arrête le 12 mars ; elle se renouvelle bientôt ; la tumeur augmente assez rapidement de volume, et la cachexie du malade se prononce de plus en plus.

Il n'a eu, à aucun moment de rétention d'urine, ni d'inconti-

nence. Au commencement de février le malade est pris, à plusieurs reprises, de vomissements. La tumeur est à ce moment assez douloureuse. Le malade meurt le 26 février à onze heures du soir.

Autopsie le 28 février à dix heures du matin.—Les poumons sains. Toutes les artères sont athéromateuses ; le cœur présente à la pointe du ventricule gauche une cavité à parois minces, remplie de caillots en partie réduits en bouillie blanche. C'est un anévrysme du cœur ; la paroi de la pointe du cœur est très-amincie.

L'artère radiale droite présente aussi un anévrysme du volume d'une noisette.

La cavité péritonéale ne renferme pas de liquide, et les intestins sont sains; le cul-de-sac recto-vésical présente quelques fausses membranes jaunes, épaissies, infiltrées de pigment noir.

Toute la partie latérale droite de l'abdomen est remplie par une énorme tumeur qui s'étend du foie à la vessie; cette tumeur est recouverte par le péritoine qui laisse apercevoir la coloration noirâtre du contenu de la tumeur.

Le duodénum, le cœcum, le côlon ascendant et le foie adhèrent à la tumeur ; on ne les en sépare qu'en les déchirant un peu et en y laissant adhérer quelques fibres musculaires des intestins et la capsule du foie. Le foie est sain du reste.

En arrière, la tumeur adhère au diaphragme et aux muscles de la paroi abdominale postérieure; en ce dernier point elle s'est rompue au milieu des muscles qui sont infiltrés dans une petite étendue par le liquide brunâtre que nous verrons être contenu dans la tumeur.

Ceci examiné, nous enlevons toute la masse avec la vessie et le rein gauche. Ce dernier est gros, présente un grand nombre d'ilôts jaunâtres ; un grand nombre de tubes de la substance corticale sont infiltrés de granulations graisseuses. L'*uretère* est sain. La *vessie* est petite; elle renferme un peu de muco-pus crémeux. Le trigone vésical est occupé par une masse villeuse, rosée, dont les filaments délicats flottent quand on verse de l'eau dans la vessie. Au microscope, on y trouve des capillaires ramifiées, qui étaient probablement recouverts d'épithélium; dans le liquide, en effet, flottent quelques cellules cylindriques.

La tumeur est formée de deux portions: la première et la plus volumineuse est formée par le rein ; elle en a grossièrement la forme, mais il est considérablement augmenté de vo-

lume; sa surface présente de grosses bosselures: une autre tumeur lui fait suite et plonge dans le bassin; elle est formée par l'uretère, qui a acquis le calibre de l'intestin grêle; il est bouclé et infléchi sur lui-même à sa partie moyenne, en S; les deux portions voisines de l'S sont adhérentes intérieurement. En ouvrant cet uretère, on en voit s'écouler une grande quantité de liquide épais, couleur chocolat; on arrive en haut au bassinet du rein, énormément distendu par le même liquide et converti en kystes, communiquant tous entre eux. En ouvrant la tumeur par sa face externe, on reconnaît que tout le rein a subi la même altération que le bassinet et les calices; on ne retrouve pas la substance rénale; tout l'organe est converti en poches communiquant entre elles et avec l'uretère et le bassinet. Les parois de la tumeur et les cloisons qui la divisent sont formées par un tissu dur, blanc, fibreux. On y trouve, au microscope, des cellules plasmatiques aplaties et anastomosées dans une substance intercellulaire, transparente. Quelques-unes de ces cellules sont infiltrées de pigment. La paroi de la tumeur est perforée en arrière, au niveau du muscle carré des lombes. A la face interne de cette poche on rencontre, dans quelques points, une couche de caillots bruns feuilletés.

Quant à l'uretère, sa paroi est épaissie et sa muqueuse présente des brides nombreuses et un piqueté gris, on y trouve en outre en deux points de petites productions villeuses semblables à celles de la vessie; son canal très-élargi se rétrécit brusquement au niveau de l'S mentionnée plus haut; le canal en effet décrit en ce point la même courbure, et il faut quelques recherches pour arriver à y passer un stylet. Plus loin l'uretère continue à être augmenté de calibre; la partie inférieure est remplie d'une bouillie jaunâtre, mais le stylet arrive néanmoins dans la vessie et vient sortir au milieu de la masse fongueuse du trigone. Le liquide contenu dans la tumeur présente à l'examen microscopique des globules sanguins; les uns intacts, les autres crénelés; il présente en outre les réactions de la mucine.

Quelques caillots sanguins nagent dans le liquide.

(La pièce est déposée au musée d'anatomie pathologique de l'hôpital Necker).

Obs. VII. — Atrophie cérébrale datant de l'enfance. — Epilepsie. — Etat de mal épileptique. — Température durant les accès épileptiques. — Mort, par M. Bourneville, interne des hôpitaux.

Rosalie F..., 32 ans, admise à la Salpêtrière le 3 avril 1858, est entrée le 12 décembre 1868 au n° 4 de la salle Saint-Luc (service de M. Charcot). Cette malade, hémiplégique du côté droit, est sujette à des attaques épileptiques, assez rares d'ailleurs pour que l'on puisse la garder dans les dortoirs consacrés aux infirmes et aux vieillards. Sa taille est exiguë (1 mètre 40); sa tête petite, le front bas, les lèvres saillantes. Le système pileux est peu développé ; le crâne est déjà en partie dénudé. L'intelligence est faible. La parole est libre, et ce n'est que quand F.... est émue que l'on observe une certaine hésitation ; point de paralysie faciale.

Les membres du côté droit sont moins volumineux que ceux du côté gauche. Voici quelques mesures qui donnent une idée exacte de cette différence :

Circonférence	du bras droit...	28 cent.	—	du gauche...	29 c.	5
—	de l'avant-bras..	21 c.	5 —	—	22	
—	du poignet.....	12 c.	5 —	—	13	5
—	du métacarpe...	13 c.	—	—	17	
—	de la cuisse....	32 c.	5 —	—	34	5
—	du mollet....	24 c.	—	—	27	5

Le membre inférieur droit est plus court de deux centimètres que le gauche. — La malade, en marchant, traîne la jambe droite. Elle se sert de ses deux bras, mais préférablement du gauche. — Depuis qu'elle est à l'hospice, elle n'est venue qu'une seule fois à l'infirmerie pour accoucher (22 ans). La grossesse, la parturition ne paraissent avoir présenté rien de particulier. — Le sein droit a toujours été moins gros que l'autre.

Le 12 décembre 1868, F... ayant eu plusieurs accès dans la matinée est envoyée à l'infirmerie.

A peine était-elle arrivée, qu'elle eut une attaque complète pendant laquelle la température rectale s'est élevée à 38° 3. La crise épileptique a offert les caractères suivants : la malade étant assise sur son lit, on a noté, en premier lieu, des convulsions des muscles de la moitié droite de la face, une inclinaison de la tête vers l'épaule droite, due à la torsion du cou, une

déviation de la face et des yeux dans le même sens, une traction de la commissure labiale droite ; les paupières, à droite, d'abord closes, se sont bientôt écartées. Ces phénomènes, qui ont duré environ vingt secondes, ne s'accompagnaient pas de perte de connaissance, car F..., cherchait à ramener sur elle les couvertures qui avaient été rejetées vers le pied du lit. A ce moment, elle se renverse en arrière ; la torsion du cou, la déviation de la face augmentent; le bras droit s'élève, l'avant-bras se fléchit sur le bras, tout le membre supérieur droit devient roide ; presque en même temps le bras gauche se roidit et on voit apparaître des secousses cloniques rapides et assez fortes à droite, rares et moins marquées à gauche. Les membres inférieurs, après une courte période de tonicité, sont également pris de convulsions cloniques, égales des deux côtés, et d'ailleurs légères.

Au bout d'un temps assez court, une à deux minutes depuis le début de l'attaque, la pâleur de la face est remplacée par de la rougeur, la respiration est stertoreuse, fréquente, à 36-40. Les lèvres laissent couler une écume non sanguinolente. Peu après, F... s'assied, regarde les assistants d'un air hébété et répond d'une manière inconsciente aux questions qu'on lui pose.

Quelques minutes à peine se sont écoulées qu'il survient une quatrième attaque pendant laquelle la température, un instant stationnaire, s'est élevée à 38°2. Durant cette attaque, les pupilles étaient dilatées au même degré. Les convulsions toniques des membres inférieurs ont été très-marquées, et la jambe gauche, — non paralysée, — s'est fléchie énergiquement sur la cuisse.

13 *décembre*. Les attaques ont continué, durant la nuit, à peu près sans intervalle. Malheureusement elles n'ont pas été notées. Traitement: Bromure de potassium 6 grammes, à prendre dans les vingt-quatre heures.

Soir. Pouls, 100 ; respiration, 40 ; température rectale, 40° *pendant un accès*. Durant quelques secondes, le thermomètre est resté à 39° 4, puis a monté à 40°, sitôt que les convulsions ont cessé. Dans un accès qui suit presque immédiatement, outre les phénomènes déjà indiqués, on remarque quelques convulsions du muscle orbiculaire gauche, survenant après l'apparition des convulsions de la moitié droite de la face. Enfin, on remarque que la roideur du bras gauche se montre seulement quelques secondes après son apparition à droite. Pas de selles involon-

tairer ; rarement de l'écume, pas de coma véritable. — A 8 heures du soir entre deux accès, T. R, 39° 6.

14 *Décembre*. Les accès continuent pour ainsi dire sans relâche. Ils présentent les mêmes particularités. Les convulsions semblables à de petites secousses tétaniques, prédominent à droite ; T. R. 40° 3. Au bout d'une minute au plus, la tête revient à sa position naturelle; c'est-à-dire qu'elle est un peu infléchie vers l'épaule gauche. Après la crise, pouls 84 ; T. R. 40°3. — Bromure de potassium 8 gr,etc. Les *règles* commencent à couler.

Soir. P. 88. R. 32. De 3 à 4 heures, six accès. La température, prise durant une crise, est restée à 40° pendant quelque temps, puis est montée à 40° 3 sitôt la cessation des convulsions. — Légère injection de la face, pupilles égales, dilatées, non contractiles,narines pulvérulentes, mucosités desséchées sur les gencives ; langue sèche, soif vive ; déglutition facile ; ni vomissements ni selles, — Les règles ne coulent pas. — Battements du cœur réguliers. —Rougeur diffuse sur la fesse droite.

15 *Décembre*. Depuis hier soir 7 heures, jusqu'à ce matin 7 heures, F... a eu 133 accès. On est témoin d'un accès dans lequel, contrairement à ce qu'on a vu jusqu'ici, la face est tournée vers la gauche. La dilatation des pupilles s'exagère pendant les attaques. Le thermomètre était placé depuis quelques secondes, quand éclate une crise : la colonne mercurielle monte rapidement à 39° 5 ; les convulsions cessent, et la colonne s'élève lentement à 40° 7. Une nouvelle crise étant survenue alors, le thermomètre n'a pas bougé. — Bromure de potassium 10 gr., etc.

Soir. Dans l'intervalle, du reste très court, des accès, la malade comprend ce qu'on lui demande et répond par signes ; elle indique qu'elle a mal à la tête en portant la main gauche au front. T. R. 49° 9. — Depuis ce matin 7 heures, jusqu'à ce soir 7 heures, 139 accès. Ecoulement menstruel nul. Constipation opiniâtre. Huile de croton, une goutte, huile de ricin 20 grammes.

16 *Décembre*. Depuis hier soir jusqu'à ce matin 7 heures, 116 accès ; en dehors des accès, pas de contracture. Les doigts de droite ont une tendance à se recoqueviller sur la paume de la main. D'une façon générale la sensibilité paraît normale à droite. Par le chatouillement de la plante des pieds, mouve-

ments réflexes, rapides et assez marqués à gauche, lents et moins prononcés à droite.

Lorsqu'on touche les cils, il y a des mouvements de clignotement des deux côtés. Pupilles très-dilatées. Paupières ouvertes. Face altérée, déviée à gauche. Dents serrées. — Le corps est couvert d'une sueur visqueuse. Les membres supérieurs sont flasques. Teinte violacée de la main et du bras droit tranchant avec la pâleur de la main gauche. Même différence entre les deux pieds ; pour le reste des membres, la teinte violacée est la même. — La tache érythémateuse de la fesse droite est plus foncée qu'hier, et au centre, on voit une plaque bleuâtre de 4 cent. de diamètre. Erythème de la fesse gauche. En dehors de ses attaques, la malade repose sur le côté gauche.

Dans une crise, on observe à droite, comme précédemment, une occlusion rhythmique des paupières, des convulsions des muscles de la joue, de la commissure labiale, tandis que le côté gauche demeure maintenant à peu près immobile.

P. 123, régulier ; R. stertoreuse, à 48 ; — T. R. 41°,7, en dehors de l'accès.

Soir. Depuis ce matin jusqu'à 5 h. 1/2 84 accès; suspension d'une heure ou deux. Peau moite, brûlante, face inondée de sueur. Râle larynyo-trachéal. P. 128 ; R. 52 ; T. R. 41° 7. — *Morte*, sans avoir eu de nouvelle crise, à onze heures du soir T. R. 42°1. *Rigidité cadavérique*. Nous avons suivi dans ce cas sur les conseils de M. Charcot, la marche de la rigidité cadavérique. Elle a offert des particularités suivantes : 17 *Décembre*, 2 heures du soir : cou un peu roide, rigidité de l'épaule droite, — très forte au coude, — roideur du poignet, rigidité des doigts, qui sont énergiquement fléchis. — A gauche, rigidité très prononcée de l'épaule, du coude, des doigts, — médiocre du poignet. — Rigidité médiocre des trois jointures du membre inférieur droit, assez forte à gauche.

5 *heures*.—Roideur simple à l'épaule droite ; flaccidité du poignet ; — à gauche, rigidité moindre à l'épaule ; — les autres jointures des deux côtés, *ut supra*. Cou flasque. — Simple roideur de la hanche et du genou droits, rigidité du pied ; — à gauche, la hanche et le genou sont plus roides qu'à droite ; le pied est très rigide.

18 *décembre*, dix heures. Cou flasque ; légère roideur de l'épaule et du coude à droite ; poignet flasque ; doigts médiocrement rigides. A gauche, roideur de l'épaule ; coude, poignets et

doigts, rigides. Le membre inférieur gauche est un peu plus roide que le droit.

Autopsie *le 18 décembre. — Péricrâne, os*, rien de particulier. L'ablation de la calotte crânienne fait couler une assez grande quantité de sérosité. La *pie-mère* est légèrement injectée. Les *artères* sylviennes, ainsi que les autres artères de la base, sont souples, nullement athéromateuses. Les hémisphères cérébraux étant en place, paraissent à peu près aussi volumineux. — L'*hémisphère droit*, dépouillé sans peine de ses enveloppes, pèse 480 grammes; les circonvolutions, les deux substances, le ventricule latéral, n'offrent aucune altération.

Hémisphère cérébral gauche. La pie-mère se détache facilement, si ce n'est au niveau de la face convexe des lobes sphénoïdal et occipital, où cette enveloppe, infiltrée de sérosité, adhère par points isolés à la substance grise. Lorsque la pie-mère est enlevée en totalité, on observe une *atrophie* considérable des circonvolutions des lobes occipital et sphénoïdal, atrophie qui se traduit par une différence (en moins) de 100 grammes, comparativement au poids de l'hémisphère droit. Dans les parties correspondantes, la couche comprise entre la périphérie et le ventricule latéral, ne mesure même pas 1 centimètre d'épaisseur.

Les *circonvolutions* de la face convexe, depuis l'extrémité antérieure de l'hémisphère jusqu'à la grande circonvolution pariétale postérieure, sont normales, et ont les mêmes dimensions que les circonvolutions similiaires du côté opposé. La circonvolution d'enceinte de la scissure de Sylvius est intacte. La moitié postérieure des circonvolutions qui suivent la grande circonvolution pariétale postérieure, c'est-à-dire la petite circonvolution pariétale postérieure, et la circonvolution dite occipitale, va en s'atrophiant progressivement d'avant en arrière.

A partir de là jusqu'à l'extrémité postérieure de l'hémisphère, et du bord inférieur au bord supérieur, *toutes les circonvolutions sont remarquablement atrophiées.* Etudiées au point de vue de leur aspect, elles peuvent être divisées en deux variétés. Les unes sont ratatinées, indurées, pour ainsi dire réduites à rien. Les autres, moins grêles, présentent une particularité curieuse: Quand on incise avec précaution leur couche superficielle, on voit sortir de la sérosité contenue dans une cavité kystique, comprise entre ces circonvolutions atrophiées et la paroi épaissie du ventricule latéral. Ces lésions ne rappellent en rien l'aspect des plaques jaunes, résultant des ramollissements anciens.

Si, maintenant, on examine la face interne de l'hémisphère, on y découvre plusieurs lésions importantes. Le *ventricule latéral* est un peu dilaté. La *queue du corps strié*, la *couche optique*, dans une largeur de 3 millimètres environ, profondément altérées, sont remplacées par une *cicatrice froncée*, grisâtre, se continuant avec une autre cicatrice semblable qui occupe la corne occipitale du ventricule et presque toute la corne sphénoïdale. Quelques vaisseaux irréguliers, plus volumineux que de coutume, sillonnent ces cicatrices.

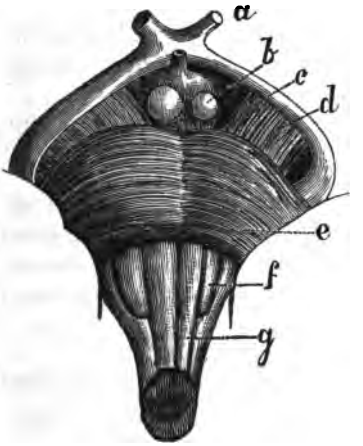

Fig. 1.

Au *microscope*, M. Charcot a trouvé dans la substance grise des circonvolutions, des myélocites très-gros, nombreux, mêlés à des fibrilles, des cellules nerveuses et des tubes nerveux ; il n'y a pas de corps granuleux. Les parties profondes sont constituées par un véritable tissu conjonctif.

Outre les lésions précédentes, on note encore les suivantes (fig. 1) : L'atrophie du *nerf* et de la *bandelette optique gauche* (*a*, *c*) du *tubercule mamillaire gauche* (*b*), qui est notablement plus petit que le droit ; du *pédoncule cérébral gauche*, qui est grisâtre, plus plat, moins large que le droit (*d*), de la *moitié gauche* (*e*), de la *protubérance* qui, comparée à l'autre, est affaissée et déprimée. — Enfin, l'*olive* (*f*), la *pyramide antérieure* (*g*) *gauches*, sont moins saillantes et moins larges que les parties analogues droites ; elles ont, du reste, leur couleur naturelle.

Moelle. La pie-mère, d'une façon générale, est injectée ; toutefois cette injection ne semble guère dépasser celle que l'on rencontre souvent dans des circonstances différentes. L'arachnoïde renferme un peu de liquide. Plusieurs coupes pratiquées sur la moelle n'ont fait voir aucune lésion récente. Il n'y a pas, du moins à l'œil nu, de dégénération secondaire du cordon latéral droit.

Larynx, rien. — *Bronches*, injectées. — *Poumons*, sains ; pas même de congestion hypostatique — *Cœur*, 228 grammes (sans le péricarde); quelques plaques laiteuses à la périphérie. Sang noir, en partie coagulé dans le ventricule droit ; petits caillots noirs dans l'oreillette droite. Tissu cardiaque assez résistant, décoloré. Pas d'altération valvulaire.

L'*aorte*, non athéromateuse, n'a qu'un centimètre de diamètre dans sa portion thoracique; l'abdominale est encore plus petite; point de différence entre les iliaques,

Œsophage, *estomac*, *intestins*, *pancréas*, sains. — *Rate* hypertrophiée (200 gr). — *Foie* (950 gr.), brun-grisâtre, congestionné ; son extrémité gauche est unie à la rate par des adhérences. — Les *reins* pèsent chacun 95 grammes, ils sont hypérémiés. — *Vessie*, etc., rien.

Réflexions : — I. Relativement au début, nous ne connaissons que les détails communiqués par la malade aux personnes qu'elle fréquentait à l'hospice, car elle ne recevait aucune visite du dehors. Ces renseignements nous feraient penser que l'affection primitive remontait à l'enfance.

II. La face n'offrait aucune trace de paralysie, ni d'atrophie; il n'en était pas de même des membres. Bien que F....., pût se servir de la main droite, le membre correspondant était atrophié et moins habile que le gauche; d'un autre côté, elle marchait facilement, en traînant toutefois un peu la jambe. Ces phénomènes s'expliquent sans difficulté par l'atrophie qui portait en même temps sur le volume et la longueur des membres. Les chiffres que nous avons donnés, ne laissent aucun doute à cet égard. Ajoutons encore que le sein droit était plus petit que le gauche.

III. L'*intelligence* de la malade était médiocre; par ses

allures, son langage, son caractère, F... était restée enfant. La tête était petite, sans aucune différence entre les deux côtés. — Les sens étaient normaux.

IV. F... était sujette à des *accès d'épilepsie* depuis un temps assez long, mais que nous ne pouvons préciser. Ce que nous savons c'est que, jusque dans les derniers jours de sa vie, les accès étaient isolés, et revenaient à des intervalles plus ou moins rapprochés. L'état de mal qui a déterminé la mort doit nous arrêter un instant.

a. Les *crises épileptiques* ne sont pas rares dans les cas d'agénésie. M. Cotard en cite dix, la plupart recueillis à la Salpêtrière, dans le service de M. Charcot. Par leurs caractères généraux, ces crises diffèrent à peine de celles qui affectent les épileptiques ordinaires. Nous ferons remarquer seulement que chez notre malade, les convulsions commençaient et prédominaient à droite, c'est-à-dire du côté paralysé. C'est là, d'ailleurs, un phénomène habituel en pareille circonstance, ainsi que nous avons pu le vérifier à la Salpêtrière, lorsque nous étions interne dans le service de M. Delasiauve.

b. La *température*, notée régulièrement, nous offre à étudier : 1° la courbe générale ; 2° l'élévation de la chaleur centrale au moment des accès.

En ce qui concerne la première, nous appellerons l'attention sur sa marche ascensionnelle, qui a été très-rapide, puisqu'en quatre jours la température a monté de 38°3 à 42°1. Ce phénomène ne peut être rattaché qu'à l'état de mal épileptique, car il n'y avait aucune lésion récente du côté des centres nerveux, ni aucune complication vers les autres organes, capable de l'expliquer. Cet accroissement brusque de la température n'est pas spécial à l'état de mal épileptique, on l'observe aussi dans l'hémorrhagie cérébrale; mais dans cette maladie, l'ascension thermométrique est précédée d'un abaissement qui va quelquefois jusqu'à deux degrés au-dessous de la température normale, tandis que dans la première maladie, la courbe part de la température naturelle.

Quant à l'élévation de la température durant les accès, elle est indubitable. En effet, le 13 décembre, alors que la température était à 40° pendant une crise, elle était seulement de 39°6 dans les instants de calme. Même chose le 14 décembre : en dehors des crises, la température est à 40° et pendant une attaque à 40°3. Notons enfin que la température atteignait son maximum sitôt que les convulsions cessaient.

Cette élévation de la température sous l'influence des convulsions épileptiques nous semble être la règle. Plusieurs fois, l'an dernier, sur les conseils de M. Charcot, nous l'avons constatée chez des malades de la Salpêtrière. Cette année encore nous avons obtenu les mêmes résultats : chez un malade, Th..., la température normale était de 37°6, et durant l'attaque épileptique de 38°6 ; chez le second, la température normale était de 37°3, et à la fin des accès elle était de 38°2.

c. Malgré l'administration du *bromure de potassium* à des doses assez élevées, malgré l'application des révulsifs, les accès n'ont pas été enrayés. Cet insuccès viendrait à l'appui de l'opinion qui accuse cet agent thérapeutique d'impuissance dans l'épilepsie symptomatique.

d. Les *accès* ont été extrêmement nombreux puisque, en quarante-six heures, la malade en a eu 472. — Ils ont cessé quelques heures avant la mort, ce qui arrive d'ordinaire en pareil cas, c'est-à-dire après un état de mal.

V. L'*anatomie pathologique* n'est pas moins intéressante. L'hypertrophie des os de la moitié du crâne correspondant à la lésion, si commune quand l'agénésie cérébrale remonte à l'enfance, n'existait pas chez F.... La lésion — ramollissement — avait détruit ou considérablement frappé toutes les circonvolutions du lobe occipital gauche et la plus grande partie des circonvolutions du lobe sphénoïdal. Ces circonvolutions, nous l'avons déjà vu, étaient les unes ratatinées, presque réduites à rien ; les autres présentaient une particularité mentionnée naguère par M. Cruveilhier, à savoir leur transformation en petits kystes.

VI. Les *lésions consécutives* (*fig.* 1) à l'altération principale appartiennent à l'ordre des *dégénérations secondaires*, décrites avec soin dans ces derniers temps par M. Ch. Bouchard. Sont-ce ces lésions, sclérose du pédoncule cérébral, de la protubérance de l'olive, et de la pyramide antérieure du côté droit, qui ont produit l'épilepsie? En l'absence d'autres lésions capables de rendre compte de cette complication, nous inclinerions volontiers à le penser. Différents faits, et en particulier celui que nous avons publié en 1868 (*Société anatomique*, 1866, p. 522), plaident en faveur de cette étiologie.

Obs. VIII. — Méningite tuberculeuse. — Tubercules des reins. Hématuries, par M. Challan, interne des hôpitaux.

L. Georges, 26 ans, serrurier, entre le 2 mars 1869 à l'hôpital de la Pitié (salle Saint-Hilaire).

Ses parents sont morts phthisiques. Lui-même, à son entrée, présente les symptômes du deuxième degré de la phthisie pulmonaire. La maladie remonte à quinze mois. Il a, de plus, depuis deux mois environ, éprouvé des douleurs assez vives en urinant, il a eu des pissements de sang à plusieurs reprises. A son entrée, on constate d'ailleurs que ses urines contiennent une quantité d'albumine assez notable. Quelques jours après son entrée, c'est-à-dire le 11 mars, on le trouve dans un état de stupeur avec faiblesse du côté droit, émission involontaire des urines et diminution des facultés intellectuelles. Ces symptômes augmentent dans les trois jours qui suivent, l'hémiplégie droite s'accuse de plus en plus, le côté gauche est également plus faible aussi. A la face on remarque une paralysie complète à droite, un peu de contracture, à gauche avec déviation de la comissure labiale. Strabisme convergent de l'œil gauche. Les deux pupilles sont dilatées, mais surtout la droite (même devant une vive lumière). La prostration devient toujours plus grande, il ne répond plus aux questions qu'on lui adresse ; il a des marmottements et des mâchonnements. La sensibilité est moindre, mais cependant passablement conservée. Le pouls est irrégulier, petit et varie entre 72-84 pulsations. Beaucoup d'albumine dans les

urines. Pas de vomissements, ni de convulsions ; cinq à six selles diarrhéiques par jour. Cet état dure trois jours. Le 14, à cinq heures du matin, il a une hématurie très-abondante. Le sang rendu est bien rouge, mêlé à quelques caillots. Vers neuf heures du matin, nouvelle hématurie aussi forte, tout son linge et son lit son tachés de sang. Coma et délire. Mort à onze heures du matin.

AUTOPSIE.

Méninges. Fortement injectées sur la face convexe et à la base. A la base, cette injection des méninges, alterne avec une teinte opaline qui recouvre surtout les méninges du cervelet, et celle de la partie médiane de la base du cerveau. Elle est surtout très-marquée au niveau des deux scissures de Sylvius; dans ces points, d'ailleurs, les méninges sont épaissies et si adhérentes, qu'on ne peut ouvrir la scissure qu'au scalpel. Traînées blanchâtres le long des vaisseaux. *A la face convexe*, à la surface du lobe frontal *gauche*, au niveau de la première circonvolution, on remarque également un épaississement très-considérable des méninges, avec plaques laiteuses vers le centre de cet épaississement. On trouve en ce point une grande quantité de traînées formées de granulations sous méningées, entrecoupées par de nombreux vaisseaux, le long desquels se voit du pus en grande abondance. Au niveau se trouvent encore quelques points qui sont le siége d'une injection beaucoup plus forte que celle du reste des méninges. Ces points alternent, pour ainsi dire, avec les plaques blanchâtres.

Cerveau. Lorsqu'on pratique une coupe au niveau de ce point, en la faisant à l'endroit où les méninges forment la plaque la plus épaisse, on trouve au-dessous un foyer d'apoplexie capillaire, entouré d'un piqueté très-net et d'une teinte jaune serin qui va en décroissant vers la périphérie. Toute cette portion du cerveau est ramollie et se déchire à la moindre traction. Le foyer correspond à l'épaississement le plus fort des méninges et s'étend à 2 centimètres en profondeur sur 2 centimètres et demi de largeur.

La voûte à trois piliers est considérablement ramollie ainsi que plusieurs points du plancher des *ventricules* latéraux qui, du reste, contiennent une quantité assez abondante de sérosité.

Bulbe et protubérance. Rien de particulier, si ce n'est un peu de ramollissement à la face antérieure du bulbe.

Poumons. Les deux poumons sont infiltrés dans toute leur

étendue de granulations tuberculeuses. Aux deux sommets, cavernules nombreuses. Congestion très-manifeste des deux poumons, sauf tout-à-fait à la base.

Plèvres. Adhérences très-nombreuses et très-fortes des deux côtés, surtout aux deux sommets et sur toute la superficie du poumon droit. On ne peut enlever les deux poumons sans les déchirer. Leur tissu est très-friable.

Foie, rate. Rien de particulier.

Moelle. Non examinée.

Cœur. Sain. Non graisseux.

Estomac et intestins. Rien dans l'estomac. Injection vive de la muqueuse du jejunum sur une longueur de 30 centimètres environ. Pas d'ulcérations. L'intestin est rempli de matières diarrhéiques d'un jaune clair.

Péritoine. Pas de granulations sur le péritoine. Très peu de liquide dans la cavité abdominale.

Reins. Les deux reins ont un volume assez considérable.

Le rein droit présente une teinte violacée assez prononcée. A la coupe on découvre un ou deux petits tubercules non ramollis, on trouve aussi (sur la surface externe) après la décortication un petit tubercule.

Le rein gauche présente, à la coupe une quantité de noyaux de matière caséeuse, de consistance ferme, ne laissant rien suinter à la pression. Ils sont situés surtout au niveau du bord convexe. Sur la surface convexe se rencontrent des bosselures très-considérables. A côté des noyaux non ramollis (dont les uns atteignent la grosseur d'une petite noix), se trouvent plusieurs poches dont une surtout considérable, est située immédiatement à la jonction de la substance médullaire et des bassinets. Ces poches et ces noyaux sont précisément la cause des bosselures de la surface externe. Sur leurs bords, les poches sont incrustées de matière tuberculeuse, et au centre se trouve un liquide puriforme, qui remplit toute cette excavation et s'écoule très-facilement dès qu'on pratique la section longitudinale d'une poche. Le reste de l'organe présente une couleur rouge rosé, parsemée de petits points blancs tuberculeux.

L'uretère gauche est d'un volume assez considérable, environ de la grosseur de la phalangette du petit doigt. Les parois en sont épaissies et incrustées aussi sur tout leur pourtour (à la face interne) de matière caséeuse. A la pression on fait suinter un liquide tout-à-fait analogue à celui qui se trouve dans les poches du rein.

L'uretère droit est normal.

Vessie. Sur la muqueuse de la vessie, on trouve de nombreuses ulcérations dont les deux plus grandes sont du volume, l'une d'une pièce de 5 francs en argent, et l'autre d'une pièce de 2 francs. Elles se trouvent autour de l'embouchure des uretères dans la vessie. Ces ulcérations sont arrondies, à bords bien nets, à fond rugueux, comme tapissés de petits points durs.

On remarque d'autres petites ulcérations en différents points, présentant toutes les mêmes caractères, les unes de la grosseur d'un pois, d'autres de la largeur d'une pièce de 50 centimes. Sur la muqueuse on remarque, entre les ulcérations, une grande quantité de granulations tuberculeuses.

Du reste, les ulcérations et les granulations siégent surtout à la partie inférieure de la vessie, rayonnant autour des points où s'ouvrent les uretères.—On trouve en outre, dans la vessie, une assez grande abondance de sang encore assez rouge, mêlé à des caillots noirs. — L'embouchure de l'uretère gauche est obstruée par la matière tuberculeuse non ramollie.

Prostate. En pratiquant une coupe on trouve, du côté gauche, plusieurs amas de tubercules miliaires non encore ramollis, et du côté droit un noyau de la grosseur d'une forte noisette, formée d'une matière caséeuse, moins ferme cependant que celle trouvée dans les noyaux du rein gauche.

Urèthre. Rien de particulier ; ni dans les vésicules seminales, ni dans le canal déférent.

L'examen des testicules n'offre rien de particulier. La tunique vaginale ne présente pas de granulations.

AVRIL 1869

PRÉSIDENCE DE M. CRUVEILHIER

SOMMAIRE.

EXTRAIT DES PROCÈS-VERBAUX. — 1. Ectrodactylie de la main droite. — 2. Hémorrhagies utérines; expulsion de débris membraneux; péritonite; mort; kyste de l'ovaire; corps fibreux? en voie de décomposition. — 3. Communication interventriculaire; rétrécissement de l'artère pulmonaire; cyanose. — 4. Rhumatisme articulaire aigu; pleuro-pneumonie double, péricardite avec adhérence; dégénérescence graisseuse du cœur. — 5. Tuberculisation des organes génito-urinaires de l'homme. — 6. Membrane extraite d'un kyste de l'ovaire ponctionné. — 7. Sarcôme en voie d'envahissement fibreux. — 8. Fibrôme calcifié de l'utérus. — 9. Tumeur ostéo-fibreuse sous-aponévrotique de la partie supérieure de la cuisse. — 10. Kyste hydatique en voie de guérison. — 11. Fracture de la diaphyse des deux humérus, accompagnée de subluxation de la petite tête du cubitus chez un nouveau-né. — 12. Noyaux caséeux avec une pneumonie *lobaire*, chez un enfant non tuberculeux. — 13. Tumeur blanche du genou; amputation de la cuisse. — 14. Calculs vésicaux et entozoaires enkystés du foie, chez un rat. — 15. Hernie inguinale avec adhérences du cæcum au sac herniaire; hématocèle de la tunique vaginale. — 16. Rachitisme avec arrêt de développement des membres chez un fœtus. — 17. Ruptures musculaires et hématomes dans les muscles.

OBSERVATIONS. — I. Anévrysme du tronc basilaire s'accompagnant de gêne notable de la respiration, par M. BERGER, interne des hôpitaux.

II. Caillots fibrineux dans le cœur gauche; productions kystiformes à la suite d'une pneumonie, par M. BARBANCEY, externe du service de M. SÉE.

III. Variole pendant la grossesse ; fœtus varioleux, par M. FOUCAULT, interne des hôpitaux.

IV. Panaris profond de l'indicateur droit; ablation des deux dernières phalanges nécrosées; infection purulente; volumineux abcès hépatique ; péritonite suraiguë, par M. C. MONOD, interne des hôpitaux.

V. Poche urineuse congénitale; vice de conformation très-rapproché de l'hypospadias, par M. LABORY, interne du service de M. VOILLEMIER.

VI. Grossesse extra-utérine à terme; mort de la mère et de l'enfant, par M. BOURDILLAT, interne des hôpitaux.

VII. Tumeur ganglionnaire du petit bassin; hématocèle rétro-utérine; péritonite aiguë; mort; autopsie, par M. RICHELOT, interne du service de M. HÉRARD.

VIII. Grenouillette hydatique, par M. C. MONOD, interne des hôpitaux.

IX. Insuffisance aortique; péricardite et hypertrophie considérable du cœur, par M. le Dr HAYEM.

X. Hématocèle dans un sac herniaire, par M. E. BOURDON, interne des hôpitaux.

— Extrait du Rapport de M. GADAUD, sur la candidature de M. HALLEZ. — 1° Myxome kystique de la région rénale (pesant 9 kilogr.) développé à la partie supérieure de l'abdomen, et pris pour une tumeur de la plèvre; 2° série de cœurs présentant des insuffisances tricuspides.

1° *Ectrodactylie de la main droite.*

M. FLAMAIN présente un plâtre reproduisant un cas curieux d'ectrodactylie de la main droite, rencontré sur un maçon âgé de 46 ans, entré le 11 février à la Pitié pour une fracture de côtes.

La main droite de cet homme est atteinte d'un *vice de conformation*, assez rare, elle ne présente que trois doigts. Le pouce et l'index n'offrent rien de particulier et sont en tout semblables au pouce et à l'index de la main gauche. Le troisième doigt ressemble au médius par le volume des phalanges, mais par sa longueur il se rapproche davantage de l'annulaire. Les métacarpiens sont aussi au nombre de trois, le dernier seulement,

présente sur sa face dorsale une rainure indiquant la réunion de deux os. Le poignet est un peu plus petit que celui du côté opposé. Les pulsations des artères radiales et cubitales sont moins fortes. La main gauche et les deux pieds sont très-bien conformés. Interrogé au point de vue héréditaire, cet homme dit qu'il ne connaît aucun exemple d'une pareille anomalie dans sa famille. Son père et sa mère n'offraient aucun vice de conformation : lui-même s'est marié, il a sept enfants tous très-bien conformés.

M. Geoffroy Saint-Hilaire ne cite que peu d'exemples d'*ectrodactylie simple* occupant un seul membre. Dans presque toutes les observations, l'ectrodactylie est double ou même occupe les quatre membres et se trouve chez les anencéphales. — Chez l'adulte, il ne cite comme exemple que le cas d'un jeune Égyptien qui n'avait également que trois doigts.

M. Pigeaux. — Ce cas est en effet fort rare; peut-être est-il dû à une amputation spontanée.

J'ai été témoin d'un fait assez bizarre dans la famille d'un garde-chasse, habitant dans les environs de Senlis; il n'offrait lui-même aucun vice de conformation. Il eut sept enfants. — Toutes ses filles n'ont que quatre doigts, tandis que ses garçons en possèdent six à chaque main.

2° *Hémorrhagies utérines. — Expulsion de débris membraneux. — Péritonite. — Mort. — Kyste de l'ovaire. — Corps fibreux? en voie de décomposition.*

M. Bourneville. — Justine Bout..., veuve, casquetière, âgée de 45 ans, est entrée le 10 mars 1869, à l'hôpital Saint-Louis, salle Saint-Thomas, n° 51 (service de M. Proust). La malade nous donne sur ses antécédents les détails suivants : Durant l'enfance, elle a eu des croûtes dans le cuir chevelu, des adénites non suppurées, la rougeole (8 ans). Les règles, apparues sans douleurs, à 15 ans, ont été irrégulières jusqu'à son premier accouchement qui a eu lieu à 20 ans, un an après son mariage Cette première grossesse aurait été assez pénible, l'accouchement aurait duré près de trois jours. Présentation de la tête. L'enfant est mort âgé de 3 semaines. Elle perd son mari.

alors qu'elle avait 32 ans. Un an plus tard, deuxième grossesse, nausées fréquentes; parturition normale; l'enfant meurt au bout de quinze jours. Troisième grossesse à 35 ans; rien de particulier; l'enfant succombe à l'âge de 3 semaines. Quatrième grossesse à 39 ans; l'enfant vit. Dernière grossesse à 41 ans; elle accouche à huit mois d'un fœtus mort quelques jours auparavant : quand on touchait l'enfant, dit-elle, les chairs s'en allaient en lambeaux. La délivrance, faite par une sage-femme, se serait accomplie sans difficulté. Interrogée plusieurs fois sur ce point, ses renseignements n'ont pas varié. A partir de là (41 ans) les règles ont été irrégulières, tantôt très-abondantes, tantôt presque nulles. En septembre 1867 (43 ans), *hémorrhagie utérine* qui a duré cinquante jours. Pas de leucorrhée. Après cette perte, les *irrégularités de la menstruation* ont continué; parfois les règles étaient en retard (sept semaines); jamais elle ne les avait deux fois dans le même mois. En janvier 1868, elle est entrée à l'Hôtel-Dieu dans le service de M. Fauvel qui aurait constaté une *rétroversion* et aurait déclaré qu'elle n'aurait plus d'enfants. Elle n'est restée que trois semaines. Elle a eu ses règles en novembre 1868; l'époque de décembre a été plus abondante que de coutume; elle a rendu des caillots, mais n'aurait remarqué ni membranes, ni débris pouvant venir d'un fœtus. Consécutivement, flueurs blanches infectes. Règles peu abondantes vers le 10 janvier 1869. En dehors des pertes, les rapports sexuels n'étaient pas douloureux. Le ventre, assez gros d'habitude, n'aurait pas grossi, dans ces derniers temps, au point d'attirer son attention. Le 5 ou 6 mars est survenu, sans cause appréciable, une perte très-abondante pour laquelle elle s'est décidée à venir à l'hôpital.

Le 11 mars. Affaiblissement considérable, teinte jaune de la peau; décubitus dorsal. Pouls petit. L'orifice du col est mou, laisse pénétrer le doigt; l'exploration est douloureuse. Injection avec vingt gouttes de perchlorure de fer; julep ratanhia, catapl. froids.

Les 12-18 mars. L'hémorrhagie continue, mais un peu moins abandante que le jour de l'admission. Miction difficile; rien dans la vessie. Ventre douloureux, médiocrement ballonné. L'utérus est assez volumineux. Le col est gros; même état de l'orifice. — Pilules de seigle ergoté et de poudre de digitale; injections de perchlozure de fer, etc.

Les 19-20. Les douleurs abdominales ont augmenté. Ecoulement d'eau rousse.

Le 21. Ces phénomènes sont plus marqués. La malade n'a pas uriné depuis hier soir ; cathétérisme. Entre les lèvres de la vulve on voit sortir une masse blanchâtre, aplatie, semblable à des membranes accollées, informes, se déchirant facilement et se prolongeant dans le vagin et le col de l'utérus par une sorte de cordon. Cette masse s'est détachée et son expulsion a été accompagnée de l'issue d'une petite quantité de liquide noirâtre, extrêmement fétide. Le col, toujours dilaté, laisse entrer sans peine deux doigts. Injections d'eau tiède.

Les 22, 23. Pouls 108. Affaiblissement notable. Nausées fréquentes ; quelques vomissements. Constipation. — Lav. purgatif.

Le 24. Sommeil mauvais ; douleurs abdominales persistantes, plus fortes à droite. Pas de matité bien nette à la région hypogastrique. Une selle. Au toucher, on trouve le col un peu porté en arrière, moins volumineux qu'il n'était il y a quelques jours. Il laisse entrer deux doigts, est mou, plus gros en arrière et à droite qu'à gauche.

Le 25. Pouls petit, 104. Pas d'amélioration. Troubles gastriques, ballonnement du ventre, selles diarrhéiques, etc. Il s'écoule de la vulve un liquide roussâtre, fétide. (Pilules de seigle ergoté; bordeaux, vin de quinquina ; cat. laudanisés.) Léger amendement des symptômes le 26 et le 27.

Le 28. Pouls, 92. Insomnie. Renvois fréquents, nausées, un vomissement ; ventre plus tendu que précédemment, diarrhée presque nulle. Miction normale. Etat nerveux très-accusé. Pâleur des téguments. L'orifice du col est presque oblitéré ; c'est avec peine qu'on y introduit le bout du doigt. Même écoulement. La malade meurt le 29 mars.

Autopsie faite le 30 mars. — Le cerveau, les poumons à part, un peu de congestion hypostatique, le cœur, les reins, la rate, le foie n'offrent rien de particulier. Toute la masse intestinale est recouverte de fausses membranes verdâtres, assez épaisses. Les adhérences qui unissent les intestins au péritoine pariétal, rompent aisément ; alors il s'écoule de la cavité abdominale environ un litre de pus. La vessie est très-distendue.

Vers l'insertion du ligament large du côté droit, il y a du pus et une teinte noirâtre s'étendant en outre dans le tissu cellulaire environnant. La muqueuse de la trompe correspondante est injectée. L'ovaire droit présente un kyste du volume d'un œuf de pigeon, à contenu liquide, transparent. Toutes ces parties, et les parties similaires du côté gauche sont couvertes de fausses membranes. L'utérus est volumineux (11 à 13 cent. de

haut, sur 9 à 11 de large). L'orifice externe du col est légèrement dilaté (1 centimètre) n'offre ni fongosités, ni ulcération. L'utérus ayant été incisé de bas en haut, sur sa face postérieure, on constate que ses parois sont notablement hypertrophiées (1/2 à 2 centimètres). Enfin, on découvre dans la cavité utérine une masse de la grosseur d'une petite orange, molle, d'aspect membraneux, déchiquetée dans la portion antérieure qui est libre, adhérente dans sa moitié postérieure à la face correspondante de l'utérus. La tumeur adhère au bord gauche et un peu à la face antérieure de l'utérus, dans une hauteur de 6 à 8 centimètres et une largeur de 2 à 2 centimètres 1/2. En haut les adhérences remontent jusqu'à l'angle de l'utérus; en bas elles descendent jusqu'à 3 centimètres de l'orifice interne du col. Une incision ayant été faite sur le bord externe gauche de l'utérus afin de se rendre compte de l'insertion de la tumeur, on s'est aperçu qu'il y avait au centre une petite cavité à parois lisses, pouvant contenir une noisette. La tumeur, déchiquetée sur sa face libre, envoyait vers le col des prolongements irréguliers, noirâtres, en voie de putréfaction. Au point de vue de sa structure, la tumeur était constituée par du tissu conjonctif, du tissu fibreux, et se rapprochait de la composition des corps fibreux de l'utérus. Il est donc probable que, dans ce cas, nous avions affaire à un corps fibreux en voie de putréfaction (?).

M. Le Dentu. — L'interprétation de ce fait est assez difficile; je pense en effet qu'il s'agit d'un corps fibreux ayant subi une putréfaction par suite de gangrène. Les faits de ce genre ne sont pas absolument rares, et on a déjà rapporté des exemples de môle charnue ou de polypes fibreux, ayant subi des dégénérescences analogues et s'étant éliminés spontanément.

M. Anger. — J'adopte en tous points l'opinion de M. Le Dentu, mais je ferai remarquer une particularité importante à propos de la pathogénie, de la mortification de ces corps fibreux. Je veux parler de l'existence d'un kyste développé au voisinage ou même dans l'intérieur de ces tumeurs.

M. Le Dentu. — Il est possible, en effet, que ces sortes de kystes ne soient pas sans influence sur le développement de la gangrène d'un corps fibreux; mais dans le cas actuel, il

n'est pas possible de retrouver les traces d'un kyste au milieu des détritus de la tumeur.

3° *Communication interventriculaire. — Rétrécissement de l'artère pulmonaire. — Cyanose.*

M. Augustin Béhier présente le cœur d'un malade de 24 ans, mort à l'hôpital Beaujon, dans le service de M. Axenfeld.

Ce malade avait déjà fait au même hôpital deux séjours l'un au mois de février, l'autre au mois de juillet dans le service de M. Frémy. A cette époque, on avait constaté de la congestion pulmonaire ayant amené une hémoptysie; l'auscultation du cœur révélait un bruit de souffle à la base et à la pointe; parfois au second temps, un susurrus s'entendait dans toute la région cardiaque. Le malade était extrêmement cyanosé. Comme il racontait que depuis son enfance, il avait éprouvé les mêmes phénomènes, on pensait à une persistance du trou de Botal.

Rentré à l'hôpital Beaujon, au commencement de 1869, le malade avait une hémiplégie gauche. Le bruit de souffle siégeait toujours à la base et à la pointe au 1er temps, mais il n'existait rien d'appréciable au second temps. Dans les deux poumons, surtout à gauche, on entendait des râles fins, humides dans toute la hauteur. Le malade mourut subitement.

A l'*autopsie*, on trouve un caillot dans l'artère cérébrale du côté droit, presque au niveau de la scissure de Sylvius, sans ramollissement. Dans les deux poumons une forte congestion et quelques tubercules en voie de ramollissement, surtout à gauche. Le cœur était de volume à peu près normal, les oreillettes saines, la droite légèrement hypertrophiée et le trou de Botal entièrement obstrué. Le ventricule droit était considérablement hypertrophié, tandis que le gauche était pour ainsi dire atrophié. En ouvrant le cœur gauche on ne trouvait aucun caillot, la valvule mitrale n'offrait pas d'altération. Dans le cœur droit la valvule tricuspide était également saine; mais on remarquait alors que le ventricule droit communiquait avec l'aorte. Cette communication était due à un arrêt de développement de la cloison, présentant un orifice à concavité supérieure, qui sectionnait dans un plan médian la lumière de l'aorte. Les valvules sigmoïdes de ce vaisseau étaient saines.

L'aorte communiquait à plein brod avec le ventricule droit. L'artère pulmonaire, dans une position normale par rapport à l'aorte, était considérablement rétrécie.

M. Cruveilhier, dans son livre d'Anatomie pathologique (t. II, p. 488 et suivantes), fait remarquer que la perforation de la cloison interventriculaire serait la conséquence du rétrécissement de l'artère pulmonaire; en effet, cette lésion analogue au fait présenté ici, est la complication la plus fréquente des communications interventriculaires. M. Louis a présenté un cas de ce genre chez un homme de 25 ans : « L'orifice de l'artère pulmonaire était très-étroit, le « ventricule droit très-bombé, très-dur et trois fois plus con- « sidérable que le ventricule gauche. »

L'étude embryologique du cœur démontre qu'à 7 semaines, le cloisonnement ventriculaire a déjà commencé par la pointe, mais il reste une très-grande échancrure du côté de la base des ventricules; à 8 semaines le cloisonnement ventriculaire doit être complet : ainsi ne retrouvant aucune trace d'inflammation, aucune bride cicatricielle, on est en droit de conclure qu'il s'agit bien ici d'un arrêt de développement.

M. Duguet rappelle sommairement que le fait qui ressort toujours de ces cas de cyanase, par communication des deux cœurs, est le rétrécissement de l'artère pulmonaire avec une hypertrophie plus ou moins marquée du cœur droit.

4° *Rhumatisme articulaire aigu. — Pleuro-pneumonie double.— Péricardite avec adhérence et générescence graisseuse du cœur.*

M. Malherbe. — Le nommé J. H...., peintre en bâtiments, âgé de 40 ans, entre à l'hôpital Saint-Louis le 19 mars 1869, dans le service de M. Guibout.

Antécédents. A l'âge de 17 ans, première attaque de rhumatisme articulaire généralisé. Cette attaque fut sérieuse et suivie d'un certain nombre de rechutes, si bien que la maladie se prolongea onze mois.

La seconde attaque de rhumatisme eut lieu à l'âge de 19 ans, un an après la première. La maladie dura quatre mois.

A 33 ans, une troisième attaque de rhumatisme articulaire, dont la durée fut de trois mois et demi.

Ce malade n'avait jamais éprouvé ni palpitations, ni dyspnée, mais il lui était impossible de se coucher sur le côté gauche et sur le dos. Malgré sa profession, il n'a jamais eu d'accidents saturnins.

Il entre actuellement à l'hôpital pour une quatrième attaque de rhumatisme.

Le 9 mars. Il a éprouvé des douleurs dans les grandes articulations (genou et épaule); mais il a travaillé. A partir du samedi 13, des douleurs aiguës envahissent successivement les articulations suivantes : le pied droit, le genou gauche, la hanche gauche, puis la droite. Les deux coudes, les poignets et les petites articulations se prennent ensuite, et le jour de son entrée (19 mars), la plupart des articulations sont prises. Il a des sueurs abondantes, quelques rêvasseries la nuit. Température, 39,°5 ; pouls, 90; respiration, 22.

Le 23. Sous l'influence du traitement par le sulfate de quinine, les douleurs articulaires diminuent, mais il y a un peu de dyspnée, et une auscultation attentive du cœur fait constater d'abord un bruit de souffle un peu râpeux au premier temps, puis le lendemain un nouveau souffle au deuxième temps et à la base, plus fort que le premier. Température, 38°; pouls, 92; respiration, 30.

Traitement. — Ventouses scarifiées à la région précordiale.

Le 24. État meilleur. Le souffle au deuxième temps diminue et laisse la prédominance à celui qui existe au premier.

Le 27. La température, de 38°, s'éleva à 39°,8. La dyspnée augmenta.

Le 29. Un peu de délire; toux sans expectoration; matité et souffle à gauche, en arrière et à la base du poumon; frottement à droite. Cœur : souffle au premier temps; deuxième temps, très-faible, sans souffle.

Le 30. Délire, langue sèche, brune et comme rôtie; pouls petit, très-fréquent; dyspnée; nouvelles douleurs dans les pieds. La pleurésie à gauche s'étend. Mort le soir.

Autopsie. — Cerveau : un peu de congestion ; très-petite quantité de liquide dans les ventricules. Poumons : épanchement abondant dans les deux plèvres, purulent à droite, séro-purulent à gauche. Fausses membranes verdâtres, s'étendant à une partie de la plèvre diaphragmatique. A droite, le pus est bien lié, crémeux; il présente l'aspect qui a été comparé à la surface de deux assiettes enduites de beurre mou qu'on séparerait brus-

quement. Hépatisation grise dans le tiers postérieur et supérieur du lobe intérieur du poumon gauche. Hépatisation rouge du reste du même lobe.

A droite, le lobe inférieur est diminué de volume ; hépatisation grise du lobe supérieur; petite concrétion calcaire au sommet de ce lobe. Les cartilages des bronches sont durs et volumineux; la muqueuse bronchique est épaissie et très-rouge.

La rate, de très-petit volume, a sa consistance normale.

Le rein droit est un peu anémié; le rein gauche légèrement lobulé, avec quelques traces de congestion.

Cœur. Adhérence du péricarde au cœur par une foule de prolongements serrés et résistants en avant et à gauche, plus lâches et plus faibles sur le reste de la surface du cœur. *Amincissement et dégénérescence graisseuse complète des parois du ventricule droit*. La même altération, moins avancée à gauche, n'est visible à l'œil nu que dans la partie superficielle des parois du ventricule. Les valvules du cœur droit sont saines.

Il y a un peu d'épaississement et quelques végétations très-petites sur les valvules sigmoïdes de l'aorte, et surtout sur la valvulve mitrale.

5° *Tuberculisation des organes génito-urinaires de l'homme.*

M. Labory. — Salle Saint-Côme, n° 22 (service de M. Voillemier, à l'Hôtel-Dieu). Le 5 mars 1869, est entré un nommé Joseph G..., âgé de 60 ans, peintre en bâtiments; marié à l'âge de 36 ans; veuf depuis 1860; a eu douze enfants; il lui en reste seulement trois, qui se portent très-bien; les autres sont morts assez jeunes. Cet homme n'a jamais été malade dans sa jeunesse, n'a jamais eu de maladies vénériennes. En 186?, à la fin d'une longue journée de travail, il éprouva un refroidissement assez vif, rentra chez lui et se coucha; il sua beaucoup, fut pris d'une toux fréquente, qu'il a toujours depuis; il a des sueurs nocturnes et de la diarrhée quelquefois; pas d'hémoptysie.

Il y a deux ans, pour la première fois, il ressentit une cuisson vive dans le canal de l'urèthre et la vessie, avec besoins fréquents d'uriner (environ toutes les cinq minutes). Les urines donnaient un dépôt dense, assez abondant, et renfermaient un nuage assez épais. Au même moment la toux était plus violente. Ces accidents ont persisté jusqu'à aujourd'hui, avec des rémissions.

En ce moment, il est très-amaigri, faible, urine tous les

quarts d'heure, en éprouvant une cuisson très-vive. L'hypogastre est douloureux; par le toucher rectal on trouve une prostate un peu volumineuse, irrégulière, présentant à son centre une dépression. Les urines sont purulentes.

Le 18 mars il rend, par l'anus, depuis huit jours, des matières diarrhéiques mélangées de sang. Pas d'appétit, peu de sommeil, ne crache pas. Douleurs très-vives dans la verge; picotements, c'est le symptôme qui le gêne le plus. Matité aux deux sommets en arrière, plus considérable à gauche; gros craquements, respiration rude et soufflante; expectoration très-prolongée.

Le 25. Malgré les nombreux moyens employés, la diarrhée persiste. La quantité de sang a diminué dans les selles. Le malade n'a toujours pas d'appétit; les nuits sont mauvaises; les mictions fréquentes et douloureuses; ces symptômes s'aggravent de jour en jour.

Le 29. Le malade a le facies décomposé; il reste immobile dans son lit, répond à peine aux questions qu'on lui adresse; incontinence des matières, râle broncho-trachéal; de temps en temps efforts comme pour cracher; pouls misérable. Mort le 1er avril.

Autopsie.—Adhérence des deux poumons au sommet en arrière. Emphysémateux sur le bord antérieur; ils contiennent un grand nombre de tubercules, et plusieurs cavernes pouvant loger les unes une noix, les autres une noisette, surtout au sommet gauche. Foie, gras et volumineux. Rate : elle présente vers le milieu de sa face convexe, un infarctus jaunâtre, grenu après la déchirure, assez ferme, gros comme une amande.

Voies génito-urinaires. Canal de l'urèthre. Grenu, pointillé de rouge sous forme de bandes longitudinales, semblables à des éraillures; cavités purulentes dans la région prostatique du canal.

Vessie. Elle présente à sa face interne un grand nombre de granulations miliaires, probablement tuberculeuses, qui la rendent rugueuse au toucher; urine louche tenant en suspension un grand nombre de flocons purulents.

Uretère gauche. Gros comme le petit doigt, résistant, rempli d'une matière jaunâtre, consistante, qui ne laisse au conduit qu'une mince lumière, à parois tomenteuses, pour le passage de l'urine; le bassinet présente la même altération.

Rein gauche. Augmenté de volume, a une surface bosselée, marbrée, de grandes plaques rouges et d'autres jaunes. Par la coupe médiane, on divise presque dans leur milieu quatre ou

six cavernes à parois jaunâtres, renfermant une petite quantité de liquide louche, et quelques flocons purulents; les parties voisines sont d'un beau rouge vif.

Uretère droit, sain. Rein du même côté, à peine altéré; il est seulement un peu graisseux et présente quatre ou cinq petits points rouges d'apoplexie sur la coupe médiane.

Testicule gauche. Tout l'épididyme est dur. La tête présente deux nodosités de la grosseur d'un pois chacune; il en existe une à peu près du même volume, mais allongée dans la queue. A la coupe de ces deux parties, on trouve dans chacune une collection liquide jaunâtre (tubercules ramollis). Il y a aussi quelques petits points semblables dans le corps de l'épididyme et le canal déférent. Testicule sain.

Epididyme et testicule droits, sains.

6° *Membrane extraite d'un kyste de l'ovaire ponctionné.*

M. Joly (Jacques) montre une membrane blanche extraite par une ponction de l'abdomen, dans un cas de kyste de l'ovaire.

Après avoir introduit le trocart, on vit sortir par la canule une membrane extrêmement ténue et parfaitement consistante qu'on retira peu à peu avec les doigts, de façon à en remplir une petite bouteille de 80 à 100 gr. Ce ne fut qu'après la sortie de cette membrane que le liquide du kyste vint en abondance sans qu'il se représentât de nouveau dans le trocart aucune trace de cette matière organisée. L'examen microscopique de cette membrane ne fit découvrir qu'un tissu amorphe sans apparence de vaisseaux, de la fibrine et des granulations graisseuses très-fines sans trace de noyaux.

7° *Sarcôme en voie d'envahissement fibreux.*

M. Chantreuil présente un sarcôme énorme de la partie supérieure du dos, enlevé à la Clinique, par M. Richet, sur une femme de 36 ans.

La tumeur adhérait aux apophyses épineuses des vertèbres, cependant elle était légèrement mobile sous la peau, il n'existait aucun signe de compression ni aucune douleur, mais la gêne occasionnée par la présence de cette tumeur et sa marche crois-

sante, militaient suffisamment en faveur de l'opération qui fut faite avec succès par M. le professeur Richet. Après l'opération on put s'assurer que le poids de cette tumeur s'élevait à 1 k. 360 gr., et que ses dimensions étaient de 21 centimètres sur 18. L'opinion de M. le professeur Richet sur l'origine de ce sarcôme nous a paru très-admissible. En effet, on est en droit de supposer qu'il a dû prendre naissance dans les trousseaux fibreux des muscles de la région postérieure du dos.

8° *Fibrôme calcifié de l'utérus.*

M. Bourdillat présente à la Société anatomique un fibrôme calcifié de l'utérus, recueilli à l'hospice des Ménages, dans le service de M. Mauriac.

Cette pièce sèche, du volume d'une orange, est sphérique, jaunâtre et parsemée à sa surface de dépressions assez profondes surtout au voisinage du pédicule. Une coupe pratiquée sur elle, montre qu'elle est incrustée de sels calçaires dans toute sa profondeur. Le travail d'infiltration n'a point été cependant également actif dans tous les points, et il existe entre la partie centrale et la partie périphérique une différence très-notable dans la quantité des sels et dans l'apparence extérieure. La partie centrale, d'un aspect spongieux, est formée d'une série d'aréoles calcifiées concentriques, rappelant complétement la disposition du tissu fibreux, et circonscrivant des cavités de grandeur variable. Le tissu raréfié y offre une certaine mollesse, et s'y laisse légèrement déprimer sous l'ongle. La partie périphérique au contraire est blanche, dur, résistante, et forme au reste de la tumeur une sorte de coque d'apparence osseuse, dont l'épaisseur moyenne est de 3 à 5 millimètres. Le point correspondant au pédicule fait seul exception, et présente un noyau calcaire de plus de 1 centimètre d'épaisseur.

La plus grande abondance des sels à la périphérie qu'au centre, semble indiquer que le travail d'incrustation a dû commencer par cette partie, ce qui constituerait une exception à la règle (car on sait que dans les corps fibreux, l'incrustation a le plus souvent lieu du centre à la circonférence). S'il n'y a point là une preuve irréfragable, c'est du moins une grande probabilité pour que les choses se soient passées ainsi.

9° *Tumeur ostéo-fibreuse sous-aponévrotique de la partie supérieure de la cuisse.*

M. le professeur VERNEUIL présente une tumeur ostéo-fibreuse sous-aponévrotique, opérée récemment par lui à l'hôpital de Lariboisière, sur une jeune fille de 20 ans.

Au moment de son entrée, cette femme raconte qu'elle a fait une chute sur le siége, et que depuis cette époque elle s'est aperçue qu'elle avait une grosseur à la partie supérieure et externe de la cuisse. Je constatai en effet, à cet endroit, à égale distance des branches du pubis et de l'ischion, une tumeur non adhérente à la peau, mais assez profonde quoiqu'un peu mobile, et qui, par les rapports qu'elle affectait, semblait dépendre du tendon d'insertion du muscle droit interne. Cette tumeur était un peu sensible au toucher, et en l'examinant, mon interne, M. Nepveu perçut une certaine crépitation. La découverte de ce symptôme nous fit penser successivement à une fracture de l'ischion, ou à une tumeur sanguine, à cause de la chute qu'avait faite la malade. L'idée d'un fibrôme ou d'un enchondrome fut aussi émise, mais tout en réservant le diagnostic. Je fis appliquer d'abord des sangsues, puis, quelques jours après, un vésicatoire. Pendant ce temps la tumeur semblait augmenter un peu de volume et devenait de plus en plus douloureuse. Je me décidai alors à pratiquer l'ablation de la tumeur qui était entourée d'une atmosphère de graisse extrêmement dure, située sous l'aponévrose, tandis que, par sa partie profonde, du côté des muscles, nous trouvâmes une bourse séreuse accidentelle. Après avoir assez facilement énucléé la tumeur, j'en fis une coupe qui nous montra un tissu fibreux entouré d'une coque osseuse, avec des aiguilles de même tissu convergeant de la périphérie au centre. L'examen microscopique confirma la nature fibreuse de ce tissu, au milieu duquel on rencontrait quelques cellules cartilagineuses. Il est à remarquer que, dans le point qui répondait à la bourse séreuse, la coque osseuse était plus résistante, et le tissu fibreux plus dense, tandis que du côté opposé la tumeur était plus molle et le tissu osseux moins abondant. C'est dans cette portion antérieure de la tumeur qu'on retrouve les traces d'un épanchement sanguin avec des traces d'inflammation du tissu en voie de prolifération.

En résumé, nous avons eu affaire à un *fibrôme ossifié* en partie *sous-aponévrotique*, datant de loin et ayant longtemps passé inaperçu, lorsque sous l'influence d'une chute il s'est formé un épanchement de sang dans la tumeur qui s'est enflammée et a donné lieu à de la douleur, en même temps qu'une augmentation de volume se produisait. Il n'existait d'ailleurs chez cette femme ni syphilis ni scrofule.

M. Le Dentu fait remarquer la difficulté qu'on éprouve pour établir le diagnostic entre les tumeurs de cette nature localisées dans un point semblable, et les enchondromes de la branche descendante du pubis dont M. Dolbeau a cité un exemple, opérée par M. Denonvilliers. — Dans ce dernier cas il s'agissait d'un enchondrome siégeant, comme la tumeur présentée par M. Verneuil, à la partie supérieure et interne de la cuisse.

10° *Kyste hydatique en voie de guérison.*

M. Demeule montre un kyste hydatique du foie en voie de guérison, trouvé à l'autopsie d'une femme, du service de M. A. Guérin, à l'hôpital Saint-Louis, morte d'une double pneumonie.

La tumeur avait été ponctionnée plusieurs fois avec succès, quoique le procédé employé fût la ponction directe sans adhérences préalables, suivie d'injections d'alcool.

A l'*autopsie*, on put constater que la tumeur avait considérablement diminué de volume, et était revenue sur elle-même. Le cœur était rempli de caillots; au centre de ces caillots, dans le cœur gauche, se trouvait de la fibrine dégénérée.

11° *Fracture de la diaphyse des deux humérus, accompagnée de subluxation de la petite tête du cubitus chez un nouveau-né.*

J. Renaut, interne à l'hospice des Enfants-Assistés. — Dix jours après sa naissance, nous fut apporté (salle de chirurgie, service de M. le Dr Guéniot) un petit garçon avec une fracture complète des deux humérus. Le droit était rompu au niveau de son tiers supérieur, et le fragment supérieur faisait saillie au

côté interne. Le gauche était fracturé à sa partie moyenne, sans présenter de chevauchement apparent. Il y avait d'ailleurs absence complète de contusion sur les deux membres, dont l'examen n'offrait aucune trace de violences extérieures. L'enfant portait à l'un et l'autre bras un appareil formé de petites attelles plâtrées, assujetties par des bandelettes de diachylon, et maintenant la fracture par-dessus une couche de ouate. Les avant-bras ainsi que les articulations du coude étaient restés sains; les mains étaient dans une pronation forcée, et la main gauche, en même temps tuméfiée au niveau du poignet, pendante et sans ressort, était privée de ses mouvements et de son attitude normale, par suite d'une *subluxation en arrière* et en dehors de l'extrémité inférieure du *cubitus*. Une simple pression suffit au chirurgien pour réduire cette luxation; mais elle se reproduisit quelques instants après.

M. Guéniot renouvela, sans en modifier le principe, le double appareil contentif appliqué en ville; le poignet fut soutenu par un petit appareil ayant pour but de relever la main, et en même temps d'exercer une légère pression sur l'extrémité luxée. L'enfant auquel on avait donné une nourrice paraissait assez bien supporter son état, quoiqu'il fût un peu faible. Le 8 avril il fut pris d'une sorte d'exanthème miliaire qui passa rapidement, mais la diarrhée verte continua, et le petit malade mourut le 12 avril au matin, sans avoir présenté d'autres symptômes.

A l'*autopsie*, faite le 13 avril, l'examen des viscères est négatif: on ne trouve qu'un peu d'atélectasie pulmonaire à la base des deux poumons, et rien ailleurs qui puisse mettre sur la voie des causes de la mort. Le poignet gauche, disséqué, montre une subluxation insignifiante par élongation des ligaments de l'articulation radio-carpienne.

Les bras sont ensuite examinés : 1° le bras gauche est fracturé à la partie moyenne, immédiatement au-dessous du V deltoïdien ; là se trouve un renflement constitué par le cal sphéroïde, déjà solide, formant autour de l'os une masse résistante, à surface framboisée dans quelques points, constitué par une gangue osseuse, de nouvelle formation, qui englobe les deux bouts divisés de l'os. Ces deux bouts, quoique ainsi réunis assez solidement, peuvent cependant être mobilisés encore. Toutefois, la solidité de l'os est bien suffisante pour permettre l'abandon du membre sans appareil. Un tissu jaunâtre, gélatineux, humide et infiltré de pus, forme l'enveloppe la plus immédiate du cal, et présente une épaisseur de quelques millimètres. Les muscles du bras et

surtout le brachial antérieur qui s'insère en quelque sorte sur le cal, participent à cette infiltration gélatineuse et jaunâtre.

Le paquet vasculo-nerveux interne du bras est séparé du cal par le triceps et le coraco-huméral. En arrière, le nerf radial contourne la masse du cal, sans être le moins du monde contus ou comprimé par lui.

Du côté droit, l'humérus est raccourci, le gauche présentant en effet une longueur de 80 millimètres; le droit n'en mesure que 77. Ce raccourcissement reconnaît pour cause le chevauchement des fragments. Le cal, de même nature qu'à gauche, d'une manière générale, est composé de dépôts osseux disposés en divers points, sous forme d'îlots agglomérés, dont l'ensemble donne à la masse osseuse de nouvelle formation un aspect mûriforme. Le cal est d'ailleurs plus allongé, plus olivaire, un peu moins solide qu'à gauche, ce qui est un effet de l'obliquité de la fracture.

Sur une coupe longitudinale, pratiquée sur l'humérus droit, on a pu constater très-bien l'état du cal. Au centre se trouve un foyer rouge contenant du sang encore non résorbé. Au-dessus et au-dessous de ce foyer, la moelle est plus rouge dans une étendue de 1 centimètre et demi environ. Dans le fragment supérieur on voit la lame de tissu compacte déviée, et à cheval sur le futur canal médullaire, en train de se raréfier pour permettre à ce canal de se creuser. Le fragment supérieur s'est en effet porté en avant et chevauche obliquement sur le fragment inférieur. Le cal lui-même est composé de deux parties d'une masse molle, gélatineuse, rosée près du foyer de la fracture, et d'une masse externe jaunâtre et translucide; à travers cette masse pénètre la virole solide, épaisse, compacte et d'aspect finement grenu. Le tissu embryonnaire central communique avec le périphérique par les lacunes de cette virole.

L'examen microscopique n'a pas encore été pratiqué, afin de ne pas détériorer la pièce. Nous nous réservons d'en faire connaître plus tard le résultat.

Au point de vue étiologique, cette fracture présente ceci de particulier, qu'elle a été effectuée pendant l'accouchement, sur un fœtus dont la vie était en péril, ainsi qu'il résulte des renseignements qui nous ont été transmis. La double fracture était d'ailleurs en voie de complète guérison, et si l'enfant n'était mort à la suite d'une tout autre maladie que sa fracture, elle aurait probablement laissé peu de traces. Cet enfant nous a présenté un de ces exemples de

dénutrition progressive et fatale si communs dans les salles des Enfants-Trouvés, et c'est grâce à cette complication tout à fait étrangère à l'affection primitive, que nous devons de présenter à la Société les fractures récentes de deux humérus, sur un nouveau-né âgé de 22 jours. Cette étude, espérons-nous, n'est pas dépourvue de tout intérêt, vu la rareté de pareils examens cadavériques sur l'homme et principalement sur l'enfant.

12° *Noyaux caséeux avec une pneumonie lobaire chez un enfant non tuberculeux.*

M. Lépine présente les poumons d'un enfant de 4 ans, mort à l'hospice Sainte-Eugénie, avec une pneumonie lobaire.

C'est au milieu même du lobe supérieur gauche d'un de ces poumons hépatisés qu'on rencontre quelques noyaux caséeux de différents volumes. — Il est à remarquer que ni dans les ganglions bronchiques, ni en aucun autre point on n'a trouvé de tubercules. — Il n'existait pas de leucocytes dont la réaction par l'acide acétique fît apparaître les trois noyaux caractéristiques. La présence de masses caséeuses dans une pneumonie lobaire et en dehors d'un état tuberculeux, n'est pas un fait fréquent surtout chez les enfants.

M. Liouville. — J'ai pu parfois constater chez des vieillards, un état caséeux ayant tout à fait l'aspect d'une transformation tuberculeuse alors même que les lésions de pneumonie étaient limitées dans un ou plusieurs lobes des poumons.

M. Hayem demande à M. Lépine dans quel état se trouvaient les vaisseaux pulmonaires au niveau des points ayant subi la transformation caséeuse, car des oblitérations vasculaires auraient pu jusqu'à un certain point expliquer ces altérations limitées. — Les lésions qu'on nous met sous les yeux ressemblent en effet a des infarctus.

M. Liouville. — D'après l'examen que je viens de faire de la pièce, je crois pouvoir me ranger à l'opinion de

M. Hayem, qui invoque la ressemblance pouvant exister entre certains infarctus et le processus d'une transformation caséeuse.

M. Brouardel. — Dans ce fait les lésions ne paraissent pas suffisamment accusées pour déclarer à première vue qu'on ait eu affaire à une pneumonie lobaire. Je pense, au contraire, que vu l'âge du sujet et la dissémination même des lésions on doit les rattacher à de la pneumonie lobaire. En effet, les petits points blanchâtres qu'on aperçoit à la coupe et dont s'écoule une matière purulente plus ou moins épaisse ne sont autres que les vacuoles caractérisant cette pneumonie lobulaire, décrite par Legendre, Rilliet et Barthez, etc.

M. Hayem. — S'il s'agit ici d'infarctus, je crois que vu l'état de la pièce, le microscope est insuffisant pour décider la question. Car, dans la pneumonie caséeuse on trouve souvent les vaisseaux entourant les points douteux, oblitérés par de petits caillots fibrineux. Cependant, la dissémination des lésions et l'état de la pièce, m'engagent à laisser ce cas dans le doute.

13° *Tumeur blanche du genou, amputation de la cuisse chez un enfant.*

M. Thorens. — X.., âgé de 13 ans ; entré le 12 avril 1869, à l'hôpital des Enfants-Malades, service de M. Giraldès, salle Saint-Côme, n° 15.

Cet enfant est atteint d'une tumeur blanche du genou droit, dont il souffre depuis sept ans. Les douleurs qu'il éprouve sont très-intenses ; son état général profondément débilité ; les parents l'amènent à l'hôpital en demandant une opération.

Le genou droit est fortement tuméfié. La jambe est fléchie sur la cuisse à angle obtus, ouvert en arrière ; les muscles de la région postérieure de la cuisse sont fortement rétractés ; il est impossible, même pendant l'anesthésie, de redresser la jambe. En arrière et en dehors, se trouve une ouverture fistuleuse ; un stylet, qui y est introduit, n'arrive pas jusqu'à l'os.

Les ganglions inguinaux sont engorgés.

Du côté de la poitrine, sonorité normale; respiration normale, plus forte à droite qu'à gauche.

Rien du côté des organes digestifs.

La maladie paraît résider surtout dans la synoviale; les os ne paraissent point profondément altérés, ni surtout dans une grande étendue : aussi M. Giraldès incline-t-il vers l'idée d'entreprendre la résection du genou. Cependant le malade est très-affaibli par une maladie remontant à sept années; les parties molles en arrière de l'articulation du genou sont fortement rétractées, et rendraient très-laborieuses toutes les tentatives de redressement; l'enfant est de plus très-indocile; il s'agite fortement, ce qui, dans l'hypothèse d'une résection, gênerait les pansements et empêcherait surtout d'obtenir une guérison dans une bonne portion du membre, guérison qui n'est en effet le prix que d'une immobilité absolue. Aussi M Giraldès se décida-t-il à faire l'amputation de la cuisse, qui est pratiquée le 22 avril, par la méthode à deux lambeaux.

En disséquant l'articulation malade, on rencontre une collection purulente siégeant en dehors de l'articulation, à son côté externe. La capsule articulaire est transformée en une masse épaisse et résistante de tissu blanc, fongueux, d'apparence plus ou moins lardacée. En dehors, cette capsule est tout entourée d'une quantité de graisse très-considérable. A sa partie postérieure elle est très-fortement rétractée, et même après la section de toutes les autres parties molles, elle s'oppose vigoureusement à toute tentative d'extension : la ténotomie, dans ce cas, eût donc été inefficace.

L'intérieur de la cavité articulaire est rempli de fongosités synoviales qui revêtent presque entièrement les surfaces articulaires de la rotule; le cartilage en est aminci; il est devenu grisâtre, et laisse apercevoir par points, surtout en dehors, une vascularisation profonde.

Les cartilages du fémur sont érodés, surtout celui du condyle externe et de l'échancrure intercondylienne.

Les fibro-cartilages interarticulaires ont à peu près complétement disparu.

Les cartilages du tibia sont sains, sauf un repli grisâtre et légèrement vasculaire de la synoviale qui se prolonge sur leur périphérie.

Les épiphyses, tibiales et fémorales, présentent des points ramollis, de coloration grisâtre, formés par des amas graisseux; dans ces endroits, les corpuscules osseux ont subi la dégénérescence granulo-graisseuse.

Sur plusieurs points de la diaphyse fémorale on trouve l'état graisseux de la moelle osseuse.

14° *Calculs vésicaux et entozoaires enkystés du foie chez un rat.*

M. Defoi, ayant eu l'occasion de faire quelques expériences sur des rats, à rencontré, dans la vessie de l'un deux, trois petits calculs, qu'il vient mettre sous les yeux de la société.

Dans le foie de ce même rat existait un kyste à parois blanches et assez résistantes, contenant plusieurs loges. Dans l'une de ces loges se trouvait un *helminthe*, qui, d'après l'avis de M. le professeur Vulpian, n'est autre que le *cisticerque* du *tænia lata*. D'autres entozoaires étaient renfermés dans des loges différentes. Leur détermination a paru plus douteuse; cependant M. Vulpian croit pouvoir les rattacher aux *psoro-spermi*.

M. Liouville. — J'ai en l'occasion de rencontrer des calculs urinaires dans la vessie d'un rat blanc. Il en existait quatre que je présente ici. Leur composition était celle de la plupart des calculs de cette nature rencontrés chez l'homme, c'est-à-dire de phosphate ammoniaco-magnésien.

Le rat dont il s'agit, offrait également une tumeur fibreuse, située sous l'abdomen; comme cette tumeur augmentait de volume, j'en ai fait l'ablation, et j'ai inoculé de la matière de cette tumeur sur un cabiais. Dans le point où l'inoculation avait été faite, une tumeur nouvelle prit naissance et j'ai pu constater ultérieurement la nature tuberculeuse de cette nouvelle production. Ce fait m'a semblé important comme confirmation de la facilité avec laquelle la genèse tuberculeuse se produit sous l'influence des matières les plus diverses.

15° *Hernie inguinale avec adhérences du cæcum au sac hérniaire. Hématocèle de la tunique vaginale.*

M. Muron montre une hernie inguinale dans laquelle on trouva en outre de l'intestin grêle une portion du gros intestin avec l'appendice cæcal qui avait même contracté des adhérences à la partie supérieure du sac.

Sur le même individu, existait une hématocèle de la tunique vaginale. En outre du liquide de couleur chocolat, on trouva dans cette tumeur des corps granuleux et des cristaux de cholestérine. Il est probable que, dans ce cas, une simple hydrocèle préexistait, et que, sous l'influence de la pression produite par la hernie, l'hydrocèle s'est transformée en hématocèle.

16° *Rachitisme avec arrêt de développement des membres chez un fœtus.*

M. Lamblin met sous les yeux de la société un fœtus né à terme dans le service de M. Hillairet à l'hôpital Saint-Louis.

Ce fœtus est particulièrement remarquable par l'atrophie évidente de tous ses membres et par la déformation caractérisant un rachitisme avancé qu'on constate sur tout son corps. La tête est grosse, les fontanelles plus écartées qu'à l'ordinaire, la cage thoracique déprimée sur les côtés et les membres arqués comme ceux des enfants rachitiques. M. Lamblin se réserve de faire un examen plus approfondi de ce fait, et de donner ultérieurement le résultat de ses recherches.

M. Guéniot. — L'intérêt véritable de cette présentation m'engage à donner dès aujourd'hui mon opinion sur ce fait. Les malformations que l'on constate sur ce fœtus doivent être attribuées à un arrêt de développement bien plus qu'au rachitisme proprement dit. Voici sur quels faits je base ici mon opinion. D'après l'évolution normale, on voit apparaître les extrémités des membres avant que leur continuité soit entièrement conformée et les segments inférieurs devancent les segments supérieurs. Dans le cas présent nous voyons que l'atrophie et la déformation portent principalement sur ces derniers, tandis que les extrémités sont presque normales et que les segments inférieurs des membres n'ont que fort peu de déformation, c'est tout au plus s'ils sont un peu plus courts que dans l'état normal. Dans un cas de rachitisme congénital bien confirmé que j'ai eu l'occasion de voir à la Maternité, la déformation portait également sur toutes les parties des membres. Mais

l'arrêt de développement a peut-être ici même, pour cause première le rachitisme, ou une altération du tissu osseux dont l'apparition n'a eu lieu évidemment que tardivement, et ce qui tend à le prouver c'est que la déformation est limitée aux cuisses et aux bras.

M. Charpentier. — L'an dernier j'ai été à même de voir un cas analogue, et peut-être plus complet, à la Clinique de la Faculté chez M. Depaul. Ce qui caractérisait surtout ce fait au point de vue anatomique, c'était l'irrégularité des dépôts osseux sur toutes les parties du squelette correspondantes aux parties déformées. Il y avait pour ainsi dire absence de continuité dans le tissu osseux. Je pense que lorsque M. Lamblin fera l'autopsie de ce fœtus, il rencontrera cette raréfection du tissu osseux dans les points répondant aux courbures et malformations.

M. Legroux. — Je ferai seulement remarquer que la déformation du thorax peut s'expliquer assez naturellement par la position qu'occupaient les avant-bras repliés dans l'utérus au devant du thorax. Mais, pour que le thorax ait pu prendre cette forme toute spéciale, il faut bien admettre une friabilité préexistante du tissu osseux des côtes.

17° *Ruptures musculaires et hématomes dans les muscles.*

M. Liouville montre les muscles *grands droits de l'abdomen* d'un homme mort phthisique dans le service de M. V. Marrotte, à la Pitié.

Il existe là des hématomes, de grandeurs différentes, et l'un d'eux, capable de loger une petite orange au centre même des fibres musculaires, rompues et ayant subi la dégénérescence granulo-graisseuse. Dans quelques points on rencontrait même, à l'examen microscopique, des blocs irréguliers, d'aspect vitreux, rappelant la dégénération dite de Zenker.

Chez un autre individu, mort de tétanos, également dans le service du Dr Marrotte, M. Liouville put aussi constater des épanchements de sang dans les muscles; mais là peut-être existe-il plutôt des *ruptures vasculaires, intramusculaires*, qui expliquent néanmoins facilement l'infiltration sanguine. Ces

muscles sont ceux du dos, de la masse dorso-rachidienne. Les contractions tétaniques y étaient très-énergiques ; le malade se courbant pour ainsi dire en arrière, comme un *arc tendu*.

M. Despres. — Dans le premier cas (*tuberculisation*), je crois bien qu'il y a eu rupture musculaire ; mais dans le second cas (*tétanos*), je pense qu'il y a eu simplement infiltration sanguine par hémorrhagie insterstitielle ; car ce sont ces infiltrations qui ont surtout été déjà signalées dans des cas de tétanos.

OBSERVATIONS.

Observation I. — Anévrysme du tronc basilaire, s'accompagnant de gêne notable de la respiration (service de M. Frémy), par M. Berger, interne des hôpitaux.

La femme G...., âgée de 61 ans, entre, le 25 mars, à l'Hôtel-Dieu.

Voici les seuls commémoratifs fournis par le mari de cette malade. Depuis longtemps elle présentait un affaiblissement de l'intelligence et de la motilité, rendait involontairement ses selles et ses urines, lorsqu'il y a deux mois elle fit une chute subite sur le côté gauche, et depuis ce temps resta privée de l'usage de son bras gauche ; elle reconnaissait les personnes qui l'entouraient, parlait, etc., et rien ne révélait que son état dût s'aggraver. Elle portait en outre depuis fort longtemps un goître volumineux. Le mari résolut de la faire admettre à la Salpêtrière.— Transportée au dépôt, les brancardiers la versèrent dans un escalier, la veille de son entrée à l'Hôtel-Dieu, où nous la trouvons dans l'état suivant.

Perte à peu près absolue de connaissance. La malade se met à pleurer, quand on l'interroge, sans rien répondre aux questions qu'on lui pose et cependant elle s'essaye de tirer la langue lorsqu'on l'y invite. Une double ecchymose circumorbitaire règne autour des yeux dont les pupilles sont contractées et peu sensibles. Le membre supérieur gauche est complétement paralysé, légèrement contracturé dans la flexion, nullement atrophié : il existe peut-être un léger degré d'hémiplégie faciale gauche, peut-être, car l'état de la malade ne se prête pas à un examen bien approfondi de la question.

La motilité est conservée dans le reste du tronc et des membres. La sensibilité au contraire est partout fort diminuée. — Un pincement énergique des membres inférieurs ou supérieurs arrache à peine une marque de douleur à la malade, tandis que des excitations même légères des téguments produisent aussitôt des mouvements involontaires des parties excitées. Incontinence d'urine et des fèces. Respiration très-pénible, stertoreuse. La malade porte un goître volumineux comme les deux poings; il n'est pas la cause de la gêne de la respiration, car en le soulevant celle-ci ne devient pas notablement plus aisée. — Peau chaude; pouls à 90; refus complet des aliments, soif intense: quelques vomissements. Malgré l'application répétée de sangsues aux apophyses mastoïdes, l'emploi du froid sur la tête et des révulsifs cutanés sur le tube digestif, l'état de la malade ne cesse de s'aggraver.

Le 27, apparaissent des soubresauts dans les tendons des fléchisseurs aux poignets droits; des contractions fibrillaires de la face se montrent. Tantôt, la malade excessivement agitée se démène et gémit sans cause, tantôt elle est dans le coma le plus complet.

Le 29 et le 30, la fièvre a notablement augmenté; la malade présente ce grincement des dents que l'on rencontre chez les paralysés généraux à une période avancée; la contracture des extrémités supérieures est considérable; les jambes en présentent un certain degré, la malade a une raideur presque tétanique du tronc. La gêne de la respiration est extrême. Mort le 1er avril, à une heure du matin.

Autopsie le 3, à neuf heures. Le goître attire d'abord l'attention. Situé sur la partie moyenne et latérale droite de la région sus-hyoïdienne, il était formé d'une enveloppe fibreuse épaisse de 4 millimètres environ, très-résistante; sa forme était parfaitement globulaire; à sa surface s'étalait la partie supérieure du sterno-mastoïdien droit, transformé en une bande musculaire peu épaisse, mais large de 6 centimètres au moins. Le ventre supérieur de l'omo-hyoïdien fort hypertrophié et présentant la même apparence, le recouvrait également: les sterno-hyoïdien et thyroïdien étaient normaux. Du reste cette poche ne comprimait nullement les organes environnants, les veines du cou n'étaient pas dilatées, les artères étaient normales, tout au plus si la trachée était, à sa partie supérieure, légèrement plus aplatie qu'à l'état normal. Au goître adhérait le reste du corps thyroïde, il présentait sa consistance et sa coloration habituelle. Le contenu consistant, partie en un liquide gélatineux, partie

en des coagulations de même nature adhérentes à la paroi. La portion la plus interne de celle-ci était formée par une couche, dont la coloration et la consistance rappelaient celles du contenu,

Le crâne ne présentait pas de fractures en aucun point ; il était fort épaissi ; quelques adhérences réunissaient les deux feuilles de l'arachnoïde, ces adhérences détruites laissaient à la peau des plaques blanchâtres tranchant sur la coloration rouge des méninges. Au premier abord on eût pu croire à une suffusion sanguine dans les mailles de la pie-mère, mais cet aspect n'était dû qu'à une vascularisation considérable de cette membrane; elle était œdématiée ; sa consistance était très-augmentée et l'arachnoïde renfermait beaucoup de sérosité.

Les circonvolutions étaient aplaties et peu saillantes, un peu ramollies dans les couches corticales ; du reste, on ne trouvait aucune lésion ancienne ni récente des hémisphères du cervelet ni des centres gris.

La protubérance était le siége de dilatations vasculaires nombreuses, il en était de même du bulbe dont la surface pourtant ainsi que la coupe ne présentait rien d'anormal du reste, et était parfaitement symétrique. Mais à l'endroit où la vertébrale gauche s'unit à la droite pour former le tronc basilaire, ce tronc présentait une dilatation anévrysmale, grosse environ comme une petite noisette, assez dure, un peu allongée dans le sens de la longueur de l'artère.

La poche épaisse, formée par toutes les tuniques de l'artère (an. vrai), était remplie de caillots ; ceux qui adhéraient le plus à la paroi étaient fibreux, organisés, fortement adhérents: telle a été l'opinion de M. Vulpian, qui a examiné la tumeur dans son laboratoire.

La vertébrale gauche était presque oblitérée au point où elle s'abouchait dans la poche ; les caillots fibrineux surtout, marqués en cet endroit, semblaient même en oblitérer complétement la lumière ; elle était très-épaissie ; la droite ne présentait rien d'anormal. Communicante postérieure gauche très-dilatée ; celle du côté droit très-étroite.

Du reste, le système vertébral était bien plus athéromateux que le système carotidien. Un examen sérieux, quoique ne s'appuyant sur aucun examen microscopique, n'a nulle part démontré l'existence d'anévrysmes miliaires dans les centres nerveux.

Obs. II. — Caillots fibrineux dans le cœur gauche. — Productions kystiformes à la suite de pneumonie, par M. Barbancey, externe du service de M. Sée.

Le 3 mars 1869, est entré dans la salle Saint-Charles, n° 14, le nommé Fourtier (Ch.), âgée de 55 ans, maçon.

Depuis longues années exposé à tous les changements de température, chaleur et froid alternatifs, comme l'exigeait son état, ce malade a eu à plusieurs reprises des pleurésies, qui surtout depuis les cinq dernières années de sa vie, avaient profondément modifié sa santé. — En 1868, c'est-à-dire l'an dernier, vers le mois de mai, il avait eu une pneumonie gauche, dont il n'avait point guéri, car depuis cette affection il toussait et crachait d'une façon à peu près continue. Vers le 15 février dernier, ayant éprouvé un violent point de côté à gauche, ce qui l'avait porté à croire qu'il était atteint d'une nouvelle pneumonie, il se soigna chez lui jusqu'au 3 mars. Les phénomènes qu'il éprouvait à cette époque (fièvre, chaleur et humidité de la peau, pommettes colorées, langue sèche, soif ardente), joints aux signes fournis par la percussion et l'auscultation, avaient nécessité son entrée à l'hôpital et ne laissaient point de doute sur sa maladie. Il importe de noter qu'il se plaignait d'un œdème de la jambe gauche, datant du début de son affection, c'est-à-dire du 15 février.

Jusqu'au 10 mars l'état général de cet homme ne fut point mauvais et la pneumonie semblait être en voie de guérison, lorsque le même jour survint du délire de nature probablement alcoolique, sans que le malade pût depuis recouvrer sa raison.

Le 16 mars, coma profond, mort le soir.

Nous avons trouvé, à l'autopsie faite le lendemain, un noyau de pneumonie chronique, occupant le tiers inférieur du poumon gauche ; les deux autres tiers du même organe étaient envahis par la pneumonie nouvelle. L'autre poumon et le cerveau n'ont rien offert qui fût digne d'être noté.

Le cœur droit (oreillette et ventricule) était rempli d'un caillot sanguin, formé après la mort, de consistance gélatineuse, se prolongeant dans la veine cave supérieure ; ce même caillot se continuait dans le ventricule, en envoyant des irradiations entre les colonnes de cet organe. De plus on remarquait de petites productions sous forme de petits champignons blanchâtres, que nous avons reconnu plus tard, par l'étude microscopique, être

entièrement formés de fibrine. Leur volume et leur nombre étaient variables.

L'artère pulmonaire contenait un caillot tout petit, entouré de sang noir liquide.

Le ventricule gauche était rempli par un caillot, formé après la mort, noirâtre et rappelant la gelée de groseille, caillot qui se prolongeait dans toutes les cavités et orifices du cœur gauche. Sur la face de la cloison interventriculaire, on remarquait de petites tumeurs de couleur blanchâtre, arrondies, du volume d'une noisette et se laissant facilement déprimer sous le doigt. A la coupe, nous avons vu que ces tumeurs étaient formées d'une poche contenant à son centre une substance analogue à du pus et de même couleur que le contenant. Ces tumeurs, au nombre de trois, reposaient sur les colonnes du ventricule gauche et envoyaient des prolongements profonds vers la paroi ventriculaire.

Nous avons reconnu, par l'examen microscopique, que les parois et les prolongements de ces petites tumeurs étaient formés de fibrine pure et que leur contenu était constitué par de la fibrine à l'état granuleux sans traces de leucocytes. Tout autour d'elles se trouvaient d'autres dépôts fibrineux, de date ancienne, de couleur blanc grisâtre, interposés aux colonnes charnues et de volume variable.

Les orifices du cœur n'offraient rien d'anormal. La veine fémorale gauche était oblitérée et notablement distendue, sur une longueur de 10 centimètres environ, par un caillot adhérent à la partie postérieure de cette veine et au-dessous de l'embouchure de la saphène interne. Ce caillot commençait immédiatement au-dessous de l'arcade crurale par une extrémité arrondie, sans se prolonger nullement au-dessus ; de consistance médiocre, blanc grisâtre à son sommet près de l'arcade crurale, il envoyait des prolongements dans les veines collatérales. Il faut remarquer que plus on s'éloignait du sommet de ce caillot, plus le sang prenait les caractères du coagulum, c'est-à-dire d'une gelée rouge foncé, sans trace de fibrine visible à l'œil nu.

Les productions de nature fibrineuse dont nous venons de parler, trouvées dans le système artériel et veineux d'un malade atteint de pneumonie aiguë, entée sur une pneumonie chronique, est à notre avis une preuve irrécusable de l'influence de ces maladies (dans lesquelles le chiffre de la fibrine dans le sang, suivant MM. Andral et Gavarret peut s'élever jusqu'à 10 gr. pour mille) sur l'altération du sang et la production des coagulations sanguines dans les vaisseaux de l'économie.

L'état de ramollissement des caillots trouvés dans le cœur et

l'adhérence de celui qui oblitérait la veine fémorale, indiquent l'un et l'autre d'une façon certaine, que leur origine est ancienne et que leur formation s'est effectuée lentement pendant le cours de ces deux pneumonies.

Obs. III. — Variole pendant la grossesse. — Fœtus varioleux. Observation recueillie par M. Foucault, interne des hôpitaux.

Le 6 mars 1869, est entrée à l'Hôtel-Dieu, salle Saint-Landry (service de M. Fauvel), la nommée Ayet, âgée de 26 ans, domestique, vaccinée dans son bas âge,

Le 10 février, cette femme, après quelques jours de malaise, avait vu se développer une éruption, et le 16, elle était admise à l'hôpital Lariboisière pour une variole discrète, qui marcha normalement ; et le 26, elle partait pour la maison de convalescence du Vésinet.

Cette femme est actuellement au sixième mois d'une grossesse (la troisième, et les deux premières ont été bonnes). Pendant tout le temps de sa maladie, lors de son départ pour le Vésinet, et enfin dans cette maison, jusqu'au 2 mars, elle ne cessa de sentir remuer son enfant.

A partir de cette date (2 mars), elle éprouve quelques frissons, un léger mouvement fébrile. Point de phénomènes morbides du côté du tube digestif, point de douleurs lombaires, ni de coliques utérines.

Tels sont les renseignements fournis par la malade lors de son entrée le 6 mars.

L'exploration directe n'ajoute rien que de négatif à l'observation.

On voit nettement les macules et cicatrices commençantes de son éruption variolique. Le ventre n'est pas douloureux. Le col utérin, mou dans sa presque totalité. Le corps utérin occupe l'hypogastre et est mobile. La recherche attentive des battements du cœur fœtal, faite à plusieurs reprises par les élèves du service, reste sans résultat. Rien dans la poitrine.

7 mars. La malade est mise en expectation. — Tilleul, potages.

Le 17. Depuis trois jours la malade ressent dans l'après-midi des frissons suivis de sueurs. Elle tousse un peu. Quelques râles de bronchite.

Les jours suivants l'état fébrile, la courbature augmentent.

Le 20, le pouls est à 96 ; le ventre un peu douloureux. Le toucher n'indique qu'une très-légère dilatation de l'orifice interne.

Le 21 (soir). Après une heure de coliques, la malade fait une fausse couche.

Nous terminons rapidement ce qui concerne la mère, en disant : Que les suites de la fausse couche ont été bonnes.

Le 26. La malade est en parfait état ; elle quitte l'hôpital le 8 avril.

Le fœtus est bien un individu de 6 mois et demi. La mort remonte certainement à un certain temps, car l'épiderme du ventre, des mains et des pieds est soulevé et en partie entraîné ; cependant il n'exhale pas une odeur très-fétide. (La mère a cessé de sentir remuer depuis dix-neuf jours.)

Sur la tête on aperçoit plusieurs taches blanchâtres assez mal limitées ; mais sur le dos se montrent neuf grandes pustules de la dimension d'une pièce d'argent de 20 centimes, ombiliquées à leur centre, environnées d'une zone violacée, le tout sur un fonds rouge ; à côté une douzaine de petites taches non ombiliquées, nettement circonscrites. Ce sont de jeunes pustules semblables à celles de la tête. Aucune de ces pustules ne fait une saillie bien prononcée ; l'ombilication est réduite à un point très-nettement déprimé, comme s'il avait été produit par une fine piqûre d'aiguille.

Dans plusieurs points où l'épiderme est enlevé, on aperçoit la place d'une pustule, marquée par un groupe de petits points blancs saillants, comme papillaires (peau du ventre). Nulle part je n'ai trouvé de disque pseudo-membraneux.

On retrouve également quelques pustules sur les cuisses, les bras ; dans ces parties ce sont plutôt des taches blanches que de véritables pustules.

L'ouverture du petit sujet ne nous a montré aucune lésion sur les membranes séreuses, ni sur la muqueuse digestive ; ainsi que cela a été vu dans plusieurs cas (Thèse de M. Huc ; Paris, 1862). Mais nous signalons sur la face convexe du foie l'existence de plusieurs taches jaunes, ambrées, nettement circonscrites, de 1 à 3 millimètres de diamètre, non saillantes, sans altération du péritoine à leur niveau.

Que sont ces taches ; que signifie cette lésion circonscrite d'un point superficiel du tissu hépatique ? C'est ce que nous ne nous chargeons pas de décider.

En somme, nous voyons dans ce cas :

1° L'infection du fœtus par la mère ;

2° Il est probable que le début de la variole du fœtus remonte aux premiers jours de mars ;

3° Ce début a (dans cette probabilité) eu lieu trois semaines après le début de la variole chez la mère ;

4° Le fœtus a succombé, vu l'état des pustules, à la première période de l'éruption.

M. Ranvier. — On trouve assez fréquemment sur le foie des fœtus et des nouveau-nés, des taches rouillées ou de couleur jaune ambré, ayant l'apparence graisseuse. D'autres fois on voit des empreintes produites par les organes voisins. Ces marques, dues à la compression, sont parfois très-difficiles à distinguer de celles produites par un processus pathologique.

M. Reverdin. — Pendant mon séjour aux Enfants-Assistés j'ai eu souvent l'occasion de voir dans les autopsies des taches analogues à celles qu'on vient de nous montrer. Elles ont en effet absolument l'apparence des taches graisseuses, mais l'examen histologique démontre qu'il n'y a pas trace de graisse dans ces points qui ne sont qu'anémiés par compression

M. Anger. — Les faits de variole congénitale ne sont pas assez fréquents pour les laisser passer inaperçus. Mon collègue, M. Legros, a présenté en 1864 un fœtus semblable à la Société de Biologie. Et le point intéressant de sa présentation était que la mère de ce fœtus n'avait point été atteinte de variole, mais qu'elle s'était trouvée seulement en contact avec des malades et avait séjourné dans un foyer varioleux à l'hôpital.

Obs. IV. — Panaris profond de l'indicateur droit. — Ablation des deux dernières phalanges nécrosées. — Infection purulente. — *Volumineux abcès hépatique.* — Symptômes de péritonite suraiguë le dernier jour.— Mort, par M. C. Monod, interne des hôpitaux.

H.. T..., 36 ans, tailleur, couché, au n° 45 de la salle Sainte-Vierge, service de M. le professeur Gosselin.

Cet homme présente des déformations rachitiques de la colonne vertébrale, du thorax, du tibia droit. Constitution faible ; a toujours joui cependant d'une santé relativement bonne.

Il entra à l'hôpital, le 22 février 1809, pour un panaris profond suppuré de l'indicateur droit, et l'on constata bientôt que la première et une portion de la seconde phalange sont à nu. La première phalange, mobile, est extraite. Dans le but de hâter et de régulariser la cicatrisation, l'ablation de la seconde phalange est proposée, acceptée et pratiquée le 10 mars.

Le lendemain 11 mars, on trouva, à la visite du soir, le malade avec une fièvre vive, pouls 111, temp.: 39°,2. Il n'y a pas eu de frissons. Une traînée d'angioleucite se montre à l'avant-bras et remonte jusqu'à l'aisselle.

Le 12. Même état, la rougeur est cependant moins vive et la fièvre moindre. Mais le malade est sombre, il se tourmente, il se préoccupe de ce qu'il deviendra en sortant de l'hôpital, avec l'index droit de moins (il est tailleur).

Le 14. La rougeur a complétement disparu. Le malade se plaint d'une douleur de côté, à la région de l'hypochondre droit. Il a un frisson à dix heures du soir.

Le 15. La fièvre est considérable; temp.: 41°, pouls 128; céphalalgie, langue poisseuse, inappétence.

Dans les jours qui suivent, les frissons se répètent.

Le 17. Deux frissons. Nouveaux frissons le 18, le 19, le 20.

Le malade est affaissé, découragé. La plaie qui marchait vers la cicatrisation, et dont les deux bords sont déjà réunis par un tissu de bourgeons charnus, tend à rester stationnaire; les bourgeons sont pâles, le facies s'altère.

Après cette série de frissons cependant, commence une période meilleure. La température qui, la veille, était au-dessus de 39 degrés, tombe le 30 mars à 36°,4.—L'appétit était un peu revenu. On put espérer pendant quelques jours une terminaison heureuse.

Mais bientôt tous les symptômes s'aggravent de nouveau. Il n'y eut plus de frissons ; mais il fut bientôt facile de constater la présence d'un épanchement de la plèvre droite, la respiration devint pénible. Le malade, découragé, à moitié assoupi, répondait à peine aux questions. Le facies devient de plus en plus pâle, l'amaigrissement était général, l'intelligence n'était plus parfaitement nette. La température avait repris une marche progressivement croissante et atteignait, le 19 mars, 39°,8.

Il allait ainsi s'affaiblissant de plus en plus tous les jours, sans phénomènes nouveaux, lorsque le dimanche matin, 28 mars, il est pris subitement de vomissements jaunâtres. En même temps, refroidissement sensible à la main, puis aux membres

(37°,8 à l'aisselle). Pâleur extrême de la face, anxiété grande; respiration entrecoupée, haletante; sueurs froides.

Le pouls était insensible à la radiale, il ne put être compté qu'au pli de l'aine (100).

Les vomissements continuèrent jusqu'à la mort, qui eut lieu vers une heure de l'après-midi de ce même jour.

Autopsie. — *Thorax*. Pleurésie purulente à droite; liquide séro-purulent abondant, et fausses membranes.

Abcès métastatiques peu volumineux, au nombre de trois ou quatre, au bord inférieur du poumon droit, cachés sous les fausses membranes. Rien de semblable à la plèvre et au poumon gauche.

Abdomen. Pus dans le péritoine en petite quantité, sans vascularisation de cette membrane. Le diaphragme était intact; il n'y avait pas de communication entre les cavités thoraciques et abdominales.

Rien aux *reins* ni à la *rate*.

Mais dans le *foie* abcès volumineux, du volume d'une grosse noix, siégeant sur la partie externe de la face convexe du foie. Foyer à parois anfractueuses et déchiquetées, à peu près complétement vide de liquide; surface grisâtre.

Il n'y avait pas d'autre abcès dans le foie.

Sur cette même face du foie, à partir de l'abcès jusqu'à l'extrémité gauche du ligament coronaire, sur une étendue de deux à trois travers de doigt au niveau de l'abcès, allait se rétrécissant irrégulièrement à mesure qu'on s'en éloignait, se voyait, traverser diagonalement la face convexe du foie, une bande grisâtre, tapissée par place de fausses membranes, déprimée, coupée à pic, simuler à s'y méprendre une perte de substance superficielle du foie. Des fausses membranes recouvraient, dans une étendue analogue, les feuillets diaphragmatiques du péritoine.

Une coupe de face permit de reconnaître que le foie, sain, recouvert de son feuillet péritonéal, avait été singulièrement déprimé à ce niveau.

Il est probable que le pus de l'abcès s'était fait jour entre le foie et le diaphragme, et s'était enkysté entre les feuillets hépatique et diaphragmatique du péritoine; que le foie avait reçu et gardé l'empreinte de cette cavité kystique accidentelle, qu'enfin, c'était sans doute à la rupture de cette poche purulente qu'étaient dus les signes de péritonite suraiguë constatés le dernier jour.

Si l'interprétation donnée à ce fait est vraie, il constitue une

complication rare et non dénuée d'intérêt de l'infection purulente.

Obs. V. — Poche urineuse congénitale (vice de conformation très-rapproché de l'hypospadias), par M. Labory, interne du service de M. Voillemier, à l'Hôtel-Dieu.

Salle Saint-Côme, n° 30. Le 3 juin 1868, est entré un nommé Picault (Henri), âgé de 7 ans, demeurant rue Montorgueil, n° 24, né à Paris, fils d'Edouard Picault, ouvrier boulanger, âgé de 37 ans, et de Rameau (Euphémie), décédée. —Ce petit garçon, bien portant et bien conformé en dehors de ce qui l'amène à l'hôpital, porte à l'extrémité de la verge, au niveau du canal, une poche ressemblant à son scrotum, poche flasque à l'état de repos, mais changeant complétement de forme pendant la miction. Cette poche alors se remplissant d'urine, ressemble à un petit estomac distendu et acquiert le volume d'un gros œuf de poule. Alors elle est unie à sa surface, rénitente et d'une transparence parfaite. De plus, à ce moment-là, la verge présente une légère courbure à concavité supérieure, le jet d'urine est ascendant. Le petit malade, quand il a fini d'uriner, vide cette poche en retournant la verge de façon que l'orifice du canal soit le point le plus déclive, et en exerçant sur ses parois une légère pression, à deux ou trois reprises.

La verge a son volume normal, le méat ne présente rien de particulier.... canal libre, pas de vulvules...

Les dimensions sont : 1° *à l'état de flaccidité.*

(1°) Longueur de la verge. . . . . 5 c.
(2°) Racine de la verge libre dans l'étendue de. . . . . 2 c.
(3o) Etendue de la poche dans le sens de la verge. . . . 4 c.
(4°) *Idem* dans le sens vertical. . . . . 3 c.
— Elle dépasse le gland de. . . . . 1 c.
2° Dimensions quand elle est *distendue* par l'urine :
(1°) Circonférence passant par un plan vertical antéro-postérieur . . . . . 16 c.
(2°) Circonférence passant par un plan horizontal. . . . 13 c.
(3°) Circonférence passant par un plan vertical transverse. . . . . 13 c.

L'opération a été pratiquée par M. Voillemier ; je la rapporte plus loin en détail. Je crois plus utile de commencer par dire

comment cette poche est constituée... Elle a des parois de 2 millimètres et demi d'épaisseur environ. — Sa surface interne est tapissée par une muqueuse plus épaisse que celle de la paroi supérieure du canal à ce niveau ; elle a un aspect blanchâtre, lavé, que n'a pas l'autre ; elle a quelque chose de l'épiderme ; du reste elle est lisse et unie.

Dans les points où le canal se continuait avec elle, il n'y avait pas de valvule pouvant gêner le cours de l'urine.

Entre l'épiderme et la muqueuse de cette poche très-extensible, on a trouvé au microscope du tissu élastique dartoïde en plus grande quantité que dans le derme normal. — *Absence complète de la tunique musculaire et du tissu spongieux.*

Il n'y a dans la science que deux cas de ce vice de conformation décrit sous la dénomination de dilatation de l'urèthre. Ils se trouvent dans la thèse d'agrégation de M. Guyon. Un, lui a été communiqué par M. le Dr Angers (c'est notre malade alors âgé de 3 ans), et l'autre appartient à M. Hendriksz (d'Amsterdam). — Avant l'opération de notre malade, ces deux faits n'étaient pas suffisants pour permettre d'établir l'histoire de cette difformité. —M. Hendriksz avait opéré son petit malade, âgé de 8 ans, il trouva une muqueuse assez épaisse pour qu'il pût la décoller dans une certaine étendue, mais il ne dit pas autre chose sur la constitution de cette poche. On trouve ce fait tout au long dans le *Traité des maladies des voies urinaires*, de M. Voillemier qui était loin de penser que le petit malade, dont il est question ici, lui tomberait plus tard sous la main, lorsqu'il écrivait, dans son Traité, les lignes suivantes, où on verra qu'il avait, par induction, deviné juste :

« A quelle cause faut-il donc attribuer la formation de la poche urinaire ? Dans mon opinion, il s'agit ici d'un vice de conformation, d'un arrêt de développement, d'une affection primitive et non secondaire ; et, pour dire ma pensée tout entière, il n'y a pas une dilatation de l'urèthre, car l'urèthre n'existe pas au niveau de la poche urinaire. Ainsi les parois de la tumeur sont si minces qu'elles offrent une transparence parfaite. M. Hendriksz, au moment où il opéra son malade, trouva une peau très-fine, doublée uniquement d'une muqueuse ; il ne dit pas un mot du tissu spongieux qui, en effet, n'existe pas dans ces cas. Ces prétendues dilatations du canal ne sont donc qu'un vice de conformation très-rapproché de l'hypospodias ; l'arrêt de développement a porté sur la paroi inférieure de l'urèthre, mais les téguments ont été épargnés, autrement on aurait eu un hypospadias complet. »

Opération. — Le petit malade est opéré le 3 juin. M. Voillemier, après avoir introduit dans la vessie une petite sonde en gomme qui devra rester en place, fend longitudinalement la poche à sa partie inférieure, puis enlève à chaque lambeau latéral ainsi formé, tout ce qui est inutile pour reconstituer au canal une paroi inférieure. Cette incision est faite obliquement de dehors en dedans, pour avoir un adossement de surface. On fait une seule ligature, on place quatre points de suture entrecoupée, et on ajoute à la sonde, introduite dans la vessie, un tube en caoutchouc qui plonge dans un vase, de façon que l'urine ne puisse venir couler sur la plaie. La verge est entourée d'une petite compresse mouillée que l'on maintient constamment humide. — Le 9 juin l'enfant va bien, souffre peu. — Le 10. On coupe quelques points de suture en avant. L'urine passe entre la sonde et le canal, et le sang coule en arrière par plusieurs points non réunis. On remplace ces points de suture par deux autres de suture entortillée avec des épingles.

Le 11. Le malade est bien, l'urine ne passe pas par la plaie, la verge est très-œdématiée. On retire l'ajutage en caoutchouc et on met dans le bout de la verge une éponge que l'on renouvelle souvent. Toujours des compresses d'eau froide. — Le soir, il a une fièvre excessivement vive ; un frisson très-violent ; vomissement. La verge est toujours très-œdématiée ; la compresse, au niveau de la suture entortillée, est empreinte d'un peu d'urine et de sang.

Traitement. — Sulfate de quinine, 10 centig.

Le 12. On enlève la sonde. Frisson à midi, grande fièvre le soir ; il est moins abattu qu'hier. Air gai. La verge est encore plus œdématiée, plus violacée ; il souffre en urinant.

Le 13. On ne met plus de compresses d'eau fraîche. On enlève tous les points de suture et on enveloppe la verge avec une petite bandelette de diachylon.

Le 14. Bon état. L'urine coule en grande partie par la plaie.

Le 15. On enlève le diachylon ; il n'y a que deux points réunis, l'un tout à fait en arrière, l'autre vers le milieu de la plaie. En essayant d'introduire une sonde, ces points se désunissent et le petit malade est dans le même état qu'immédiatement après l'opération.

Le 19. Depuis trois ou quatre jours, il a de l'incontinence d'urine. On le laisse se reposer quelques jours, avant de recommencer la suture de sa plaie.

19 juillet. La plaie, sans qu'on y ait touché, a beaucoup

diminué d'étendue; elle n'a plus qu'environ 2 centimètres; l'incontinence d'urine a cessé depuis quelques jours.

Seconde opération. — Le 27 août on avive, surtout aux dépens de la peau, les bords de la fistule, et on applique une suture entortillée à trois épingles fines, puis on introduit une petite sonde dans la vessie. Dès le soir, l'urine coule entre la sonde et le canal, fuit en arrière de la suture au niveau de la dernière épingle qui a un peu moins bien que les autres saisi les bords de la plaie. On enlève la sonde le lendemain ; on réapplique une nouvelle épingle à la place de celle qui s'est déplacée, et on entoure, au niveau de la suture, la verge des bandelettes de diachylon. Malgré cela, l'urine coule entre les épingles que l'on enlève le quatrième jour, et tout est dans le même état qu'avant l'opération, sauf un « seul point qui s'est réuni vers le tiers pos-« térieur de la fistule et a divisé celle-ci en deux parties irré-« gulières. »

Troisième opération. — Le 30 novembre. La fistule s'est un peu rétrécie ; on procède à un nouvel avivement, en biseau incliné de dehors en dedans; on fait une suture entortillée avec trois épingles plus fortes que la première fois et qui traversent toute l'épaisseur des lèvres avivées de la fistule. On n'introduit pas de sonde et on ne tente pas la réunion du petit pertuis postérieur, qui servira de voie dérivative à l'urine. On enveloppe de compresses humides, et le lendemain de bandelettes de diachylon. Le troisième jour on enlève les épingles, l'urine n'est pas sortie par les points réunis. Le 5 décembre il y a désunion dans le tiers antérieur, et réunion dans le reste; l'urine coule par ce tiers antérieur non réuni de la fistule antérieure, par la postérieure, la plus petite à laquelle on n'a pas touché, et par le méat qui a été agrandi à cet effet par une incision en bas. Le malade n'a eu aucun accident, il s'est même levé le surlendemain de l'opération.

La réunion se maintient les jours suivants.... Le pertuis antérieur s'est beaucoup rétréci, mais donne toujours passage à l'urine, pendant la miction Le 16 décembre on le touche légèrement à l'extérieur avec le nitrate d'argent. Le 25 décembre sa lumière qui égale à peine une soie de sanglier ne donne plus passage à l'urine.

Le pertuis postérieur auquel on n'a pas touché, et qui donne toujours passage à une assez grande quantité d'urine, s'est malgré cela rétréci au point que probablement il pourrait s'oblitérer à peu près complétement sans opération ; seulement les parents du petit malade voulant absolument l'emmener dans les premiers

jours de janvier, M. Voillemier, le 28 décembre, avive les bords cutanés de cette fistule postérieure, et les rapproche avec deux serres-fines.

On enlève les serres-fines le 30 décembre, l'urine qui sortait encore en assez grande quantité par la plaie non-réunie, à ce moment-là, donne à peine issue à quelques gouttes. Aujourd'hui 2 janvier 1869, les bords sont un peu tuméfiés; on applique de nouveau par précaution une serre-fine, qui est enlevée le 4 janvier. Les bords alors sont toujours tuméfiés, il y a un peu de sécrétion purulente ; il en sort toujours quelques gouttes d'urine, et un jet assez volumineux, quand on ferme le méat. De plus en même temps, dans cette dernière circonstance, il sort par le pertuis antérieur presque invisible un petit jet d'une finesse extrême.

Le 7 janvier, cautérisation légère au nitrate d'argent.

Le 12 janvier, ses parents le font sortir de l'Hôtel-Dieu, à peu près dans le même état, avec promesse de le ramener dans quelque temps.

Obs. VI. — Grossesse extra-utérine à terme. — Mort de la mère et de l'enfant, par M. Bourdillat, interne des hôpitaux.

La pièce que je présente à la Société m'a été adressée par M. le Dr Fillemin (de Sens), qui y a joint une observation complète, à laquelle j'emprunte les détails qui suivent :

Mme X..., morte le 7 décembre 1868, était âgée de 27 ans. Elle avait eu antérieurement deux grossesses parfaitement régulières. Ses règles avaient paru pour la dernière fois le 16 février. Jusqu'au 26 avril, il ne s'était passé rien d'anormal. Ce jour-là la malade, qui habitait une petite localité, distante de 2 kilomètres d'un village voisin, franchit à pied cette distance sans fatigue, pour assister à l'église aux exercices d'un chemin de croix, qui nécessitèrent de sa part des génuflexions souvent répétées. Tout à coup elle fut prise dans le côté droit du ventre d'une douleur très-vive, qui la plongea dans un grand état de souffrance, accompagné de vomissements, de météorisme, de suffocation, et de petitesse du pouls. Quelques jours après, ces symptômes si pénibles s'amendèrent et on put transporter la malade à son domicile; on vit alors apparaître à la vulve un écoulement de sang médiocre, qui fit croire à une ausse couche Cet écoulement, simulant des lochies, dura une quinzaine de jours.

Pendant plusieurs semaines la malade souffrit toujours dans le côté droit du ventre, au niveau de la fosse iliaque. La douleur était superficielle, s'exaspérant par le toucher, qui donnait une sensation de plénitude et de rénitence insolites en cette partie; l'utérus était senti au-dessus du pubis profondément. Le reste du ventre était ballonné, mais insensible dans toute autre partie, les selles et la miction difficiles et douloureuses, les digestions incomplètes. Des vomissements incessants, des lipotymies et à un moment une tympanite générale énorme mirent la malade dans un grand danger. Cet état finit néanmoins par s'amender un peu sous l'influence du temps et d'un traitement antiphlogistique approprié.

Cependant croissait insensiblement dans la fosse iliaque droite une tumeur molle, rénitente, qui, à mesure qu'elle se développait, devenait de moins en moins douloureuse. Deux mois environ après le début de ces accidents la femme crut sentir remuer. Mais l'existence de la grossesse ne fut point encore reconnue à ce moment.

A partir du cinquième mois, la femme revint peu à peu à un état de santé relativement bon. Deux mois se passèrent ainsi sans accidents, la femme sentant parfaitement remuer et cela sans douleurs. Les battements du cœur de l'enfant commencèrent à être perçus à gauche entre l'ombilic et le pubis, on crut à une grossesse ordinaire, et la malade cessa d'être vue régulièrement.

Le 19 septembre, c'est-à-dire un peu avant le septième mois, la malade sentit la masse fœtale passer de droite, au milieu et à gauche, position qu'elle garda jusqu'au dernier moment. M. Fillemin sentit à ce moment la tête du fœtus située sous l'ombilic et coiffée par des téguments si minces qu'on aurait pu en distinguer les sutures. Les autres parties du fœtus n'étaient pas moins nettes et faciles à reconnaître. Le ventre se laissait déprimer facilement sans donner la sensation d'un globe résistant, comme l'utérus gravide. Les battements du cœur étaient très-distincts à gauche. Le col, long de 3 à 4 centimètres, dirigé en arrière et en bas, était mou et entr'ouvert. En avant, au-dessus du pubis, on sentait un corps arrondi, résistant, sans dureté, mobile, mais sans ballottement : tous signes d'après lesquels M. Fillemin conclut à l'existence d'une grossesse extra-utérine. Les seins étaient flétris, sans accroissement physiologique.

A partir de cette époque, la malade resta en proie à des douleurs extrêmement vives, coïncidant toujours avec les mouve-

ments actifs du fœtus. La santé générale en subit une altération profonde, qui ne fit que croître dans les deux derniers mois de la grossesse.

Le terme de l'évolution fœtale était dépassé de quelques jours, lorsque le 22 novembre la femme fut prise brusquement de vomissements, de diarrhée, de météorisme et d'un malaise profond avec état syncopal, accidents que le médecin attribua sans hésitation à la rupture de la poche amniotique. En même temps le ventre s'affaissa et prit de l'ampleur sur les côtés; la tête quitta sa position et descendit un peu. Bientôt le ventre devint énorme et une véritable ascite se développa avec hoquets et vomissements continuels. Le 1er décembre, les mouvements du fœtus cessèrent d'être perçus. Le 6 décembre, au matin, la femme fut prise de douleurs très-vives, qui, par leurs caractères et les symptômes concomitants du côté des autres organes, simulaient un faux travail d'accouchement. Après vingt-quatre heures d'une souffrance inexprimable, elle finit par expirer.

M. Demarquay, appelé pour pratiquer la gastrotomie, s'il y avait lieu, arriva lorsque les battements du cœur de l'enfant avaient déjà cessé de se faire entendre, et dut par conséquent abandonner cette ressource ultime.

A l'*autopsie*, on trouva la cavité du péritoine distendue par une grande quantité de liquide. L'enfant, qui était bien conformé et d'un développement peu ordinaire, fut trouvé au milieu des circonvolutions de l'intestin, recouvert par une membrane mince et facile à déchirer. Cette membrane n'était pas complète, et ses débris étaient épars sur le corps de l'enfant et sur les intestins. Il n'y avait point de kyste extérieur à cette enveloppe, qui se continuait avec la portion spongieuse du placenta et formait seule les parois de l'œuf. Le péritoine était épaissi et enflammé. Les intestins n'avaient pas subi de modifications et ne présentaient d'adhérences en aucun point avec le péritoine.

Le placenta était logé dans la fosse iliaque droite, qu'il occupait tout entière par son volume. Sa face extérieure adhérait au péritoine, non-seulement en ce point, dans une étendue de 10 centimètres carrés, mais encore à la paroi abdominale antérieure, dont on eut quelque peine à le détacher. Il n'existait pas trace de vaisseaux rompus en ces points, d'où l'on doit légitimement conclure que cette union était purement adhésive et qu'il ne s'était pas établi par cette voie de circulation supplémentaire pouvant contribuer à la nutrition du fœtus. Le lacis vasculaire considérable, organisé dans le ligament large et

greffé sur l'utérus hypertrophié, pouvait d'ailleurs largement suffire au développement du fœtus. L'injection de ces vaisseaux n'a pu être faite; mais la dissection y démontre clairement des vaisseaux beaucoup plus volumineux qu'à l'état normal. La masse placentaire est si intimement confondue avec le ligament large, qu'il est impossible de les isoler sans déchirure. Le niveau d'insertion du cordon ombilical correspond à un point très-voisin de l'utérus et jusque auquel on n'a pas pu suivre la trompe. Celle-ci, en effet, est oblitérée presque au sortir de l'utérus. La face externe du placenta, lisse dans une grande partie de son étendue, présente une large perte de substance dans le point correspondant aux adhérences qu'elle avait contractées avec la fosse iliaque. Sa face interne est parcourue par des vaisseaux volumineux comme à l'état normal.

Le pédicule qui unit la masse placentaire à l'utérus est assez volumineux par suite du développement des vaisseaux qu'il renferme. Le ligament rond qui, normalement, forme la partie antérieure du ligament large, est refoulé en arrière de la masse placentaire, inversion qui a son explication dans le développement progressif de l'œuf et dans son acheminement de haut en bas vers la fosse iliaque. Les ovaires sont sains.

L'utérus hypertrophié présente à peu près le volume qu'il a au troisième mois de la grossesse; son tissu est très-développé. Vers le fond de l'organe, ses parois mesurent plus de 3 centimètres. Sa muqueuse, épaissie, est recouverte d'un enduit noirâtre. Le col, très-ramolli, est entr'ouvert et mesure 3 centimètres et demi de hauteur. Il porte à sa partie inférieure plusieurs kystes folliculaires.

Réflexions. — De l'examen, de l'observation et de l'étude des pièces anatomiques, il ressort pour nous, qu'il s'agit ici d'une grossesse extra-utérine, dont le produit primitivement arrêté dans le canal de la trompe, en a déterminé la rupture vers deux mois et demi, pour continuer à se développer dans la cavité péritonéale; mais sans perdre jamais ses connexions avec le point qui lui avait servi de support et qui a contribué ultérieurement à sa nutrition. — Il s'agirait donc ici d'une de ces grossesses abdominales secondaires, et que Cazeaux persiste à considérer plutôt comme une variété de grossesse tubaire. — Notre interprétation s'appuie sur les accidents brusques du début, sur l'absence de fibres musculaires dans l'enveloppe extérieure du kyste;

enfin, comme signe négatif d'une grossesse simplement abdominale, sur l'absence d'adhérences vasculaires avec le péritoine dans la fosse iliaque et à la paroi abdominale antérieure.

Obs. VII. — Tumeur ganglionnaire du petit bassin. — Hématocèle recto-utérine, péritonite aiguë. — Mort. — Autopsie, par M. G. Richelot, interne du service de M. Hérard.

L..., âgée de 52 ans, entrée le 25 mars, salle Saint-Joseph, à l'Hôtel-Dieu, se plaint depuis un an environ de douleurs abdominales modérées, avec leucorrhée assez abondante, et un peu d'affaiblissement général, sans cachexie prononcée. L'année précédente, elle avait eu quelques métrorrhagies.

Le 26 mars. *Etat actuel.* — L'abdomen est augmenté de volume ; on trouve à l'hypogastre une tumeur paraissant constituée par l'utérus qui fait saillie au-dessus du pubis, et enclavé par une masse qui le soulève. Cette masse semble se prolonger du côté gauche, vers la fosse iliaque; on sent dans cette région une induration comme fibreuse ; c'est dans ce point que la malade souffre le plus.

Les veines superficielles de l'abdomen offrent des varicosités très-remarquables au-dessous de l'omblilic et au niveau de la fosse iliaque gauche, fait qui s'accorde parfaitement avec l'existence d'une tumeur du petit bassin, comprimant les veines profondes de ce côté.

Toucher vaginal. Il existe une bosselure volumineuse, dure, immobile, qui remplit les culs-de-sac postérieur et latéral gauche, et laisse libre seulement le cul-de-sac latéral droit. De plus, elle oblitère en grande partie la cavité vaginale, de telle sorte que le doigt, immédiatement arrêté, a peine à faire le tour de la tumeur et à reconnaître l'état des parties. On trouve cependant le col utérin tout à fait déjeté en avant, immédiatement en arrière du pubis. Il est impossible d'imprimer aucun mouvement à la masse formée par l'utérus et par la tumeur y attenante ; on ne peut non plus reconnaître la forme, le volume, la situation exacte du corps de la matrice, et dire si la tumeur en est indépendante, ou s'est développée aux dépens de son tissu.

Les douleurs sont un peu plus vives depuis ces derniers temps. La malade se plaint d'un poids incommode du côté de l'excavation pelvienne. La santé d'ailleurs n'est pas sensiblement altérée.

Le 8 avril. 15 jours après son entrée, la malade est prise d'un mouvement fébrile, sans cause appréciable. Puis une sensibilité plus vive de l'abdomen se déclare dans la soirée; on n'y fait pas grande attention.

Le lendemain, on trouve une fièvre intense; pouls à 140, filiforme; facies grippé; vomissements porracés; douleur abdominale excessive, ballonnement.

Mort à 6 heures du soir.

Le 20. *Autopsie.* — A l'ouverture de l'abdomen, on trouve l'intestin distendu par des gaz, et ses tuniques fortement injectées du haut en bas; il s'écoule une grande quantité de liquide trouble, et manifestement purulent; en un mot, les traces d'une péritonite aiguë généralisée. Les divers organes ayant été rapidement examinés, l'attention se concentre sur les organes génitaux.

L'utérus, volumineux, est soulevé au-dessus du pubis. La vessie est petite, et cachée derrière cet os. Une anse, appartenant à l'iliaque, couronne le fond de l'utérus, et sert de limite supérieure à un épanchement sanguin formé de caillots récents, et que ne circonscrit aucune fausse membrane. On enlève avec précaution l'ensemble des organes génitaux, auxquels tient une tumeur volumineuse, qui remplit la plus grande partie de l'excavation pelvienne, et qui adhère modérément aux parois de celle-ci.

La pièce est d'abord examinée par sa partie antérieure. En incisant la paroi antérieure du vagin, on découvre une saillie arrondie qui oblitère en partie sa cavité et soulève sa paroi postérieure (c'est la bosselure qu'on sentait sur le vivant par le toucher vaginal); au-devant et au-dessus de cette saillie, le col de l'utérus, parfaitement sain. Le corps de l'utérus, qui n'offre rien d'anormal que son volume, est incisé, et on trouve saillants dans sa cavité trois corps fibreux, dont l'un, gros comme une petite orange, mais mou et sans forme déterminée, remplit toute la cavité et tient au fond de la matrice par un pédicule très-court, qui se brise dès qu'on exerce sur lui quelques tractions.

Les ligaments larges sont intacts; seulement l'ovaire est remplacé de chaque côté par trois ou quatre grappes formées chacune par une dizaine de corps arrondis de la grosseur d'un pois environ. Leur tissu est dur à la coupe, et n'offre aucune apparence kystique. On ne trouve pas trace de la forme normale de l'ovaire.

En examinant la pièce par sa partie postérieure, on trouve le

cul-de-sac recto-utérin rempli de caillots récemment formés, et dont les plus supérieurs s'élevaient jusqu'à l'anse intestinale qui couronnait le fond de l'utérus ; aucune trace de fausse membrane ancienne ou récente. Le rectum est dévié à droite ; en introduisant le doigt par la partie inférieure, et un autre doigt dans le vagin, on sent entre les deux une tumeur dure, située au-dessous du cul-de-sac recto-utérin en dehors de la cavité péritonéale. Cette tumeur remplissait la moitié gauche et la partie postérieure de l'excavation pelvienne, et soulevait le cul-de-sac du péritoine. On l'incise dans toute son épaisseur, et on la trouve formée par un tissu assez analogue, à l'œil nu, au tissu encéphaloïde. La veine iliaque gauche se perd dans son épaisseur, ce qui explique très-bien la gêne de la circulation et les varices des veines superficielles de l'abdomen développées du côté correspondant. De plus, elle contient çà et là plusieurs petits caillots sanguins, et un épanchement considérable occupe toute sa partie supérieure, sans aucune connexion avec le point où se perd la veine iliaque.

Les caillots sanguins qui forment cet épanchement, se continuent manifestement avec ceux qui remplissent le cul-de-sac recto-utérin ; au niveau de cette continuité, il n'y a plus de péritoine.

Examen microscopique de la tumeur. A l'état frais, on ne peut en déterminer la nature avec certitude ; cependant, elle paraît formée de tissu ganglionnaire En effet, après durcissement dans l'acide picrique, on constate les faits suivants : au milieu d'un stroma fibreux abondant, qui contient un riche réseau plasmatique et quelques amas de cellules adipeuses, se trouvent disséminés irrégulièrement, des îlots constitués par un reticulum fin, qui contient dans ses mailles des éléments analogues aux leucocytes. La tumeur paraît donc s'être développée aux dépens des ganglions du petit bassin, et représente une hypertrophie considérable de leur tissu.

Remarques. — Cette malade portait une tumeur pelvienne qui faisait saillie dans le vagin et du côté de l'abdomen. Le palper abdominal donnait la sensation d'une tumeur fibreuse ; le toucher vaginal, par la forme, la consistance, le siége de la bosselure que le doigt rencontrait, faisait penser invinciblement à une vieille hématocèle : tel fut le diagnostic porté pendant la vie.

A l'ouverture de l'abdomen, on crut un moment que le diagnostic était vérifié ; il y avait bien une hématocèle recto-utérine ; mais elle était récente, et la tumeur sentie par la palpation et

le toucher était constituée par toute autre chose ; l'épanchement sanguin, l'époque et le lieu de sa formation, furent en réalité méconnus du vivant. Quant à son mode de production, il est facile à comprendre : une rupture vasculaire, ou plusieurs ruptures consécutives, se sont faites dans le tissu morbide, et comme en ce point le péritoine était ulcéré, envahi, confondu avec la tumeur, rien ne s'est opposé à ce que le sang s'accumulât dans le cul-de-sac recto-utérin.

Nous ne disons rien des corps fibreux rencontrés dans l'utérus ; ils n'avaient aucun rapport avec la maladie principale. On y a d'ailleurs trouvé, au microscope, la structure musculaire qui a fait donner à ces tumeurs, le nom de myômes.

Quant aux productions singulières qui remplaçaient les ovaires, on a trouvé dans chacune de ces petites tumeurs les éléments du tissu conjonctif; c'étaient autant de petits corps fibreux développés aux dépens de l'ovaire et constituant une sorte de dégénérescence du tissu de cet organe, amenée par les progrès de l'âge plutôt qu'un tissu véritablement pathologique.

Nous pouvons résumer cette observation de la manière suivante : Une femme de 52 ans entre à l'hôpital, portant une tumeur du petit bassin, de nature ganglionnaire, très-volumineuse, oblitérant la cavité vaginale. Pendant son séjour à l'hôpital, se fait, dans le tissu de cette tumeur, une hémorrhagie, dont le sang se trouve versé dans le cul-de-sac recto-utérin, et alors, mais seulement alors, se produit une hématocèle rétro-utérine, qui ne se traduit au dehors par aucun signe physique. Puis, l'épanchement de sang dans le péritoine, détermine une inflammation suraiguë de cette séreuse, qui amène la mort. Ce fait présente un double intérêt : 1° la difficulté du diagnostic différentiel entre une tumeur de cette espèce et une vieille hématocèle, difficulté tenant au volume, à la consistance, au siége du produit morbide ; 2° les conditions pathogéniques de l'hématocèle rétro-utérine qui est survenue ensuite : hémorrhagie dans le tissu morbide et épanchement dans le péritoine, par suite des connexions que présentait la tumeur avec le cul-de-sac rétro-utérin.

Obs. VIII. — Grenouillette hydatique, par M. Charles Monod, interne des hôpitaux.

Julien P..., âgé de 61 ans, couché au n° 36 de la salle Sainte-Vierge, hôpital de la Charité, service de M. le professeur Gosse-

lin, est un homme amaigri, affaibli, ayant toujours cependant joui d'une bonne santé. Pas d'antécédents dignes d'être notés.

Il y a six mois, en octobre 1868, cet homme a commencé à sentir avec la langue une légère saillie sur le plancher buccal. Deux mois plus tard, la saillie était devenue une petite tumeur; elle s'était développée sans douleur, mais produisait une gêne de plus en plus considérable. Un médecin, consulté, fait une ponction, qui donne issue à un liquide clair; et le lendemain, il passe un séton filiforme qui ne reste que quatre jours en place. Une inflammation assez vive se développe; fièvre; le malade garde le lit huit jours.

Les symptômes inflammatoires calmés, la tumeur avait sensiblement diminué de volume; mais elle reprend bientôt ses dimensions primitives, et le malade se décide à entrer à l'hôpital, quatre mois après la première opération.

Il présentait à son entrée (23 avril) une tumeur assez volumineuse, faisant une saillie notable, du volume d'une grosse noix, située sur la moitié gauche du plancher de la bouche, dépassant un peu la ligne médiane. La langue était fortement refoulée en haut et en arrière, et comme collée à la voûte palatine; le malade ne pouvait en aucune façon la faire saillir au dehors. La mastication était considérablement gênée, presque impossible; la déglutition difficile; la voix nasonnée, presque inintelligible.

A la palpation, fluctuation manifeste; mais la paroi de la cavité était épaisse, dure : on avait évidemment affaire à une grenouillette insolite. La présence de quelques ganglions sous-maxillaires du côté de la tumeur, durs, indolents, roulant sous le doigt, pouvaient également faire craindre une complication sur la nature de laquelle il était difficile d'être fixé. Aucun symptôme local d'inflammation, ni chaleur, ni empâtement de la région; aucune douleur, ni spontanée, ni provoquée; pas de coloration anormale de la muqueuse. Il n'y avait pas de fièvre. Le malade ne se plaignait que de la gêne occasionnée par la tumeur.

L'opération est décidée et pratiquée le 30 avril. Elle devait consister en deux temps: dans le premier, incision de la poche; dans le second, large excision des parois.

La première incision donne issue à une quantité assez considérable de pus louable, sans odeur spéciale; les parois sont excisées et le doigt pénètre profondément dans le kyste et atteint la base de la langue.

Au milieu du pus on trouve une membrane blanchâtre, for-

mant une véritable poche de la grosseur d'une petite noix, d'un tissu mou, tremblotant, opalin, ressemblant à la membrane d'une hydatide, ayant comme elle l'aspect d'albumine coagulée. Le microscope confirma l'hypothèse faite à première vue en montrant un tissu amorphe, transparent, composé de couches très-régulières et stratifiées. D'ailleurs le liquide contenu, qui n'était cependant pas transparent, ni limpide, mais d'un gris blanc, laisse voir au milieu d'un grand nombre de granulations graisseuses, de quelques cristaux d'hématoïdine et d'acide stéarique, des crochets d'échinocoque et des échinocoques entiers.

Ce fait nous a paru intéressant par sa rareté. Davaine ne cite que deux cas de kyste hydatique de la bouche (l'un de l'amygdale, l'autre de la gencive). Nous croyons devoir conserver à cette tumeur fluctuante du plancher de la bouche, le nom de *grenouillette* en y ajoutant simplement le mot *hydatique;* ce n'est qu'une variété anatomique nouvelle de cette affection. Cliniquement il n'était pas possible de songer à autre chose qu'à une grenouillette. Ajoutons cependant qu'après la ponction, le diagnostic pouvait être et avait même été fait. M. le Dr Homolle, qui avait pratiqué la première opération, avait été frappé de la limpidité et de la grande fluidité du liquide. De plus, ni par la chaleur, ni par l'acide nitrique, il n'avait pu le faire coaguler. Il avait dès lors songé à la possibilité d'un kyste hydatique. Il n'avait au reste ni avant ni après la ponction, rien perçu en explorant la tumeur qui ressemblât à un frémissement hydatique.

L'examen microscopique fait par lui du liquide, avait été également sans résultat précis.

Obs. IX. — Insuffisance aortique. — Péricardite et hypertrophie considérable du cœur, par M. Hayem.

X..., âgé de 33 ans, entré le 7 janvier 1869, salle Saint-Lazare, no 18. Cet homme, d'une constitution robuste qui lui permet de faire le pénible métier de charretier, n'a souvenir d'aucune affection antérieure.

Les premiers symptômes de l'affection qui l'amène à l'hôpital se sont manifestés au mois de septembre dernier, à la suite d'un refroidissement; il aurait subi une pluie de plusieurs heures sans changer de vêtements. Depuis ce moment, il a ressenti fréquemment une vive douleur à la région cardiaque, des palpitations et une dyspnée considérable qui apparaissait au moindre effort. Depuis quinze jours, il a quitté son travail, est resté alité sans pouvoir prendre de sommeil; la dyspnée l'oblige à rester assis dans son lit. Il a reçu les soins d'un médecin qui lui a fait appliquer trois vésicatoires à la région précordiale.

État actuel. Dyspnée assez intense, infiltration considérable; coloration assez marquée des pommettes; la peau est chaude et humide; 70 pulsations; pouls fort, bondissant; toux fréquente; expectoration blanchâtre; 47 inspirations par minute. L'œdème des membres inférieurs est considérable; les bourses sont infiltrées; les membres supérieurs ont été aussi œdématiés, mais il n'en reste plus de trace, si ce n'est encore aux mains; urines rares, chargées; traitées par l'acide nitrique, elles ne donnent pas de dépôt albumineux, ni d'acide urique, mais des sels qui disparaissent par un excès d'acide nitrique.

A l'auscultation, les bruits du cœur sont obscurs et voilés par un bruit de souffle très-sourd. Dans la poitrine, on entend dans toute l'étendue du poumon gauche, et surtout à la base, des râles sous-crépitants.

Le 10 janvier. Le cœur présente un bruit de souffle au second temps, dans le 3e espace intercostal et près du sternum; le pouls est bondissant. — Un vésicatoire est appliqué sur la région précordiale.

Le 11. L'œdème de la jambe droite a augmenté notablement. On constate en outre de l'œdème pulmonaire. — 8 ventouses scarifiées.

Le 13. Diminution notable de l'œdème des membres inférieurs.

Le 16. Amélioration sensible; plus de fièvre.

Le 21. L'amélioration continue; le malade a complétement désenflé; plus de fièvre; il vomit depuis deux jours. On supprime la teinture de digitale; julep diacodé. Les signes physiques sont les mêmes : premier bruit sourd comme si la pointe avait une certaine difficulté à se mouvoir; deuxième bruit remplacé par un souffle doux, mais fort, qui a son maximum au niveau de la troisième côte. Langue large, humide, blanche, soif vive; l'urine est devenue plus claire et plus abandonte; l'effet diurétique a été très-marqué; il n'y a jamais eu d'albumine.

Le 24. Potion avec 2 gr. de teinture de digitale.

Le 27. L'amélioration continue; le malade se lève toute la journée sans réapparition de l'œdème. Appétit revenu; cependant signes physiques semblables. Dyspnée encore assez marquée. — Cautère sur la région précordiale.

Sort du service le 7 février; rentre le 9 mars. Bonne santé antérieure; pas de rhumatisme. Revient avec des signes d'apoplexie pulmonaire.

9 mars. A sa rentrée dans le service, le malade présente des signes d'apoplexie pulmonaire; hémoptysie qui se répète pendant deux jours; râles sous-crépitants dans le côté droit de la poitrine et au sommet du poumon. Du côté du cœur, on entend encore un bruit de souffle au second temps, mais le pouls est moins bondissant; œdème peu considérable des membres inférieurs. — Julep; acétate d'ammoniaque.

Avril. Au commencement d'avril on trouve, à l'auscultation du côté droit, un noyau de pneumonie avec un peu de souffle, au niveau de l'angle de l'omoplate; crachats épais et légèrement teintés en rouge; le bruit de souffle est plus perceptible; œdème considérablement augmenté et étendu aux bourses, qui ont un volume énorme.—Potion, teinture de digitale et kermès, reste sans effet.

12 avril. On ausculte le cœur et on entend, quand le malade peut retenir sa respiration, un bruit de galop très-manifeste qui dépend de l'asystolie du cœur; le pouls a perdu de sa violence; du côté du poumon on entend, à droite surtout, des râles sous-crépitants, humides, signes d'œdème pulmonaire. L'œdème est extrêmement considérable; urines rares et boueuses; le malade urine difficilement. — Potion de Todd.

14 avril. Augmentation de la dyspnée et de l'œdème. État très-grave. Mort dans la soirée, d'une manière brusque et comme de syncope.

Les urines étaient relativement rares, 300 gr. peut-être (n'ont jamais été pesées; mais d'après le volume qu'elles occupaient le matin dans le vase, j'estime que pendant le mois d'avril, au moment où l'œdème est devenu si considérable, elles ne dépassaient pas 300 gr. en 24 heures), rouge-brique, comme si elles contenaient du sang; examinées plusieurs fois, on n'y a trouvé que des sels très-abondants et de l'acide urique ; mais pas d'albumine.

Autopsie. — Le cœur a un volume très-considérable; il adhère par toute sa surface au péricarde pariétal. Les adhérences sont celluleuses et déjà organisées en avant et en arrière; elles s'é-

tendent jusqu'à la base du cœur et à l'origine des vaisseaux. En détachant le péricarde, on voit que ces adhérences cèdent assez facilement et ne sont pas infiltrées de liquide.

Le cœur pèse 880 grammes. Il est rempli de caillots fraîchement coagulés; les caillots du cœur droit sont un peu plus fibrineux que ceux du cœur gauche. Insuffisance aortique très-marquée; à mesure qu'on verse de l'eau par l'aorte, elle s'écoule immédiatement par l'ouverture qu'on a pratiquée à la pointe du cœur. L'orifice mitral permet l'introduction de quatre doigts. Insuffisance douteuse de l'artère pulmonaire. — La paroi du ventricule gauche n'est pas hypertrophiée d'une manière notable, tandis que la cavité est assez dilatée pour permettre l'introduction du poing. La valvule mitrale est épaissie; quelques cordages sont rétractés. A l'orifice aortique, on trouve un épaississement considérable du bord libre des trois valvules et particulièrement de la valvule postérieure; ce boursouflement de la valvule est comme semi-cartilagineux. Au niveau de la naissance de l'aorte, on trouve une plaque scléreuse. Pas d'altérations des valvules tricuspide et pulmonaire.

Du côté des poumons on trouve du sang fraîchement coagulé dans les veines pulmonaires. Les deux poumons sont très-congestionnés; ils sont œdématiés à la partie postérieure et inférieure. A la base du poumon droit deux petits infarctus hémorrhagiques. Le poumon gauche, à la base, présente d'une manière très-manifeste de la splénisation et de la carnisation. Dans les points où ces lésions sont moins apparentes, on trouve toujours un état œdémateux du poumon qui conserve l'empreinte du doigt.

L'aorte présente quelques taches jaunâtres peu saillantes.

Le rein présente une coloration inégale, rouge et grise en certains points. La surface est lisse; à la coupe il est un peu granuleux.

La rate est grosse et dure; sa surface est lisse. Son tissu cellulaire paraît augmenté.

Le foie est graisseux, un peu atrophié; il présente une congestion des veines sus-hépatiques et affecte en certains points l'aspect du foie muscade. La vésicule contient une quantité de bile à peu près normale, mais cette bile est peu colorée.

L'artère crurale contient un peu de sang coagulé.

Obs. X. — Hématocèle dans un sac herniaire, par E. Bourdon, interne des hôpitaux.

X..., garçon marchand de vin, âgé de 53 ans, portait depuis trois ans une hernie inguino-scrotale droite, grosse comme les deux poings, réductible, mais simplement soutenue par un suspensoir.

A la fin du mois de janvier 1869, il reçoit un coup de pied de cheval dans l'aine droite, et à partir de ce jour-là, il voit se développer du même côté une tumeur qui grossit de jour en jour, la hernie devient complétement irréductible. Quelques douleurs modérées dans le bas-ventre et un peu de gonflement, mais pas de fièvre, pas de vomissements, aucun trouble des fonctions digestives. Le 22 mars, le malade entre à l'hôpital du Midi, dans le service de M. Simonet, croyant avoir une affection du testicule. Sa santé, dit-il, est assez bonne, bien qu'il soit faible et très-pâle, il a seulement beaucoup maigri depuis son accident. Il porte une tumeur plus grosse qu'une tête d'adulte, reposant sur la partie supérieure des cuisses, et semblable, au premier aspect, à une énorme hydrocèle. Elle s'est développée aux dépens de la peau de la verge et du scrotum ; la verge a disparu et le gland, dévié à gauche, fait seul saillie ; les poils du côté droit sont abaissés au devant de la tumeur ; les poils à gauche et le gland sont au niveau du pli de l'aine gauche. La tumeur est sans bosselures, ovoïde, à grand diamètre vertical; elle mesure 72 centimètres dans sa grande circonférence, et 60 dans sa petite; elle est molle et offre une sensation très-nette de fluctuation et de choc en retour. Sa peau paraît amincie et est sillonnée de veines dilatées ; elle est excoriée à gauche en un point qui est en contact avec la cuisse. La tumeur est complétement *irréductible*, et en la comprimant on perçoit au niveau de la partie supérieure une sensation de frôlement. Elle présente de la sonorité, dans son tiers supérieur, une matité complète dans ses deux tiers inférieurs. On ne constate aucune transparence. Le testicule gauche est accolé au côté gauche de la tumeur, les éléments du cordon sont dissociés et étalés. Il est impossible de retrouver le testicule droit. Le malade n'éprouve qu'une sensation de pesanteur et ne ressent que quelques picotements dans la tumeur.

Le 26 mars. Ponction à la partie la plus déclive avec un trocart à hydrocèle ; le liquide semble avoir quelque peine à sortir; il coule goutte à goutte, malgré une pression soutenue, mais par

moment, sort en jets comme si des caillots obstruaient l'orifice interne de la canule ; il est rougeâtre et couleur de curaçao. La canule se meut librement dans la cavité; la poche aussi bien vidée que possible, on constate que les parois en sont épaisses, et on éprouve en les pressant une sensation de crépitation molle; la hernie occupe le tiers supérieur de la tumeur. On ne peut toujours pas constater la place qu'occupe le testicule droit. La quantité du liquide évacué s'élève à 4 litres. Ce liquide laisse déposer un caillot très-rouge, formé de globules sanguins à peine altérés, sans cristaux, et surmonté d'une couche très-épaisse de sérosité jaunâtre très-albumineuse.

Le lendemain l'épanchement s'est presque complétement reproduit. Rien de notable dans l'état général et local. Le malade s'affaiblissant et réclamant une nouvelle opération, le 15 avril on ponctionne de nouveau la tumeur et le liquide présente exactement les mêmes caractères. On fait alors une incision de 10 centimètres par laquelle le liquide sort en abondance, entraînant des caillots noirâtres. Avec le doigt on sent un tissu aréolaire dans lequel sont emprisonnés des caillots, et en les arrachant, on entraîne des lambeaux de ce tissu. Les parois de la poche sont dures, épaisses de plus de 1 centimètre. La coupe en est blanche, rougeâtre, et le tissu très-dense. La cavité est occupée au centre par la hernie autour de laquelle est un cul-de-sac circulaire rempli de fausses membranes et de caillots ; la surface de la hernie présente les mêmes caractères que les parois du sac. Les fausses membranes arrachées sont constituées histologiquement par des fibres de tissu conjonctif sans vaisseaux. Le liquide contient d'abondants globules de sang un peu déformés. (Tampons de charpie sèche; injection avec la teinture d'iode iodurée très-diluée.) Le lendemain, suppuration abondante, fièvre assez forte, quelques gaz dans la tumeur. Légères douleurs à droite suivant le trajet présumé du cordon. (Potion de Todd, tisane vineuse); les jours suivants, la fièvre augmente ; 130 pulsat.; la suppuration devient plus fétide. Le malade s'affaiblit. Le 18 mars, léger frisson; quelques efforts de vomissements; face pâle, grippée; subdelirium.

Mort le 19 avril.

Autopsie.—A l'ouverture de la cavité abdominale, on constate l'existence d'une péritonite chronique ; les intestins sont soudés par des fausses membranes résistantes, et les circonvolutions sont presque complétement effacées; leur surface est grisâtre ; elles sont unies par des adhérences nombreuses au foie et à la rate ; l'épiploon, roulé en corde et recouvert de fausses membra-

nes, est accolé au bord inférieur de l'estomac; périhépatite, périsplénite; cirrhose du foie. (Le malade était alcoolique.)

Aucune trace de liquide dans la cavité péritonéale. On voit deux anses intestinales accolées, accompagnées d'une portion de mésentère, volumineuses, grisâtres, à parois épaissies, qui plongent à droite dans un sac herniaire, le collet est assez large pour laisser passer le poing, lisse, blanc, et sans adhérences avec les anses herniées.

La cavité qui contient le liquide n'est autre que la cavité du sac, les parois sont épaisses de 1 à 2 centimètres; elles présentent à leur surface interne une couche de membranes grisâtres, irrégulières, mamelonnées. Ces fausses membranes existent aussi, mais moins épaisses, sur les anses intestinales, qui forment un paquet plus gros que le poing, adhérant seulement au sac par sa partie postérieure. Le testicule gauche est sain et complétement distinct du sac. Le droit, situé en dehors du sac, lui est accolé, et de ce côté adhère à la tunique vaginale, étroitement uni au sac. Le cordon droit, rompu en arrière du sac entouré par les fausses membranes qui lui forment un canal où les éléments sont distincts et mobiles les uns sur les autres, le cordon remonte à droite de la verge et passe derrière le collet, et un peu en dedans de lui.

Examen microscopique. — Une coupe de la paroi montre trois couches : la plus interne, blanc-jaunâtre, est composée d'éléments très-granuleux. Noyaux embryoplastiques, cellules fusiformes. Cette couche, à sa surface libre, est déchiquetée et présente des franges composées de tissu conjonctif en voie de formation; par sa partie profonde elle s'unit à la seconde couche et à ce niveau existent des cellules étoilées et quelques vaisseaux; la deuxième couche contient encore des cellules, mais on y distingue des faisceaux de tissu conjontif mieux formés et un plus grand nombre de vaisseaux.

Enfin la troisième couche est composée de tissu conjonctif pur et contient beaucoup de vaisseaux variqueux remplis de globules sanguins.

Réflexions. — Cette observation nous semble présenter un double intérêt : 1° l'existence dans un sac herniaire encore habité, d'une hématocèle aussi volumineuse (c'est-à-dire contenant quatre litres de liquide) est, croyons-nous, un fait exceptionnel; 2° la question du diagnostic de la tumeur nous paraît dans ce cas difficile à résoudre et ici n'a pas été

résolue. Reste à savoir si l'on pouvait avec les antécédents du malade, avec les signes fournis par la tumeur, décider si l'on avait affaire à une hématocèle dans un sac herniaire ou à une hématocèle de la tunique vaginale ?

Avant la ponction, la tumeur était irréductible totalement, et elle devait l'être, le paquet intestinal adhérant à la partie postérieure et inférieure du sac par des fausses membranes résistantes. Pour nous, nous concevons parfaitement qu'un traumatisme puisse à la fois rendre une hernie irréductible et produire une hématocèle de la tunique vaginale. Bien plus, cette dernière affection étant relativement commune par rapport à l'hématocèle dans un sac herniaire, on devait d'abord songer à une maladie souvent décrite et souvent observée.

Après la ponction, le liquide évacué ne présentait pas, il est vrai, la coloration habituelle du liquide de l'hématocèle de la tunique vaginale, mais nous ne concevons pas pourquoi, si les parois altérées d'un sac herniaire présentent la même structure et les mêmes vaisseaux que celles d'une tunique vaginale, le liquide différerait dans l'un et l'autre cas. On ne pourrait se fonder que sur des observations analogues à la nôtre, et nous n'en connaissons pas. Il n'y a là, nous semble-t-il, qu'une différence dans le degré d'altération qu'aurait subie le sang dans la cavité qui le contient et pourquoi le sang s'altérerait-il plus dans la tunique vaginale que dans un sac herniaire, la structure des fausses membranes et des parois étant la même ?

Après l'incision enfin, les fausses membranes accumulées autour du paquet intestinal ne permettaient pas d'engager le doigt ou un stylet entre le collet et la hernie, — la cavité semblait parfaitement close par en haut, et de plus les intestins, formant une masse globuleuse assez régulière dont la surface était lisse et n'offrait aucune trace des circonvolutions, ressemblait bien plutôt au sac herniaire lui-même faisant saillie dans une seconde cavité, qu'à des anses intestinales libres et flottantes dans un sac.

M. Desprez. — Je m'étonne que, dans le cas présent, on n'ait pas tenté de faire au moins rentrer les gaz que con-

tenaient l'intestin hernié, cela eût toujours diminué la tumeur et peut-être facilité le diagnostic. Il est vraiment regrettable de voir ainsi s'accumuler des observations tendant à prouver la difficulté de diagnostic, dont sont entourées les tumeurs des bourses. C'est ainsi que, dans ce cas, je crois qu'on pouvait assez facilement arriver à le préciser.

D'abord, on savait qu'on avait affaire à une hernie autrefois réductible et devenue irréductible par suite d'un traumatisme. Que ce même traumatisme avait été le point de départ d'une tumeur molle, fluctuante, et s'étant développée peu à peu sans symptômes graves ou inflammatoires.

Enfin, puisqu'on avait fait une ponction il était important de s'appuyer sur la nature du liquide sanguin et sur sa coloration rouge foncé pour dire qu'il ne provenait pas d'une hydrocèle, mais bien de la cavité du sac herniaire.

M. Guéniot. — Je ne suis pas de l'avis de M. Desprez, lorsqu'il prétend qu'un examen attentif joint aux différents symptômes sus-mentionnés aurait dû conduire au diagnostic. Il était fort difficile, au contraire, de bien diagnostiquer, le genre de tumeur qui accompagnait la hernie dont l'irréductibilité augmentait encore la difficulté. Peut-être, en effet, si on avait pu, comme le dit M. Desprez, faire remonter les gaz contenus dans l'intestin hernié, eût-il été possible d'établir que le reste de la tumeur était formé par un épanchement de sang. Mais quant à dire le siége précis de cet épanchement et son origine, je crois qu'on pouvait hésiter.

Lorsque la ponction est venue éclairer en partie le diagnostic, la nature même du sang ne donnait pas, selon moi, une notion suffisamment précise pour affirmer qu'on n'avait pas affaire à un épanchement de la tunique vaginale.

M. Desprez. — Je pense au contraire que les circonstances dans lesquelles s'est produit l'épanchement et les proportions rapides auxquelles est arrivée la tumeur devaient faire exclure l'hématocèle de la tunique vaginale en faveur d'un épanchement de sang dans le sac même de la hernie.

Extrait du rapport de M. Gadaud sur la candidature de M. Hallez.

1° Myxome kystique de la région rénale (pesant 9 kilos), développé à la partie supérieure de l'abdomen et pris pour une tumeur de la plèvre.

M. Hallez vous a présenté un énorme myxome kystique développé dans la région rénale gauche. Cette tumeur, masse de tissu colloïde contenue dans une poche qui renfermait plus de 5 à 6 litres de liquide, s'était développée entre le rein gauche et la rate sans que son point de départ ait pu être précisé. Mais ce qu'elle présenta surtout de plus remarquable, c'est son développement en haut, de façon à refouler le diaphragme et à faire trouver à l'autopsie la rate en rapport avec la clavicule. Le développement en bas ne s'était pas fait dans les mêmes proportions; car pendant cinq mois, le malade qui fait le sujet de cette observation, fut traité par plusieurs chefs de service comme atteint de pleurésie chronique; ce n'est que plus tard, lorsque l'on vit le côté gauche du thorax se dilater, puis bientôt après, des masses dures apparaître dans la région lombaire de l'hypochondre gauche que le diagnostic fut modifié et que l'on pensa à une tumeur, soit développée dans les plèvres et ayant refoulé le diaphragme en bas, soit développée dans la région du rein et ayant refoulé le diaphragme en haut. L'autopsie démontra que cette dernière hypothèse était la vraie.

2° Série de cœurs présentant des insuffisances tricuspides.

Mais nous arrivons aux présentations de M. Hallez, sur lesquelles je désire attirer spécialement l'attention de la Société.

C'est une série de cœurs, offrant tous, à différents degrés et avec des lésions et des origines variables, des insuffisances tricuspides. L'intérêt de ces présentations réside dans la variété des causes et de la nature de ces insuffisances.

Dans tous les cas, l'insuffisance s'est traduite cliniquement par un pouls veineux nettement observable, tantôt d'une manière constante et tantôt avec des intermittences variables.

Deux de ces cœurs ont présenté une dilatation de l'anneau tricuspide sans lésions vasculaires ; dans les deux autres il y avait lésion organique des membranes valvulaires.

C'est sur l'examen de ces dilatations secondaires de l'anneau sans lésion organique que nous nous arrêtons d'abord.

1er Cœur. — Dans un premier cœur, l'insuffisance s'étant signalée pendant la vie par les signes suivants : cyanose généralisée, stase veineuse et dilatation considérable des veines du cou, varices des membres inférieurs, pouls veineux consistant, souffle siégeant dans le cinquième espace intercostal vers l'insertion des cartilages costaux, qui s'est manifesté d'une façon permanente seulement dans les derniers jours de la maladie ; ce souffle disparaissant au niveau du sternum et sous le mamelon, et ne s'entendant plus à la base du cœur, était donc un souffle bien limité en bas et à droite, pouvant être directement rattaché à la valvule tricuspide. Il y avait de plus de l'emphysème pulmonaire, dont le début remontait à plus de 15 ans.

L'*autopsie* montra les faits suivants :

Le poids du cœur est de 372 grammes. La circonférence à la base est de 24 centimètres ; la demi-circonférence du ventricule gauche, mesurée de la basse de l'auricule gauche à la pointe de 12 centimètres ; la même mensuration, ayant pour point de départ l'auricule droite, donne pour le ventricule droit 16 centimètres. Donc augmentation évidente du ventricule droit qui descend beaucoup plus bas que le ventricule gauche et constitue seul la pointe du cœur. Nous verrons que, dans les 4 cœurs que M. Hallez vous a présentés, ce fait s'est trouvé constant.

L'aspect extérieur du cœur est graisseux ; le tissu adipeux est répandu en très-grande quantité dans les sillons transverses et interventriculaires.

Le ventricule gauche est légèrement dilaté. La mesure

de la circonférence maximum est de 9 centimètres 1/2 ; les parois ne sont pas hypertrophiés. L'anneau aortique est normal, les valvules sigmoïdes sont saines et suffisantes; elles ont conservé leur transparence et leur souplesse. La valvule mitrale est également normale. Aucune concrétion athéromateuse sur les valves; l'anneau n'est pas dilaté. L'oreillette gauche, non dilatée, ne présente rien à noter.

Le ventricule droit offre une dilatation considérable, sa circonférence maximum est de 16 centimètres. Il n'y a pas hypertrophie des parois. La fibre musculaire, considérée par la face interne, présentait un picté jaunâtre bien apparent, et l'examen microscopique démontra une dégénérescence granulo-graisseuse de la fibre musculaire. L'orifice pulmonaire est sain, non dilaté. Vers l'orifice tricuspide nous constatons ce qui suit : les valvules sont saines, transparentes, ne présentant aucune induration athéromateuse, aucun dépôt fibrineux ou autre. Les colonnes charnues sont libres. Aucune trace d'endocardite. Mais l'anneau tricuspide est largement dilaté, sa circonférence est de 12 centimètres 1/2. Du reste aucune lésion organique du pourtour.

L'oreillette droite est fortement dilatée; la cavité de l'auricule communique largement avec l'oreillette. Pas d'hypertrophie des parois. Les veines caves ne sont pas dilatées à leur origine.

Ainsi, dans cette observation nous constatons une dilatation simple des cavités du cœur, surtout du ventricule et de l'oreillette droite, ayant amené secondairement un élargissement de l'anneau tricuspide. Quelle est la cause de cette dilatation ? Nous croyons qu'elle réside dans la lésion pulmonaire. Depuis 15 ans en effet le malade était atteint d'emphysème pulmonaire. A l'autopsie les poumons étaient emphysémateux, intimement unis au thorax par des adhérences pleurales anciennes. Nous croyons que tel est le point de départ de cette dilatation secondaire des cavités du cœur. Cette dilatation a surtout porté sur le cœur droit, il s'y est surajouté une dégénérescence graisseuse du myocarde : le résultat a été la dilatation de l'anneau tricuspide et l'insuffisance relative de la valvule.

La deuxième observation se rapproche du fait précédent, mais s'en éloigne à certains points de vue.

Ici il y a encore dilatation secondaire du cœur droit, l'anneau tricuspide s'est encore élargi, mais la cause n'est plus la même. Pas de lésion pulmonaire ou pleurale, mais lésion de l'orifice aortique.

Rappelons les principaux faits de cette observation. Cœur énorme, mesure 32 centimètres de circonférence à la base. Bien qu'il y ait une dilatation considérable du ventricule gauche, la pointe du cœur est encore formée par le ventricule droit. Comme dans l'observation précédente, dégénérescence graisseuse, c'est-à-dire atonie musculaire et prédisposition à la dilatation.

Du coté du cœur gauche, insuffisance et rétrécissement aortique par des concrétions athéromateuses qui ont complétement déformé les valvules et les ont appliquées contre les parois de l'aorte. Mais en ce point s'arrêtent les lésions valvulaires organiques. L'orifice mitral en est exempt, ses valves sont souples et transparentes.

Du côté du cœur droit, dilatation considérable de l'oreillette et du ventricule. La circonférence maximum du ventricule est de 13 centimètres; la circonférence de l'anneau tricuspide est de 12 centimètres 1|2, soit seulement 1|2 centimètre de moins que la circonférence maximum du ventricule. Pas de lésions valvaires.

Ici encore pas de dilatations des veines caves à leur origine, et dilatation considérable de l'oreillette.

Donc dans ce cas l'insuffisance tricuspide semble avoir son point de départ dans la lésion aortique; elle est encore consécutive à une dilatation secondaire des cavités du cœur.

Les deux autres cœurs présentés par M. Hallez sont au contraire des exemples intéressants d'*insuffisance par lésion des valves*, l'anneau ne se dilatant pas.

Dans un premier cas, la dilatation du ventricule droit est considérable; le bord droit du cœur mesure 20 centimètres, le bord gauche n'en mesure que 13. La pointe est formée par le ventricule droit. Ici encore la dégénérescence graisseuse est évidente. Les lésions organiques portent sur

les valvules mitrales et tricuspides ; l'orifice aortique est sain.

La valvule mitrale est épaissie dans toute son étendue. A l'insertion des tendons et au bord libre, larges plaques athéromateuses. Notons que, dans ce cas, la surface auriculaire des valves est lisse et semble normale, les irrégularités athéromateuses ne s'observent que sur leur surface ventriculaire. Par d'hypertrophie des parois.

Le cœur droit mesure 17 centimètres de circonférence. Il est dilaté sans hypertrophie concentrique. L'anneau tricuspide mesure 12 centimètres; mais le fait important est que les valves portent, à l'insertion des tendons, de grosses masses indurées, irrégulières. Le reste de la valvule est considérablement épaissi, rigide, mais le maximum de l'altération siége au sommet de chaque valve et consiste dans une induration considérable avec épaississement.

L'oreillette est encore dans ce cas dilatée et les parois en sont amincies. Pas de dilatation de la veine cave inférieure; l'orifice de la veine cave supérieure semble rétréci, il ne permettait pas l'introduction de l'index, et cependant il y avait gonflement considérable et permanent des veines du cou et le pouls veineux était constant.

Enfin, dans le quatrième cœur, qui provenait d'une autopsie faite par M. Liouville, à l'hôpital de la Pitié, les lésions organiques occupent toutes les valvules. Ici encore y a dégénérescence graisseuse et dilatation du cœur droit qui l'emporte sur celle du cœur gauche et qui constitue, comme l'a fait remarquer M. Liouville, la POINTE DU CŒUR. Il y a aussi dégénérescence graisseuse, le tissu musculaire est semi-friable, d'aspect granuleux, non hypertrophié.

A l'orifice aortique reconnu expérimentalement insuffisant, épaississement et plaques athéromateuses des valvules sigmoïdes; les valves de la mitrale, réunies en entonnoir, forment un rétrécissement considérable, au sommet de cet entonnoir, c'est-à-dire à l'insertion des tendons; les colonnes elles-mêmes sont réunies par des productions de nouvelle formation.

La valvule tricuspide présente une altération analogue. La circonférence de l'anneau est de 12 centimètres. Les valves sont épaissies, soudées entre elles, mais au lieu de former un entonnoir et d'offrir par conséquent un rétrécissement vers l'insertion des tendons, elles constituent une sorte de cylindre large, irrégulièrement épaissi, remontant sans rétrécissement jusqu'à l'anneau. Cet anneau, examiné par l'oreillette, est élargi; sa circonference est rendue irrégulière par les indurations athéromateuses des valves, en même temps que ces indurations, qui occupent surtout le bord libre, semblent en avoir diminué la longueur. L'oreillette droite est dilatée avec hypertrophie des parois. Les orifices caves élargis, la circonférence de la veine cave inférieure, à son origine, est de 11 centimètres; celle de la veine cave supérieure est de 7 centimètres. C'est la seule fois que nous trouvons cette disposition sur les 4 cœurs présentés.

En résumé, nous avons, dans cet examen, pour ainsi dire suivi une sorte de progression. Nous avons vu d'abord la dilatation simple du cœur droit liée à une affection pulmonaire, complétement indépendante de toute lésion organique des orifices du cœur.

Puis est venue la dilatation secondaire et l'élargissement de l'anneau tricuspide, sans lésion organique, consécutive à un retrécissement avec insuffisance aortique.

Dans le troisième cas, la lésion organique passe du cœur gauche au cœur droit et occupe la valvule mitrale et la valvule tricuspide qu'elle rend insuffisante.

Enfin, en dernier lieu dans le cas observé par M. Liouville, nous voyons dans les deux cœurs, tout l'endocarde malade, et nous retrouvons des lésions analogues, soit à l'aorte, soit à la valvule mitrale, soit à la valvule tricuspide.

Dans ce dernier cœur, provenant d'une autopsie faite par M. Liouville et confié à M. Hallez pour le rapprocher des cas semblables qu'il présentait, il y a encore une insuffisance tricuspide avec altérations multiples de l'endocarde. Les valvules aortiques sont insuffisantes et l'orifice mitral présente un rétrécissement avec insuffisance par accolement non-seulement des valves, mais encore, des colonnes mêmes

de la valvule, qui forment ainsi d'abord une sorte d'entonnoir où le petit doigt a peine à passer, puis après cela encore un autre rétrécissement, mais celui-là, inférieurement placé.

M. Liouville. — Je veux seulement dire quelques mots à propos du dernier cœur que M. Hallez vient de vous montrer, et qui provient d'une autopsie que j'ai faite récemment à la Pitié. Le rétrécissement mitral m'a paru dans ce cas plus prononcé qu'on ne l'observe le plus habituellement. Il semble pour ainsi dire double. Le premier, supérieur, constitué par les valves de la mitrale, qui sont fortement atteintes par l'endocardite ; le deuxième, inférieur, formé aux dépens des colonnes charnues elles-mêmes, qui se trouvent rapprochées par l'accolement des parties membraneuses de la mitrale, et par des produits de l'endocardite, qui partis d'un point d'une colonne, ont gagné l'autre colonne, forment ainsi comme des sortes de ponts, et constituent une espèce de petite cavité anormale, *sous-mitrale* vers la pointe du cœur. Le diagnostic de ce rétrécissement avait été bien exactement fait pendant la vie du malade, et l'on avait été frappé de pouvoir placer sans hésitation, tout à fait à la pointe même, le maximum du bruit anomal, très-intense que l'on percevait avec la plus grande facilité. L'état avancé de la lésion et son retentissement notable sur des parties si rapprochées de la pointe cardiaque, rendent ainsi bien compte de ce que l'on percevait.

M. Le Dentu. — Je pense qu'on peut rapprocher de ces faits de dilatation du cœur, que vient de vous montrer M. Hallez, certains faits de dilatation des oreillettes coïncidant avec la présence de varices des veines extérieures.

Pour bien comprendre le mécanisme de la production de ces dilatations, il faut remonter à ce qui se produit chez l'embryon avant même que s'exécute la séparation des deux veines caves inférieure et supérieure. Le cœur formé primitivement par un tube qui se contourne, ne tarde pas à se subdiviser en plusieurs cavités, qui se laissent distendre par le sang. Lorsqu'une prédisposition à la dilatation existe

chez les individus, on trouve souvent l'oreillette droite plus dilatée qu'à l'état normal ; cet état se remarque de préférence chez les individus prédisposés aux varices. On peut donc, au point de vue de la synthèse pathologique, réduire sous le fait d'une même prédisposition ces dilatations des oreillettes qui coexistent avec la diathèse variqueuse.

M. Duguet. — Je demanderai à M. Liouville pourquo il attache une si grande importance à ce rétrécissement mitral, qui ne paraît être qu'un rétrécissement infundibuliforme, assez marqué sans doute, mais qui ne semble tout d'abord offrir aucune particularité bien appréciable.

M Liouville. — Ce que j'ai tenu à faire remarquer, ce sont les lésions qui siégent jusque sur les colonnes charnues ; ces colonnes, en effet, nous les trouvons en quelques points réunies l'une à l'autre par des produits d'endocardite très-avancée ; leur altération est des plus manifestes, et par ce fait, il s'est produit au dessous de l'extrémité de l'entonnoir constitué par les valves malades de la mitrale, une sorte de nouveau rétrécissement inférieurement placé, et que le sang est encore obligé de franchir, au moins, en grande partie. Ce nouveau *rétrécissement* qui est, pour ainsi dire, *sous-mitral*, est dû à l'union des colonnes charnues modifiées dans leur rapport, comme dans leur texture, par l'endocardite. Il y a, pour ainsi dire, des points de produit de nouvelle formation, qui jetés d'une colonne à l'autre, font des cloisonnements remarquables et amènent cette singulière disposition.

M. Duguet. — D'après ce que vient de nous dire M. Liouville, il faudrait admettre l'endocardite des colonnes charnues.

M. Liouville. — Parfaitement, puisqu'en voici sous vos yeux un exemple des plus nets.

M. Laborde. — Cette question de la localisation de l'endocardite est très-difficile à trancher. Mais en tout cas je crois que les faits que j'ai eu l'occasion de voir avec mon ami Blache me permettent d'affirmer l'existence des endo-

cardites très-localisées surtout chez les enfants. Quant à la disposition des piliers, M. Durozier a rapporté des faits de rétrécissement, où il avait constaté l'adhérence complète de piliers, qui donnaient au rétrécissement un aspect d'infundibulum.

M. Legroux. — *En résumé*, dans ce cas, en effet, il s'agit d'un rétrécissement infundibuliforme très-avancé avec adhérence des piliers, ce qui donne un aspect assez particulier à la valvule mitrale ainsi modifiée par l'endocardite.

Sont nommés au titre de membre adjoint :

MM. Bourneville,
Hallez,
Hallopeau,
Bottentuit.

Paris. A. Parent, imprimeur de la Faculté de Médecine, rue Mr-le-Prince, 31.

MAI 1869

PRÉSIDENCE DE M. CRUVEILHIER

SOMMAIRE.

EXTRAIT DES PROCÈS-VERBAUX. — 1. Tumeur (*Erectile?*) du cerveau chez un épileptique, vaisseaux calcifiés. — 2. Abcès du cerveau, sans cause traumatique. — 3. Ostéo-sarcôme du condyle interne du fémur avec épanchement sanguin ; amputation. — 4. Lésions multiples de la fièvre typhoïde chez un enfant ; mort subite. — 5. Phthisie ganglionnaire ; mort rapide par suite de l'ouverture d'un ganglion ramolli dans la trachée.—6. Symphyse du péricarde avec dilatation du cœur droit. — 7. Appendice caudal opéré sur un enfant. — 8. Lésions intestinales de la dysentérie ; tumeur énorme du foie ; infarctus de cet organe. — 9. Anomalie de l'urèthre dans sa portion prostatique. — 10. Infection purulente, suite de plaie de tête. — 11. Déchirure de l'artère et de la veine poplitée à la suite d'une fracture de l'extrémité inférieure du fémur.—12 Kystes nombreux du foie et des reins ; tumeur de la selle turcique dépendant de la dure-mère. — 13. Tumeur fibro-vasculaire de la dure-mère. — 14.Communication anormale des deux oreillettes sans persistance du trou de Botal.

OBSERVATIONS. — I. Tuberculisation généralisée. — Méningite tuberculeuse cérébro-spinale. — Encéphalite avec œdème phlegmoneux cérébral et aspect puriforme des méninges : Lobe gauche, tiers moyen, insula.—Aphasie.—H. LIOUVILLE, interne des hôpitaux. — Discussion.

II. Anévrysme de l'aorte, siégeant au niveau de l'origine de la mésentérique inférieure. — LANDOUZY, externe du service clinique de M. BÉHIER.

III. Endocardite mitrale et aortique. — Végétations calcifiées

des sigmoïdes — Aortite. — Arrêt brusque et mécanique de la circulation. — G. HAYEM et J. CAZALIS, internes des hôpitaux.

IV. Rupture spontanée du cœur, liée à une altération granulo-cireuse des fibres du myocarde. — Mort subite. — TROISIER, interne des hôpitaux.

V. Rupture du cœur. — LEPIEZ, interne du service de M. RAYNAUD.

VI. Aphasie. — Hémiplégie complète à droite. — Mort. — Au niveau de deux amas tuberculeux, deux foyers d'encéphalite, l'un sur la partie postérieure de la première circonvolution frontale gauche, l'autre sur le lobule de l'insula du même côté. — QUINQUAUD, interne des hôpitaux.

VII. Affection cardiaque. — Oblitérations artérielles multiples de nature embolique. — LANDRIEUX, interne des hôpitaux.

VIII. Cancer du rein. — Généralisation cancéreuse consécutive. — ALLING, interne du Dr MILLARD.

IX. Cancer du péritoine. — ALLING, interne des hôpitaux.

X. Tumeur dite adénoïde du sein. — Sarcome végétant. — REVERDIN, interne des hôpitaux. — Discussion.

---

1. *Tumeur (érectile ?) du cerveau chez un épileptique. Vaisseaux calcifiés.*

M. DESPLATS présente un cerveau recueilli dans le service de M. Moissenet, sur un malade épileptique depuis quinze ans, âgé de 32 ans.

On comptait parfois jusqu'à dix-sept attaques dans les vingt-quatre heures. Depuis un an ce malade avait un asthme dû à de l'emphysème et de la bronchite qui amenèrent une première fois le malade à l'hôpital. Après ce séjour, il fut envoyé à Vincennes suffisamment amélioré, mais bientôt il fut ramené dans un état grave d'asphyxie. Les symptômes de congestion pulmonaire augmentèrent pendant huit jours, au bout desquels la mort arriva sans autre accident étranger.

A l'*autopsie*, on trouva les poumons emphysémateux et congestionnés à la base. Les reins offraient aussi un certain degré d'altération. Dans le cerveau on trouva en arrière des lobes frontaux des veines variqueuses. Au niveau de la troisième circonvolution du lobe frontal gauche, on rencontre une tumeur composée, en grande partie, de *vaisseaux calcifiés*. La pie-mère, légèrement opaline; rien dans les sinus.

M. Desprès fait observer qu'il s'agit peut-être ici d'une *tumeur érectile congéniale*. — Des faits semblables ont été consignés par Billroth et d'autres auteurs. La dilatation variqueuse des vaisseaux qui se voient autour de la tumeur semblent confirmer cette opinion. Quant aux accidents épileptiques survenus tardivement, ils ont pu n'apparaître qu'au moment où l'inflammation s'est produite autour de la tumeur.

M. Hayem. — Sans être aussi affirmatif que M. Desprès, qui n'hésite pas un instant à donner à cette pièce le nom de tumeur érectile, je dois déclarer qu'un examen attentif de la tumeur ne nous a pas révélé d'altération des gros vaisseaux qui y aboutissent. Au centre de la tumeur, on trouve en effet des vaisseaux sinueux, dont les parois ont subi une dégénérescence calcaire, surtout apparente sur les artérioles ; quelques capillaires seulement ont l'apparence calcifiée sans qu'on trouve, d'ailleurs, d'épaississement notable de leurs parois. Il n'existe pas non plus de dilatation ampullaire appréciable, comme dans les tumeurs érectiles. La substance nerveuse périphérique à la tumeur est saine : en résumé, cette lésion, trouvée chez un épileptique, est limitée en un seul point et porte sur les vaisseaux qui sont calcifiés et ont formé une sorte de tumeur.

2. *Abcès du cerveau sans cause traumatique.*

M. Fontaine présente un abcès du cerveau survenu sans cause traumatique chez un homme âgé de 65 ans.

Cet individu, atteint depuis longtemps d'une bronchite chronique, fut frappé assez brusquement d'hémiplégie faciale incomplète à droite. Il se manifesta de la difficulté dans l'articulation des sons et un certain degré d'incoordination de la parole, sans trouble de l'intelligence. On pensa à une tumeur de nature tuberculeuse. Le malade mourut par suite des progrès de son affection pulmonaire.

On trouva à l'autopsie le poumon gorgé de sang, mais sans tubercules. Le cerveau présentait à gauche, vers la convexité du lobe frontal, une masse verdâtre demi-fluctuante, dont une ponction fit sortir une certaine quantité de pus. La tumeur,

dont le volume égalait environ les dimensions d'une noisette, avait tous les caractères d'un abcès de date récente.

M. Laborde. — Si le siége de cette tumeur peut jusqu'à un certain point expliquer les phénomènes d'aphasie susmentionnés, je ne trouve pas ici l'explication de l'hémiplégie faciale dont nous a parlé M. Fontaine.

M. Liouville. — J'ai pu remarquer dans un examen approfondi de cette pièce que les artères avaient subi une dégénérescence athéromateuse. C'est principalement l'artère sylvienne qui était malade de ce côté. — Y a-t il eu là oblitération par caillots, ou bien l'anémie, que nous avons pu retrouver dans d'autres points du cerveau a-t-elle joué un certain rôle ici? C'est ce qu'il est fort difficile de dire.

M. Laborde. — J'ai déjà eu l'occasion de voir des abcès du cerveau qui se développaient consécutivement au foyer circonscrit de ramollissement. On voyait alors la suppuration s'enkyster, comme on la retrouve ici.

3. *Ostéo-sarcome du condyle interne du fémur avec épanchement sanguin. -- Amputation.*

M. Blanquinque présente un ostéo-sarcome du condyle interne du fémur ayant nécessité une amputation à cause de la rapidité de son développement.

Il s'agit d'une jeune fille de 15 ans, ayant fait une chute sur le genou il y a dix-huit mois ; peu après cette chute, le genou commença à gonfler, et bientôt on pensa avoir affaire à une tumeur blanche ; jusqu'au mois de mars dernier, le genou n'était pas très-volumineux, mais depuis cette époque le volume du genou augmenta rapidement. M. Demarquay fit l'amputation le 13 mai.

Examen de la pièce. — Infiltration de tous les téguments et de tous les muscles ; le triceps crural et le couturier sont écartés ; leurs fibres, dissociées par une tumeur fluctuante en avant, dure en dedans ; il en est de même des muscles du mollet. L'articulation ouverte, il s'en échappe une grande quantité d'un liquide noirâtre, un peu sirupeux. La synoviale est épaissie, mais sans fongosités : la rotule, le tibia, sont intacts. Le condyle interne du fémur est le siége d'une tumeur très-volumi-

neuse ; le périoste est épaissi, on peut l'enlever facilement ; de petites parcelles d'os y adhèrent, et nous voyons que cette tumeur, formée de cavités nombreuses, à parois friables, renferme surtout du sang caillé et des fongosités par places ; le cartilage est intact et c'est en arrière, près de la fossette intercondylienne, que la tumeur a attaqué l'articulation, dans laquelle il s'est fait un épanchement sanguin ; cet épanchement a fusé également sous les muscles de la cuisse et de la jambe ; il est contenu dans une sorte de poche, dont la paroi n'est pas distincte ; il est formé de caillots noirâtres et d'autres caillots fibrineux.

4. *Lésions multiples de la fièvre typhoïde chez un enfant. Mort subite.*

M. Rathery met sous les yeux de la Société la fin de l'intestin grêle d'un enfant qui mourut subitement, au douzième jour d'une fièvre typhoïde, dans le service de M. Roger, à l'hôpital des Enfants Malades.

Cette pièce est remarquable par l'étendue et la profondeur des lésions. — La muqueuse intestinale qui présente une vive injection est couverte de plaques de Peyer, nombreuses surtout vers la fin de l'intestin grêle et s'avançant jusqu'au bord libre de la valvule iléo-cæcale. Ces plaques font une saillie très-notable à la surface de la muqueuse. En certains points existent même des ulcérations. En outre, on trouve une véritable psorentérie des follicules isolés. Ces lésions se retrouvent, quoique à un degré beaucoup moins avancé, jusqu'au tiers supérieur de l'intestin grêle. Les ganglions mésentériques sont très-volumineux et congestionnés.

Les autres organes présentaient les lésions habituelles de la fièvre typhoïde. — Rate et foie volumineux. Poumons assez fortement congestionnés, offrant par place quelques noyaux apoplectiques de peu d'étendue. Parmi toutes ces lésions, il n'en est aucune qui puisse expliquer la mort de cet enfant, qui survint dans les circonstances suivantes : la veille de sa mort, le petit malade n'offrait en réalité que les symptômes d'une fièvre typhoïde de moyenne intensité. La nuit fut assez calme, lorsqu'à cinq heures et demie du matin, l'enfant se mit subitement à râler, et l'interne appelé constata les signes de l'agonie. Il mourut une heure après, sans avoir présenté d'autres accidents qu'une légère hémorrhagie par la bouche et par le nez.

A l'*autopsie* on trouva, dans le larynx et les ventricules de cet organe, une petite quantité de sang liquide paraissant provenir de l'ouverture postérieure des fosses nasales.

M. Blache fait observer que ce cas peut se rapprocher des faits consignés dans la récente thèse de M. Dieulafoy, qui cherche à expliquer certains cas de mort subite dans la fièvre typhoïde par une action réflexe sur le bulbe dont les lésions intestinales seraient peut-être le point de départ.

5. *Phthisie ganglionnaire. — Mort rapide par suite de l'ouverture d'un ganglion ramolli dans la trachée.*

M. Rathery. — Il s'agit d'un enfant âgé de 7 ans, entré depuis la veille dans le service de M. Labric à l'hôpital des Enfants. — On n'avait constaté que quelques râles de bronchite dans la poitrine ; mais, d'après le récit des parents, cet enfant aurait eu avant son entrée plusieurs accès de suffocation.

Le lendemain, en effet, le petit malade est pris tout à coup d'un accès de suffocation avec tous les signes d'un abcès au larynx, si bien qu'on eut un instant l'idée de recourir à la trachéotomie, mais une heure après, l'enfant succombait aux progrès de l'asphyxie.

A l'*autopsie*, on trouva les poumons emphysémateux, mais sans tubercules apparents ; il existait seulement de la pneumonie lobulaire limitée en un seul point. Il est à remarquer que le feuillet séreux du péricarde offrait quelques granulations tuberculeuses très-manifestes.

L'arbre aérien, depuis la glotte jusqu'à la deuxième division des bronches, était rempli par une matière jaunâtre, caséeuse, présentant tout à fait l'aspect de matière tuberculeuse ramollie. On voyait, en effet, vers les derniers anneaux de la trachée, du côté gauche, un orifice du diamètre d'une pièce de 50 centimes environ, orifice à demi comblé par de la matière tuberculeuse et à travers lequel on pénétrait dans un ganglion rempli lui-même de matière tuberculeuse. Du reste, plusieurs autres ganglions entouraient la trachée, surtout au niveau de sa bifurcation, et remontaient vers la partie supérieure du col ; ils étaient remplis de matière caséeuse à différents degrés de ramollissement.

6. *Symphyse du péricarde avec dilatation du cœur droit.*

M. Veyssière montre le cœur d'une femme de 74 ans, morte à l'hospice des Ménages.

A l'extérieur le volume du *ventricule droit* est moitié moindre que celui du ventricule gauche. Ses parois ne sont pas épaissies. Il est rempli de caillots fibrineux, résistants, qui paraissent être d'origine ancienne et déjà organisés. Ces caillots occupent les deux tiers de la cavité ventriculaire ; une sorte de canal, 1 c. 1/2 de diamètre, fait communiquer l'orifice auriculo-ventriculaire avec l'infundibulum et l'artère pulmonaire.

Quand on a enlevé les caillots, la cavité du ventricule droit est encore moindre que celle du ventricule gauche. Le contraire a lieu à l'état normal.

De l'ensemble de ces lésions ne peut-on pas conclure que :

C'est à la suite de l'adhérence générale du péricarde, et peut-être de la rétraction cicatricielle de cette séreuse au niveau du ventricule droit, que ce ventricule a été comprimé et rétréci ; simultanément et à mesure que sa cavité se rétrécissait, celle de l'oreillette droite augmentait, et l'orifice auriculo-ventriculaire devenait insuffisant. De même les contractions du ventricule, encombré de caillots et comprimé, devenant impuissantes, les parois de l'oreillette correspondante subissaient une hypertrophie proportionnelle qui leur permettait de suppléer à l'action du ventricule.

Dans le service de M. le Dr Molland, pendant les deux jours qu'il passa à l'infirmerie, on n'avait noté aucun signe du côté du cœur, qui, à l'autopsie, a présenté les particularités suivantes : 1° Les deux feuilets du *péricarde* adhèrent intimement entre eux sur toute la surface du cœur ; leur séparation n'est possible en aucun point ; ils sont sensiblement épaissis ; — 2° *le cœur gauche* n'offre rien d'anormal, à part un peu d'hypertrophie de ses parois ventriculaires ; — 3° C'est le cœur droit qui présente les lésions les plus intéressantes. *L'oreillette droite* est énorme ; elle est *deux* fois plus volumineuse que l'oreillette gauche ; en outre, *ses parois* sont notablement épaissies. L'orifice auriculo ventriculaire est dilaté, et paraît insuffisant.

M. Legroux fait remarquer que l'intégrité relative de la

membrane interne des cavités du cœur l'empêche d'admettre de prime abord que les caillots soient bien réellement d'ancienne date.

7. *Appendice caudal, opéré sur un enfant de six semaines.*

M. Monod.—Un enfant mâle, âgé de six semaines, remarquablement développé pour son âge, est amené dans le service de M. le professeur Gosselin, au mois d'avril 1869.

Il présente à la région coccygienne, au point où commence le sillon interfessier, une excroissance qui offre, par sa situation et par sa forme, tout l'aspect d'une véritable *petite queue.*

Elle est recouverte de peau normale qui, vers la base, se continue avec celle des parties voisines; en haut, avec la peau qui recouvre la partie inférieure de la région sacrée, en bas avec celle de la région périnéale, latéralement avec la peau des fesses

Le point d'implantation n'est séparé de l'ouverture anale que par un espace de 1 à 2 centimètres. Sa forme est celle de deux cônes réunis par la base, ou plus simplement ce petit appendice présente, à quelques millimètres de son origine, une partie renflée; à partir de ce point, elle va se rétrécissant jusqu'à son extrémité. Sa longueur est de 4 centimètres. Son diamètre, dans sa partie renflée, est celle d'une plume d'oie ordinaire. Extensible, on peut, en essayant de l'allonger, lui faire atteindre 5 à 6 centimètres. Je noterai enfin, pour terminer, ce qui a trait à l'aspect extérieur des parties que, un peu au-dessus et à gauche de la base d'implatation de cet appendice, on voit une petite cicatrice déprimée, arrondie, adhérente par ses parties profondes aux tissus sous-cutanés.

Ce vice de conformation datait de la naissance; l'enfant était bien conformé dans toutes les autres parties de son corps. La mère est bien portante; sa grossesse et ses couches n'ont rien présenté de particulier à signaler. Elle a déjà eu six enfants tous bien portants, ne présentant aucune difformité.

Elle amenait son enfant pour le faire opérer. Il fallait, avant de rien tenter, s'assurer, autant qu'il était possible, de la nature de cette excroissance et de ses connexions profondes.

A la palpation, il était facile de reconnaître qu'elle ne renfermait aucune partie osseuse. Parfaitement molle dans toute sa longueur, elle donnait la sensation d'un simple prolongement cutané. La base était également mobile; elle glissait avec la peau voisine sur les parties profondes. Le doigt, explorant à ce niveau,

sentait distinctement les saillies osseuses du coccyx en arrière et un peu au-dessus de la base de l'appendice. D'ailleurs les cris, les efforts de l'enfant se débattant n'amenaient aucun changement de volume ni d'aspect.

Il était évident que cet appendice était complétement indépendant de la colonne vertébrale et des enveloppes de la moelle. L'ablation fut pratiquée au moyen de deux incisions latérales se rejoignant à la base de la saillie. Au moment de la section transversale, un artériole assez volumineux donna un jet de sang; une ligature fut posée, puis la plaie réunie par deux points de suture.

L'enfant n'a pas été revu.

L'examen de la pièce montre qu'elle était telle qu'on s'y attendait : une enveloppe cutanée, au-dessus et dans l'intérieur un tissu cellulo-graisseux, peu chargé de graisse, aucune portion osseu e.

La pièce ayant été présentée également à la Société d'Anthropologie, a été le sujet d'une intéressante discussion.

M. Desprès s'appuie sur l'absence complète d'ossification au centre de la tumeur pour déclarer qu'il ne s'agit pas ici d'un véritable appendice caudal, mais bien plus probablement d'un repli cutané.

Un Membre de la Société objecte que l'on a l'habitude de considérer comme doigts supplémentaires des appendices sans squelette osseux se rencontrant à la main et offrant plus ou moins la forme des doigts.

M. Desprès. — Je ferai seulement remarquer que, dans la description que M. Monod a faite de la région où se trouvait cet appendice caudal, il a eu soin de mentionner une cicatrice existant tout près de la base de la tumeur; il n'est pas absolument rare de trouver sur les enfants de semblables cicatrices dont l'origine est en général un vestige d'adhérence du fœtus aux membranes de l'œuf. Ces adhérences sont aussi parfois des causes de malformations cutanées, dont le cas actuel est peut-être un exemple.

8. *Lésions intestinales de la dysentérie. — Tumeur énorme du foie. — Infarctus de cet organe.*

M. Hayem présente le foie et l'intestin d'un homme de

25 ans, mort avec une dysentérie, salle Saint-Lazare, n° 15, à l'Hôtel-Dieu.

Cet individu était atteint depuis huit mois d'une forte dysentérie dont on n'a pas à chercher l'origine dans le séjour dans les climats chauds, car il n'avait jamais quitté la France; la mort paraît avoir eu lieu par dyspnée et épuisement.

A l'*autopsie* on fut frappé de trouver le poumon droit refoulé au-dessus de la troisième côte par une énorme tumeur du foie. Cette tumeur s'étendait depuis la troisième côte jusqu'à l'hypochondre droit et allait rejoindre la rate à gauche.

En enlevant le foie, cette poche se rompit et donna issue à plus de 500 grammes d'un liquide blanc-jaunâtre et puriforme.

L'ouverture de la tumeur est située sur la face convexe du foie; les parois de cette poche ont une apparence tomenteuse et déchiquetée, offrant de nombreuses brides dans tous les sens.

La vésicule est rétractée et contient une petite quantité de bile à peine colorée. La portion du foie non abcédée est graisseuse, elle offre une coloration pâle. Tout à fait à l'extrémité du lobe convexe du lobe droit, on trouve une autre poche qui n'était pas rompue, et qui contenait un verre environ d'un liquide semblable à celui que renfermait la grande cavité. Le poids du foie est de 3 kilogrammes, abstraction faite du liquide que contenaient les différentes poches. En ouvrant la veine-porte, on la trouve oblitérée par un énorme caillot d'un blanc jaunâtre et adhérent, en forme de tête de clou; il se prolonge jusque dans la seconde branche après le sinus. En sectionnant le tissu du foie, on trouve dans l'autre lobe un petit infarctus jaunâtre, conique, superficiel, de la grosseur d'une noisette environ.

Le poumon offre quelques adhérences celluleuses à gauche. Le lobe inférieur droit est carnifié; il y a de l'emphysème et un peu de congestion vers la partie supérieure. Il n'y a pas trace de tubercules.

Le cœur est petit, pâle, sans lésion des valvules. La rate, un peu volumineuse, est cependant saine. Les reins sont pâles, jaunâtres et légèrement stéatosés; c'est d'ailleurs une simple distension graisseuse des éléments.

Les lésions du gros intestin sont fort importantes; on voit d'abord une hypertrophie des ganglions mésentériques avec congestion chronique au niveau des côlons. La valvule iléo-cæcale est déformée et ulcérée. La muqueuse est épaissie, offrant partout une couleur vert-bouteille plus ou moins foncée; les tuniques muqueuses et musculeuses singulièrement épaissies. La

muqueuse est le siége d'ulcérations constituées par une matière d'un blanc jaunâtre ; ces ulcérations sont tellement rapprochées qu'elles laissent très-peu d'espace sain entre elles. Les unes sont transversales et allongées, les autres sont régulièrement arrondies et cupuliformes ; toutes présentent un bord saillant blanchâtre, granuleux, et sont profondément excavées. On trouve au fond, une matière d'un blanc jaunâtre comme une sorte de détritus granulo-graisseux.

L'examen microscopique des liquides contenus dans les poches présente un détritus granulo-graisseux avec des cristaux gras (stéarine et margarine), des grains pigmentaires, quelques éléments blancs graisseux peu nets, des gouttelettes huileuses en assez grand nombre et de gros éléments remplis de gouttes d'huile, qui ne sont que des cellules du foie altéré. On trouve en outre de nombreux noyaux ovoïdes ou fragmentés, avec un nucléole ne donnant pas la réaction des leucocytes, et paraissant être des noyaux de cellules hépatiques.

Les parois villeuses sont évidemment des fragments de tissu hépatique ramolli, infiltrés de graisse et de pigment biliaire avec des traces de vaisseaux et de tissu conjonctif. Ces lésions du foie sont certainement des infarctus ramollis.

De l'examen de ces lésions complexes il ressort qu'il ne s'est pas agi ici d'un abcès enkysté du foie, consécutif à une hépatite, mais d'une oblitération de la veine-porte ayant donné lieu à des infarctus. Il est possible que dans les cas semblables on ait pris les collections rencontrées dans le foie pour des abcès, mais ici l'interprétation n'est pas douteuse : le caillot ancien, adhérent en partie, et ramolli, qu'on trouve dans la veine-porte oblitère précisément le vaisseau dans la partie du foie correspondant aux collections puriformes.

M. Laborde. — L'importance de ce fait et l'ingénieuse explication qu'en donne M. Hayem m'engage à soulever une question qui me semble de nature à devoir l'éclairer. Tout en laissant de côté les rapports bien connus et bien constatés qui existent entre la dysentérie et les abcès du foie, je demande à M. Hayem s'il est bien démontré que le caillot trouvé dans la veine-porte soit la lésion primitive ayant donné lieu à l'abcès, ou bien s'il n'est pas secondaire à la lésion du foie.

M. Hayem. — Il est fort difficile, dans une lésion aussi complexe, de prouver que le caillot est réellement de date plus ou moins ancienne; mais, dans le cas actuel, je crois qu'on doit raisonner par analogie. Et d'abord, je crois que la poche remplie de liquide puriforme n'est pas un véritable abcès, mais bien un vaste infarctus ramolli et passé au dernier degré de la diffluence. En effet, en considérant qu'il existe dans les lésions de la dysentérie, des sources d'infarctus, je me crois en droit de conclure à leur existence, puisque le foie est précisément un organe où ces lésions se présentent de préférence sous l'influence de la dysentérie. Toutefois, les veines d'origine de la veine-porte n'ont pas pu être disséquées.

M. Laborde. — J'aurais voulu des explications plus précises, nous montrant clairement sur quels signes M. Hayem se fonde pour déclarer que c'est bien d'un infarctus qu'il s'agit ici, et pour expliquer comment la phlébite a préexisté à la formation de la collection purulente du foie.

9. *Anomalie de l'urèthre dans sa portion prostatique.*

M. Reverdin. — D... (Pierre), 74 ans, entre, le 1er mai 1869, à l'hôpital Necker, pour un phlegmon profond de l'aisselle, auquel il a succombé.

A l'autopsie, nous trouvons *une anomalie du canal de l'urèthre dans sa portion prostatique.*

Au-dessous du col de la vessie, qui est excessivement dilaté par l'hypertrophie des deux lobes de la prostate, on trouve un petit orifice arrondi qui conduit dans un canal de 1 centimètre à peu près de longueur qui rejoint l'urèthre. Le canal de l'urèthre est ainsi séparé, dans une petite étendue, en deux canaux superposés; ces deux canaux sont séparés par un pont très-mince, très-régulier, et qui se termine en bas par un bord tranchant, concave et lisse.

Est-ce une anomalie congénitale ou le résultat d'une affection ancienne de la partie prostatique de l'urèthre.

En faveur de cette deuxième opinion, nous ferons remarquer de petits tractus comme pseudo-membraneux qui s'étendent des bords du lobe prostatique à la muqueuse urèthrale.

En faveur de la première, qui nous paraît plus probable, nous alléguerons la régularité du petit canal secondaire et du pont membraneux qui le sépare de l'urèthre.

Cette lésion a été trouvée par hasard à l'autopsie.

N. B. La pièce est déposée au musée de l'hôpital Necker.

10. *Infection purulente, suite de plaie de tête.*

M. Michaud présente les pièces d'un homme mort d'infection purulente à la suite d'une plaie de tête, de contusion du cerveau et d'une fracture de péroné, amenées par une chute d'un sixième étage.

M. Verneuil appelle l'attention sur les diverses lésions présentées par cet homme et sur l'influence qu'elles ont pu avoir les unes sur les autres au point de vue de la pyohémie.

M. Legroux. — A-t-on trouvé des traces d'inflammation dans le cœur ?

M. Verneuil. — Le cœur était énorme. On entendait un bruit de souffle, et il y avait apparence de péricardite pendant la vie. On n'a rien trouvé à l'autopsie pour expliquer ce souffle.

M. Legroux. — Les artères du cerveau étaient-elles lésées ?

M. Verneuil. — Non. Il n'y avait non plus ni méningite ni traces d'inflammation.

11. *Déchirure de l'artère et de la veine poplitée à la suite d'une fracture de l'extrémité inférieure du fémur.*

M. Peyrot. — Ces pièces ont été prises sur un charretier, qui, tombant sous sa charrette, eut l'extrémité inférieure du fémur fracturée. Il put cependant se relever. On le porta à l'hôpital Beaujon. A la visite du matin, on constata la fracture, qui était accompagnée d'une plaie de l'extrémité inférieure de la cuisse. La jambe était remontée, à la partie externe, de 5 à 6 centimètres au-dessus de sa position normale. L'amputation ne fut pratiquée que le lendemain, lorsque des signes de sphacèle avaient commencé à se montrer. Le malade mourut subitement, dans le courant du jour qui suivit l'opération, sans que rien eût pu faire prévoir une terminaison fatale aussi rapide.

L'artère et la veine poplitée étaient coupées complètement. On trouva un caillot au-dessus du point de rupture. Il y avait aussi, dans la veine, un caillot qui remontait jusqu'à la première collatérale; au-dessus de ce caillot s'en trouvait un second, petit, terminé en massue. On ne trouva pas d'embolie dans l'artère pulmonaire; dans le cœur, seulement, un petit caillot blanc, fibrineux, qui pouvait s'être formé dans les derniers temps de la vie.

M. Verneuil. — J'ai pu observer deux cas absolument analogues dans ces derniers temps, qui doivent être rapprochés d'un troisième cas survenu chez un enfant. Dans ce dernier cas, la lésion avait été produite par un couteau qui était tombé sur la partie antérieure de la cuisse. L'artère et la veine furent coupées en travers; on ne s'en aperçut que trois ou quatre jours après, lorsqu'il survint une hémorrhagie. — Un des autres faits fut observé chez un vieillard, ayant une fracture de l'extrémité inférieure de la cuisse, offrant à peu près les mêmes symptômes que dans le cas du présentateur. La fracture était presque transversale; l'artère et la veine poplitée étaient coupées net, comme avec un couteau, au niveau du bord d'une des surfaces de la fracture. — L'autre cas est curieux à cause de l'indécision sur le résultat. Il y avait fracture des deux fémurs. Vers le quart inférieur de l'une des cuisses, il y avait une forte saillie en dedans, au niveau du troisième adducteur, présentant des battements. L'amputation fut pratiquée quarante heures seulement après l'accident, à cause du refus du malade. Lors de l'opération, on remarqua le calibre considérable de l'artère du nerf sciatique. En examinant le membre amputé, on trouva l'artère et la veine coupées si nettement, que l'on put croire que la section avait été faite pendant l'opération ou la dissection. Cette section existait au niveau du bord inférieur du fragment supérieur. L'absence d'hémorrhagie et de signes de sphacèle militaient en faveur de l'opinion que la section avait été faite par le chirurgien. Ce n'était pas la mienne. Je crois que l'absence d'hémorrhagie pouvait être due à la compression du vaisseau par le fragment supérieur. L'absence de sphacèle pouvait être

considérée comme analogue à ce qui se passa dans le cas de la petite fille. On pourrait conclure de là que l'artère poplitée peut être rompue au-dessus du creux poplité sans qu'il survienne de sphacèle.

Quant à la mort subite, survenue dans le cas du présentateur, elle me paraît devoir rentrer dans ces cas de mort subite, survenant à la suite des amputations, sans cause appréciable.

12. *Kystes nombreux du foie et des reins. — Tumeur de la selle turcique dépendant de la dure-mère.*

M. Leboucher. — La nommée Marie R..., âgée de 74 ans, avait présenté pendant la vie, entre autres symptômes, une tuméfaction avec rénitence dans la région épigastrique, et un œdème des deux membres inférieurs, œdème qui dura deux ans, et ne disparut que deux ou trois mois avant la mort. On attribua la tuméfaction et la rénitence à la présence d'une tumeur abdominale, et l'œdème des membres inférieurs à la compression de la veine-cave par cette tumeur.

L'*autopsie* vérifia le diagnostic, mais en montrant des lésions inattendues. Cette femme était atteinte d'une véritable diathèse kystique.

Lésions abdominales. — Des kystes nombreux se rencontraient dans le foie, présentant toutes les dimensions, depuis celle d'un grain de millet jusqu'à celle d'une grosse orange. Quelques-uns formaient de larges bosselures à la face convexe; d'autres faisaient saillie à la face inférieure, un, entre autres, tout près du bord antérieur du foie, à droite de la vésicule biliaire. Ce dernier, le plus volumineux de tous (il avait les dimensions d'une grosse orange), déformait considérablement l'organe, repoussait à gauche la vésicule qui le contournait en s'appliquant sur lui, et produisait même une forte saillie à la face convexe; c'était lui que l'on avait pu palper pendant la vie. Tous ces kystes se présentaient sous la forme de poches presque translucides dans leur partie saillante. Le dernier, le plus gros, à parois également transparentes du côté de la face inférieure du foie, était au contraire revêtu, du côté de la face convexe, par une lame de tissu de plusieurs millimètres d'épaisseur, qui allait en s'amincissant jusqu'au bord antérieur de l'organe. Dans la partie la plus mince de cette lame, on ne reconnaissait plus à l'œil nu, aucune trace de tissu hépatique;

le microscope n'y montrait que du tissu conjonctif, plus ou moins mêlé de granulations graisseuses et de pigment biliaire et sanguin. Un peu plus en arrière, on apercevait de place en place quelques îlots plus rouges, tranchant sur l'aspect grisâtre du fond. L'examen microscopique démontrait dans ces îlots la présence de cellules hépatiques, quelques-unes presque normales, la plupart chargées de graisse et en voie de désagrégation; la disposition de ces cellules en lobules n'était plus reconnaissable.

Tous ces kystes du foie étaient distendus par un liquide tantôt citrin, tantôt rougi par un mélange de sang, ne donnant lieu à aucun dépôt spontané, mais offrant, sous l'influence de la chaleur et de l'acide nitrique, un abondant précipité albumineux. Tous étaient de simples kystes séreux; ils en avaient l'aspect à l'œil nu, et ne présentaient, examinés au microscope, ni crochets d'échinococques, ni membranes stratifiées, à l'exception d'un seul, qui était manifestement un kyste hydatique. Ce dernier, du volume d'une noix, suspendu par un pédicule au bord antérieur du foie, à quelque distance à droite du ligament suspenseur, à parois épaisses et molles, était rempli de membranes verdâtres, mêlées à une bouillie, comme athéromateuse, parsemées de granulations rouges. On n'y put découvrir de crochets au microscope, mais les débris membraneux présentaient une stratification caractéristique. Les granulations rouges paraissaient dues à du pigment sanguin.

Le foie présentait donc deux particularités intéressantes : la présence de kystes séreux, lésion relativement rare, et la coïncidence avec eux d'un kyste hydatique.

Chargé de bosselures considérables, l'organe occupait transversalement l'épigastre et les deux hypochondres, avait rejeté la rate en arrière de lui, et abaissé le rein droit. Ces changements de forme, de volume, de rapport, paraissent avoir causé une compression de la veine cave.

Les deux reins étaient le siége d'une multitude de kystes séreux ou séro-sanguinolents, uniloculaires ou multiloculaires; les uns extrêmement petits, d'autres avaient le volume d'une cerise L'un d'eux, placé à la partie inférieure du rein droit, atteignait les dimensions d'un œuf de poule, et plongeait, par son sommet, dans l'excavation pelvienne.

Lésions crâniennes — Indépendamment de ces lésions abdominales, on trouva dans le crâne une tumeur qui ne s'était annoncée par aucun symptôme pendant la vie. Arrondie, du volume d'une cerise environ, de consistance très-molle, elle

siégeait sur la selle turcique de manière à coiffer en quelque sorte le corps pituitaire. Elle en était séparée cependant par le feuillet supérieur de dédoublement de la dure-mère, qui passe sur la selle turcique à la manière d'un pont, feuillet auquel elle adhérait intimement; c'était donc une tumeur de la dure-mère.

Ainsi placée, elle refoulait en bas l'hypophyse, à droite la tige pituitaire, en haut le chiasma des nerfs optiques dans sa moitié gauche. Cette portion du chiasma était en outre creusée d'une excavation dans laquelle s'engageait le sommet de la tumeur, et était même perforée dans une petite étendue. Cette tumeur était restée latente, et, malgré la lésion du chiasma, la vue avait été conservée.

A l'examen microscopique, cette masse morbide présentait les caractères d'un épithélioma. On y voyait des cellules épithéliales de formes et de dimensions très-variées, pourvues d'un noyau très-distinct. Quelques-unes étaient fusiformes, extrêmement allongées. Un grand nombre présentaient un aspect particulier, dû au développement dans leur intérieur d'une matière hyaline très-abondante, qui distendait la cellule et repoussait le noyau jusqu'à la périphérie. On trouvait en outre, dans la tumeur, un nombre considérable de particules de sable cérébral, soit sous la forme de grains arrondis, soit sous la forme d'aiguilles ou de raphides. Raphides et grains arrondis étaient entourés de couches concentriques formées par des éléments aplatis, fusiformes, qui ont paru de nature épithéliale à cause de leur ressemblance avec un grand nombre des cellules libres de la tumeur. Ces éléments n'auraient ainsi différé de ceux qui formaient la masse de la tumeur que par leur réunion en globes épidermiques ayant pour centre un grain de sable cérébral.

13. *Tumeur fibro-vasculaire de la dure-mère.*

M. Leboucher présente une autre pièce : il s'agit encore d'une tumeur crânienne n'ayant donné lieu à aucun symptôme chez une femme âgée de 76 ans.

La tumeur, du volume d'une grosse noisette, siégeant à la partie antérieure de la faux du cerveau, entre les deux lobes frontaux. Elle formait une masse de consistance très-molle, placée pour ainsi dire à cheval sur le bord inférieur de la faux. Elle se composait en réalité de deux tumeurs situées l'une sur

la face droite, l'autre sur la face gauche de ce repli de la dure-mère.

Très-intimement adhérente à cette membrane, elle se continuait, d'autre part, d'une manière insensible avec le tissu cérébral, dont elle ne pouvait être détachée sans déchirure.

A l'examen microscopique, on reconnut avec certitude dans cette tumeur la présence de deux éléments: l'élément vasculaire et l'élément fibro-plastique. Les vaisseaux à l'état de capillaires, étaient tellement nombreux, qu'il y avait dans ce tissu quelque chose de plus que de la vascularisation; en outre, les flexuosités multipliées, les bosselures de ces vaisseaux rappelaient jusqu'à un certain point l'aspect des tumeurs érectiles formées par des capillaires.

Cependant, la plus grande partie de la tumeur était représentée par du tissu conjonctif, dont les éléments étaient surtout des corps fusiformes, à noyau ovoïde. Un grand nombre de ces corps étaient peu allongés et ressemblaient à des cellules épithéliales.

Enfin, un certain nombre d'éléments ressemblaient assez à ces dernières pour qu'il fût impossible de se prononcer sur leur nature conjonctive ou épithéliale.

Sur diverses coupes pratiquées dans cette tumeur, on n'a pu reconnaître au microscope la présence de grains de sable cérébral.

14. *Communication anormale des deux oreillettes sans persistance du trou de Botal.*

M. Blum. — Cette lésion a été trouvée chez une femme de 56 ans, rachitique, qui présentait une déviation de la colonne vertébrale. Parmi ses antécédents nous devons noter du rhumatisme articulaire aigu, à la suite duquel elle paraît avoir conservé des palpitations. Six semaines avant sa rentrée à l'hôpital, elle a été prise de toux et a commencé à se cyanoser. Elle est entrée mourante, très-cyanosée. Les battements du cœur étaient tumultueux, présentant un bruit de souffle dont il était difficile d'apprécier la valeur.

A l'*autopsie*, on trouve une congestion intense du poumon, mais absence complète de pneunomie. Le cœur était énorme; au-dessous du trou de Botal on trouva une communication anormale entre les deux oreillettes, pouvant laisser passer le doigt. Cette lésion ne paraît pas de date récente.

M. Hayem. — Elle paraît être accompagnée d'un travail d'endocardite, à en juger par certaines incrustations sur la valvule mitrale.

OBSERVATIONS

Observation I. — Tuberculisation généralisée. — Méningite cérébro-spinale tuberculeuse. — Encéphalite avec œdème phlegmoneux cérébral et aspect puriforme des méninges : lobe gauche, tiers moyen insula, phénomènes d'aphasie. Présentation et observation par M. Liouville, interne des hôpitaux.

Le nommé C... (Léopold), âgé de 24 ans, domestique, entré le 20 avril 1869, dans le service de M. le Dr Marrotte, à l'hôpital de la Pitié ; mort le 2 mai 1869.

Le soir du 20 avril, M. le Dr Vaillant, nous amène son jeune domestique qu'il dit souffrir d'une façon très-aiguë, depuis sept à huit jours, et sur lequel il nous donne les renseignements suivants :

Le malade, depuis *six semaines* au moins, se plaignait à plusieurs reprises de *douleurs de tête*, parfois très-intenses, et à ces moments, il portait sa main vers *la tempe gauche*, en disant que c'était *là* qu'il souffrait. A plusieurs reprises on fut, chez lui, frappé de la localisation persistante de cette douleur. De plus, on notait un changement de caractère : devenu irascible, très-emporté, par moments surtout. Accès de colère avec violences, chaleur de tête, et parfois idées comme troublées. De calme et réfléchi, il était devenu emporté et menaçant. — Menaces de mort, de faire du mal à tout le monde.

Nous le trouvons dans l'état suivant : décubitus dorsal, l'air un peu égaré, les pupilles très-dilatées, mais encore contractiles ; cependant la contractilité ne s'effectue que d'une façon lente et devant une vive lumière. Les traits de la face, parfois un peu tiraillés, donnent à cette dernière un aspect irrégulier ; la commissure labiale du côté droit paraît un peu plus abaissée que celle du côté gauche ; mais le sillon naso-labial n'est bien marqué ni d'un côté ni de l'autre. C'est lorsqu'on veut lui parler, qu'on est surtout frappé des troubles cérébraux qui existent plutôt dans l'expression de la parole et dans l'appropriation des mots exacts, que dans l'intelligence même. En effet, il semble à peu près comprendre toutes nos questions, mais il y répond d'une façon insuffisante. Tantôt, il ne peut pas trouver le mot

juste; quoiqu'on voie qu'il fasse effort pour le chercher ; tantôt, il ne prononce que la première partie de ce mot et répète alors plusieurs fois cette première partie qui est très-claire et très-nette dans son expression. D'autres fois, il répète à plusieurs reprises, de suite, les derniers mots que nous prononçons devant lui. Quand il n'a pu trouver un mot et qu'on le lui indique, il le reconnaît bien ; et le plus souvent il peut alors le prononcer à une nouvelle question ; cependant, il y a eu des moments où il le perdait, pour ainsi dire, sans pouvoir le retrouver. Les dernières syllabes des mots ou les dernières paroles d'une courte phrase, ne sont plus exprimées nettement, et il y a une sorte d'embarras de la langue qui amène une expression confuse. On ne peut pas dire non plus qu'il ait une mémoire bien conservée. *La sensibilité* est plutôt exagérée que diminuée ; la peau offre une sécheresse âcre avec une chaleur un peu mordicante. Parfois la face révèle, par quelques grimaces, qu'il doit souffrir, mais il ne pousse pas spontanément les cris nommés *hydrencéphaliques*. Il a une certaine fièvre ; la langue est rouge, surmontée d'un enduit blanchâtre assez épais ; la soif est vive ; il ne paraît pas avoir grand appétit. Le ventre semble un peu plus excavé que normalement ; il est constipé ; il ne fait pas sous lui ; il prend l'urinoir ; il peut encore faire ses besoins à côté de son lit en se levant et en marchant.

L'auscultation des poumons donne des signes de *tubercules ramollis* autour desquels doit exister une petite poussée aiguë. Les crachats ne contiennent pas de sang ni de traces de pneumonie très-active.

21 avril. Le lendemain, nous constatons que les phénomènes sont les mêmes ; cependant, parfois, il y a plus de facilité dans l'expression appropriée de certains mots, au moins pour le commencement des phrases ; il est un peu plus éveillé, et la fièvre est moins considérable. On lui met un vésicatoire à la nuque, des ventouses scarifiées sur les deux épaules, et *il doit* prendre, en potion, 1 *gramme d'iodure de potassium*. — Même situation dans la journée.

Le 22. L'état ne s'est pas aggravé ; il y a eu des moments où il a pu un peu mieux parler qu'à d'autres instants. Les pupilles n'ont plus offert de dilatation aussi considérable ; elles semblent égales et il paraît voir clair. Pour combattre la constipation, on donne : *huile de ricin*, 20 grammes, et 2 gouttes d'huile de croton.

Le 23. Nous constatons ce matin plus d'abattement ; le malade est toujours somnolent ; il se réveille assez facilement, puis

retombe comme engourdi ; lorsqu'il s'éveille, l'expression de la pensée est toujours embarrassée comme articulation du langage, et l'intelligence elle-même paraît plutôt affaiblie et un peu obnubilée. La peau est un peu plus blanche, non moite ; la circulation aux extrémités ne paraît pas se faire parfaitement ; cependant le pouls est assez bondissant, mais il n'a pas une régularité absolue ; la langue est rouge et blanchâtre ; la respiration assez calme, interrompue de temps en temps par de la toux sans grande expectoration. La sensibilité aux pincements est conservée dans les deux membres inférieurs, et de lui-même il se sert de ses deux membres supérieurs. Il n'y a pas de strabisme ; il n'y a pas, à proprement parler, de déviation bien nette dans les traits de la face. Les deux paupières s'ouvrent bien à certains moments, mais il y a, comme nous l'avons dit, une tendance à l'assoupissement. Il ne pousse pas de cris, mais ce matin les voisins nous disent qu'en dormant il poussait quelques gémissements et que la respiration était un peu plaintive. Parfois de très-légers tremblements aux extrémités et de très-petites secousses tendineuses.

Le 24. L'état est à peu près le même. — On est de plus en plus frappé des petites secoussses généralisées, des tressaillements généraux qu'il présente dans toutes les parties de son corps, et qui parfois se manifestent comme de véritables convulsions, puis s'arrêtent un peu et se manifestent à nouveau très-vivement. — Il prend maintenant 4 grammes d'iodure de potassium.

Le 25. Pupilles dilatées, égales à peu près, encore contractées. Aphasie aussi complète, avec intelligence peut-être un peu plus nette. Pouls bondissant, un peu dur ; parfois un peu de *dicrotisme*. 84 pulsations. Il lève bien en l'air et successivement les deux jambes à notre demande, et toutefois aussi en distinguant bien la *gauche* de la *droite*. Sensibilité au chatouillement et au pincement des deux membres inférieurs très-conservée, peut-être un peu exagérée. Il n'a pas *uriné* depuis hier soir. *Sondé*, urine rendue en notable quantité ; elle est foncée, non sanguinolente.

Le 29. La chaleur de la peau est très-augmentée ; chaleur âcre, mordicante ; elle est générale. Température aiss. droite, 39°,4. Pulsations, 116. Respirations, 44. Sous les paupières, le plus souvent fermées, pupilles égales et plutôt dilatées. Tendance au sommeil. La face est toujours très-colorée ; les deux joues sont roses et rouges, couleur foncée. — Le soir : Face animée, pommettes rouges, sueur sur le front et la face, la peau

du corps ayant de la tendance *à rougir de suite* à la moindre pression. Quelques taches et raies rouges se manifestent de suite, rapidement, et longues à effacer. Pulsations, 120. Pouls assez fort, dur. Température aiss. droite, 40°,8. Rectum, 41°,2. Respirations, 46. Le membre supérieur droit, plus faible et retombant de suite dès qu'on le soulève et quoiqu'il fasse quelques efforts pour le maintenir en l'air; tandis que le membre supérieur gauche, soulevé, est facilement maintenu en l'air, sans appui, et assez longtemps. Ventre plat. A uriné sous lui, sans avoir besoin aujourd'hui d'être sondé.

Le 30. Moins de rougeur des pommettes. Somnolence presque continuelle. Plus d'affaissement. La peau du corps, un peu moins chaude et moins âcre qu'hier. Pulsations, 112. Température aiss., 39°,6. Respirations, 48.— Le soir. Pulsations, 146. Température aiss. droite, 40°,4. Respirations, 56. Abattu, somnolent. Pouls régulier. Pupilles égales. Phénomènes de paralysie du mouvement (membre supérieur droit). Conservation de la sensibilité. De temps en temps, convulsions et soubresauts de tendons dans les doigts et la main du membre droit. Le membre gauche ne paraît rien offrir de pareil.

1er mai. Respiration plus embarrassée. Déjà quelques râles bruyants. Le pouls est très-rapide, et les pulsations sont moins régulières. Mêmes *phénomènes de paralysie des mouvements* pour le côté droit (membre supérieur et membre inférieur). Hémiplégie incomplète (du mouvement et du sentiment). Si on chatouille la plante du pied droit, il n'y a tout d'abord qu'un mouvement dans la jambe *gauche*, puis, si on insiste très-fort, il finit par se produire un petit mouvement à droite. De même, si on pince fortement le *côté droit*, il y a d'abord et uniquement des mouvements à *gauche*, puis alors et secondairement à *droite*. Pulsations, 156. Température, 40°,6 (aiss.). Respirations, 52. Pas de strabisme. Pas de paralysie très-notable de la face. — Le soir : Plus mal. Décubitus dorsal. Tête penchée et inclinée fortement vers la *droite*. Yeux encore mobiles. Pupilles dilatées, à peu près égales. Mouvements convulsifs et soubresauts des tendons dans le membre supérieur *droit* toujours paralysé complétement. Pulsations, 140. Température (aisselle), 41°,4. Respirations, 64. A uriné sous lui. Facies mobile et changeant à chaque instant, soit comme chaleur et rougeur, soit comme expression animée, ou triste, ou abattue.

Mort à cinq heures ce matin, le 2 mai 1869.

Autopsie faite le 3 mai 1869, vingt-sept heures après la mort.

— Les deux pupilles sont égales et très-dilatées, 0,006. L'aspect du cadavre est pâle ; rigidité encore assez prononcée.

Cavité crânienne. — Les os sont assez durs, pâles, peu injectés. Pas d'adhérence de la face externe de la dure-mère, mais on note une distension complète du cerveau, surtout du côté gauche ; distension qui semble refouler le lobe gauche, qui doit être plus volumineux que le lobe droit.

En effet, c'est ce que l'on constate très-bien lorsque la dure-mère est incisée en forme de croix. Il y a d'abord une sorte d'adhérence entre la face interne de la dure-mère et la face externe du cerveau ; mais adhérence plutôt par contact *poisseux* que par des tractus résistants. On peut facilement séparer les deux méninges, sans lacérer aucune des deux, et elles se séparent comme des corps un peu gluants, mais distincts. Toutefois, la face interne de la dure-mère, dans sa partie qui correspond au tiers antérieur du lobe droit, région externe, latérale, vers les deuxième et troisième circonvolutions, est plus rouge, injectée, et l'adhérence y était assurément plus manifeste.

L'aspect des lobes du cerveau diffère également complétement ; toutes les lésions semblent exister de préférence du *côté gauche* et à l'extérieur, paraissent plus prononcées dans les parties antérieures (frontale et moyenne) que dans les parties postérieures. D'abord, les méninges sont partout très-injectées ; d'un rouge intense, tous les vaisseaux dilatés, les plus petits en vascularisation rouge intense, en pinceaux fins et multiples ; les plus volumineux, de teinte noirâtre (veines injectées).

Le long des uns et des autres existent soit des granulations isolées, soit des plaques plus résistantes de teinte jaune, et surtout des traînées ressemblant à du pus verdâtre, vert jaune, qui sont placées des deux côtés des vaisseaux de la scissure de Sylvius, par exemple, depuis son origine à la base jusqu'à ses divisions sur les parties latérales et supérieures du lobe gauche cérébral, engluant pour ainsi dire, dans ces masses puriformes, les conduits vasculaires.

Dans une zone qui correspond à la troisième circonvolution de l'insula, existe une plaque de méninges, injectée d'une fine et complète vascularisation, formée par de petits pinceaux multiples, offrant une teinte rouge-carmin, intense, et au milieu de laquelle se voient de nombreux petits points jaunâtres, résistants, de la grosseur d'un grain de mil, paraissant être dans les mailles mêmes de la méninge, ne disparaissant pas sous

l'eau, et qui sont des tubercules isolés, des granulations très-nettement formées.

Autour de cette zone, où l'altération tuberculeuse des méninges est si nette, on voit que les vaisseaux qui la circonscrivent dans leurs ramifications sont entourés de cette matière puriforme, vert-jaunâtre, que nous avons indiquée plus haut, et le long de ces vaisseaux aussi, au milieu des plaques verdâtres, on distingue de petites granulations isolées tuberculeuses ; si on incise ces parties par une coupe, on sectionne les méninges qui, dans leur épaississement, sont également parsemées de petits points granuleux, de la grosseur d'un grain de mil des plus petits, et qui sont des tubercules.

Dans quelques endroits, le calibre des vaisseaux est comme diminué par l'épaississement des méninges devenues puriformes, parfois aussi le vaisseau est presque complétement recouvert par la petite nappe puriforme verdâtre, qui est ainsi formée.

Cela se voit surtout très-bien pour quelques-uns des gros vaisseaux de la scissure de Sylvius. — *Côté gauche.*

Cette méningite tuberculeuse, cette sorte d'exsudation mélangée de granulations et entourant les vaisseaux, cette hyperémie par petits faisceaux de vaisseaux à nombre augmenté, se retrouve aussi dans les parties moyenne et inférieure du lobe moyen et du lobe sphénoïde, mais dans ces deux points, et dans ce dernier surtout, les lésions sont moins prononcées, quoique encore très-nettes ; on retrouve encore des traînées puriformes, verdâtres, sur la face supérieure du cervelet.

Ce dernier organe, par contre, n'offre point de vascularisation, dans ses méninges, aussi caractéristique que pour le cerveau, et même on est frappé par une sorte de *teinte anémique superficielle* de presque tout le cervelet.

Vu par la base, l'encéphale offre de nouveau l'injection et la vascularisation signalées plus haut, et de plus, au niveau du chiasma des nerfs optiques et de la région des carotides, existe une masse verdâtre, un peu jaune, composée des méninges à aspect puriformes et tuberculeuses, formant un magma solide, résistant, dans les mailles duquel se trouvent comme *empoicrés*, enserrés, les nerfs optiques, les orifices des vaisseaux carotidiens.

De cette masse pathologique, partent, comme des branches, les traînées verdâtres et puriformes aussi, qui se dirigent vers la scissure de Sylvius du côté gauche, en accompagnant les vaisseaux, qui en sont englués pour ainsi dire.

Mais, de plus, ce qui frappe également tout d'abord et d'une façon évidente, c'est un état *bombé* de tout ce lobe gauche, très-différent encore par là de l'état du lobe droit; état bombé, qui paraît dû à une distension, soit du ventricule, soit des circonvolutions, qui sont ainsi comme étalées, presque de même niveau, ayant perdu leur relief, et apparaissant, elles aussi, chacune également plus large et plus bombée; on dirait un *œdème général.*

De plus, elles sont toutes plus molles, et les circonvolutions, augmentées et comme gonflées, offrent, par places, comme une sorte de fluctuation, qui varie encore, si on touche superficiellement ou profondément. Superficiellement, elles sont molles et se laissent déprimer, comme dans l'œdème.

Profondément, on a une sensation de fluctuation.

En effet, si on fait une coupe au milieu des parties, on voit que les substances des circonvolutions sont mollasses, sans résistance et paraissent comme baignées, comme lavées, ressemblant aux tissus baignant dans un *phlegmon interstitiel.* De plus, la substance blanche des parties plus profondes du cerveau est, par places, le siége d'un ramollissement puriforme, avec fonte du tissu et liquide puriforme qui s'en échappe (sorte de *phlegmon cérébral*).

Au milieu de ce ramollissement qui existe dans la région moyenne du lobe gauche, vers la profondeur, dans la substance blanche (cerveau proprement dit), on note de petits points rouges, disséminés, et qui ressemblent à des ouvertures de vaisseaux dont les gaînes seraient remplies de sang (anévrysmes des gaînes), donnant l'aspect d'un pointillé manifeste. Cela a surtout lieu par places, par zones. Tout autour, au contraire, le cerveau paraît pâle, très-anémié.

Du reste, si la méningite vascularisée est si intense, au contraire, on est frappé de la pâleur, de l'anémie du tissu cérébral lui-même, au-dessous des circonvolutions. Ce tissu ressemble tout à fait aux tissus anémiés, à la suite de la ligature ou de l'oblitération, ou de la compression des vaisseaux principaux qui se rendent à ces parties.

L'aspect des coupes du cerveau du *côté droit* n'est point du tout comparable, ni pour la couleur ni pour la vascularisation.

Aspect jaunâtre, couleur jaune-serin, des plus nettes, de la substance, dite substance blanche, dans différentes coupes du cerveau, à gauche; coupes qui avoisinent un foyer d'apoplexie capillaire, d'induration cérébrale, de véritable encéphalite, qui

existe dans les parties qui correspondent à l'*insula de Reil*, gagnant les parties voisines et quelques autres plus éloignées.

Ainsi, cette teinte se retrouve dans la substance blanche qui avoisine la couche optique. Destruction d'une partie de la couche optique par encéphalite.

Teinte jaunâtre et substance friable, se dissociant sous l'eau ; vascularisation par points miliaires, ne disparaissant pas par le lavage.

Les parties cérébrales de substance blanche, devenue jaune (jaune-serin, comme colorées avec la *bile* ou avec du jaune d'ocre), ont de plus une densité très-différente de l'état normal. Elles sont comme œdématiées et infiltrées de sérosité, qui serait ainsi jaune, par exsudation hématique.

L'examen micrographique permit de constater que les vaisseaux étaient atteints d'altérations graisseuses et de lésions tuberculeuses.

Il y a des traces de congestion abondante et d'hémorrhagie capillaire. Dans les vaisseaux, par places, il existe une distension énorme par le fait du gand nombre de globules de sang. De plus, pour un grand nombre, il y a des épanchements hématiques dans les *gaînes*.

Par endroits, les parois vasculaires sont très-épaissies, et on distingue de nombreuses granulations graisseuses, soit isolées, soit agglomérées.

Un vaisseau volumineux existe au niveau et au milieu du noyau d'*encéphalite*. Il est dur, à parois devenues presque solides, l'ouverture restant béante.

Les parois sont de teinte rougeâtre, épaissies et avec de petites granulations solides.

C'est un vaisseau enveloppé de productions tuberculeuses.

On voyait, en outre, dans la substance nerveuse des leucocytes ; des noyaux en grand nombre et différentes variétés de cellules ; des cellules nerveuses, avec granulations abondantes altérées ; des cellules dont la paroi est comme gonflée, devenues volumineuses, le noyau restant le même ; des cellules dont la paroi et le noyau sont à la fois gonflés, d'une façon notable, il y a de plus quelques granulations ; enfin, des cellules à noyaux multiples, contenant quatre, cinq, six et jusqu'à dix noyaux ; elles forment parfois des sortes de plaques. D'autres sont très-bien arrondies ; les bords sont très-nets ; l'apparence est celle d'une cellule à paroi fine, très-distincte. Parfois, il n'y a que deux ou trois noyaux.

Cette lésion, mentionnée, je crois, pour la première fois par

Tigges, a été consignée par M. Hayem dans son excellente thèse sur l'encéphalite.

J'ajouterai que l'aspect du cerveau, en ce point entourant la masse tuberculeuse est mollasse, de couleur jaunâtre, comme infiltrée, et comparable à une sorte d'œdème phlegmoneux.

Moelle épinière. — Vascularisation notable de la *face postérieure de la moelle*, dans toute la hauteur.

Epaississement et injection des méninges (arachnoïde et pie-mère) au niveau de la région cervico-dorsale surtout, et dorsale demi-supérieure. Au milieu de ces traces très-nettes de méningite aiguë, production de *petites masses blanchâtres*, irrégulièrement arrondies, plus petites, en général, qu'un grain de mil, et *qui sont des tubercules* séparés les uns des autres, ou se réunissant en petits îlots. Pas d'apparence de suppuration, mais *méningite spinale tuberculeuse* évidente.

Rien de pareil, rien d'anormal, du reste, dans l'aspect de la moelle (*partie antérieure*), et l'état frais des coupes faites à diverses hauteurs ne montre pas en ce moment de dégénération secondaire ; mais, au niveau des points où la méninge tuberculeuse spinale est le plus accusée, la substance de la moelle est plus injectée ; elle est *rosée* et non plus grise.

Il y a une hyperémie notable des deux substances de la moelle épinière dans ces points.

Cavité thoracique. — *Cœur.* — Est relativement dur et hypertrophié. Le *cœur gauche* descend plus bas que le cœur droit d'une très-petite quantité.

L'index est pincé au-dessous de l'anneau aortique de bas en haut. (*Rétrécissement sous aortique.*)

Le *ventricule gauche* ouvert, on voit un état bombé du myocarde à 1 cent. environ au-dessous de l'anneau aortique. La sorte de dos d'âne qui en résulte est surtout évidente près de la valvule mitrale ; il y a ainsi comme un véritable creux entre le bord de la valvule mitrale et l'intervalle des deux valvules sigmoïdes. L'anneau sous-aortique ainsi formé n'est pas absolument régulier, car il y a des points où l'état bombé anormal de myocarde est plus prononcé que dans d'autres. L'endocarde, à ces niveaux, est blanchâtre, rugueux, et traduit une ancienne altération (inflammation chronique).

Sur la *valvule mitrale* existent des taches jaunâtres ocreuses, un peu saillantes, de forme irrégulière, existant sur la valvule déjà un peu rude et de teinte grisâtre (plaques scléreuses sur la valvule qui est hypertrophiée). Ces plaques n'existent que sur la surface ventriculaire de la valvule mitrale.

L'*aorte* présente, vers son origine, quelques plaques scléreuses légérement saillantes, irrégulières et sans athérome.

Les valvules sigmoïdes sont un peu épaissies.

L'*aorte*, 5 cent.; *anneau aortique*, bord libre, 6 cent., bord adhérent, 6 cent. 2 ; *anneau sous-aortique*, 6 cent.; valvule mitrale, 2 cent. 7 ; épaisseur du cœur gauche, 2 cent.; hauteur du cœur, 9 cent.

Poumons. — Dans les deux poumons existent des tubercules à divers degrés et sous diverses formes. Dans les deux côtés, aux sommets: de petites cavernes, dont la plus *grosse* logerait cependant à peine un pois, mais sur un tissu congestionné, rougeâtre, laissant échapper un sang noirâtre, épais, gluant, on trouve, dans les deux poumons, et irrégulièrement distribuées, de haut en bas, de petites granulations grises, dures, très-différentes du tissu pulmonaire (granulations miliaires *tuberculeuses*).

Cavité abdominale. — La vessie est pleine d'urine et fortement distendue. Pas de péritonite. Les vaisseaux de l'intestin sont très-injectés et apparaissent gorgés de sang et augmentés en nombre. Vus par l'intérieur, ces vaisseaux forment dans de certains points des îlots qui circonscrivent de grandes plaques à fond rougeâtre injecté et tendant à se ramollir et à s'ulcérer.

Foie. -- Peu volumineux, très-ramolli, de teinte jaune-rouge, ne laissant pas échapper de sang ni de bile.

Reins. — Les reins sont fortement congestionnés; les deux substances, mais surtout la substance corticale, sont hyperémiées d'une façon notable. Les capsules peuvent cependant s'enlever sans exulcérer la substance corticale.

Rate. — Volume assez considérable, augmenté, en tous cas, sur l'état normal; très-rouge, très-foncé de couleur.

De ces différentes organes, comme aussi des muscles sectionnés, il s'écoule un *sang noirâtre*, épais, visqueux, qui est comme *gluant*.

M. Hayem. — Puisque M. Liouville a invoqué les travaux de Tigges, à propos de l'encéphalite, je veux seulement rappeler que cet auteur, en mentionnant l'existence d'un certain nombre de plaques à noyaux multiples, qu'il aurait eu l'occasion de rencontrer, avait pensé qu'elles étaient dues à une irritation particulière des cellules nerveuses. Pour lui, ces sortes de modifications des cellules ganglionnaires ne se rencontreraient que dans les couches corticales.

J'ai rencontré des plaques semblables à celles décrites par Tigges, mais je ne crois pas que ces lésions soient limitées à la substance grise, les ayant constatées dans toute la substance cérébrale. Je les ai rapportées dans ces cas à une modification du tissu interstitiel et non pas à une altération des cellules ganglionnaires. D'ailleurs, le cas que vous présente M. Liouville tend à confirmer encore mon opinion.

Pour ce qui est de la lésion qu'on trouve dans ce cas, principalement autour des vaisseaux, je ne crois pas que ce soit là de l'encéphalite franche, c'est bien plutôt une de ces lésions mixtes, mais en tout cas bien évidemment de nature tuberculeuse. Ce qui se passe ici peut, jusqu'à un certain point, être comparé à ce qu'on trouve dans les pneumonies tuberculeuses. Dans le centre même de ce noyau d'encéphalite, on peut constater la dégénération granulo-graisseuse. C'est, en effet, le propre de l'encéphalite de nature tuberculeuse d'avoir de la tendance à passer à l'état tuberculeux.

M. Laborde. — Je ne crois pas, en effet, qu'il s'agisse là d'une encéphalite franche, car on retrouve encore ici des traces d'hémorrhagie dont je ne vois pas qu'il ait été fait mention dans l'examen microscopique. Ces sortes d'hémorrhagies secondaires consécutives à l'encéphalite tuberculeuse ont été signalées déjà ici par M. Ferrand qui les avait observées sur des enfants morts de méningite tuberculeuse.

M. Liouville. — J'avais, en effet, remarqué cet état congestif, et l'élément hémorrhagique ne m'avait pas échappé. Je crois, en effet, qu'il est important de tenir compte de ce fait dans ces sortes d'encéphalite.

M. Laborde. — Pour moi, l'hémorragie n'est que secondaire, et la véritable cause première de la lésion cérébrale, c'est bien le tubercule. Il n'est pas à dire pour cela que, dans tous les points où le tubercule existera, il se fera de l'encéphalite, car, dans le cas même où le tubercule se serait développé sur la paroi d'une artère, tantôt il donnera lieu à l'hémorrhagie, tantôt à l'encéphalite, tantôt on ne trouvera

qu'une légère modification du tissu nerveux caractérisée par de l'infiltration séreuse.

M. Hayem. — En résumé, un des seuls points lésés sur la nature duquel on soit bien d'accord ici, c'est l'artère qu'on voit entourée de sa matière tuberculeuse. Il est évident que, dans des conditions semblables, la circulation devait être entravée. Dès lors, que l'infiltration qui en résulte soit simplement œdémateuse ou qu'elle soit sanguine, elle n'en reconnaît pas moins pour cause première l'altération de la paroi vasculaire, qui est ici bien évidemment de nature tuberculeuse.

Obs. II. — Anévrysme de l'aorte siégeant au niveau de l'origine de la mésentérique inférieure. — Mort; autopsie, — par M. Landouzy, externe à l'Hôtel-Dieu, service de M. le professeur *Béhier*.

La veuve Jolivet, âgée de 64 ans, ouvrière en châles, n'ayant jamais été malade (jamais de rhumatisme, de goutte, d'accidents syphilitiques, jamais d'excès alcooliques), entre le 16 décembre 1868 à l'Hôtel-Dieu, chez M. Vigla, pour des douleurs lombaires et une tumeur abdominale qui l'ont amenée une première fois à l'Hôtel-Dieu dans le service de M. Bucquoy, suppléant de M. Grisolle, le 18 décembre 1867.

M. Duguet fournit, sur le séjour de la malade à la Clinique, les renseignements suivants :

La veuve Jolivet, malade depuis huit jours seulement, accuse des douleurs lombaires, une constipation opiniâtre; elle a eu, il y a quelques jours, des vomissements bilieux. Teint jaunâtre, cachectique. On trouve au creux épigastrique, entre l'appendice xyphoïde et la cicatrice ombilicale, et profondément située, une tumeur arrondie, du volume d'un œuf de poule, soulevée par des battements de l'aorte et paraissant avoir, au moment de ce soulèvement, un mouvement d'expansion.

Cette tumeur irréductible est indolore, sauf à une pression forte qui permet de constater une consistance très-ferme. Aucun bruit de souffle n'est perçu. Rien dans les divers organes de l'abdomen et du thorax.

On diagnostique un anévrysme du tronc cœliaque. On donne l'iodure de potassium à la dose d'un gramme pendant trois semaines environ. Il n'en résulte aucun changement appréciable

dans le volume de la tumeur, et la malade ayant recouvré ses forces et son appétit, sort, sur sa demande, en février 1868.

La femme J.... se porte bien jusqu'au mois de décembre 1868, époque à laquelle des douleurs de reins la ramènent à l'Hôtel-Dieu : elle entre chez M. Vigla qui diagnostique un anévrysme de l'aorte abdominale.

La malade ne présente rien à noter du côté de l'appareil digestif : l'appétit est régulier, les digestions faciles, les selles régulières ; de temps en temps la malade se plaint d'être constipée.

La malade accuse des douleurs de reins violentes, douleurs spontanées occupant toute la région lombaire, douleurs en ceinture qu'augmentent les efforts, la marche et la station verticale prolongée. Par moment, la douleur s'irradie dans la cuisse gauche.

Rien à noter du côté des membres inférieurs, si ce n'est un peu de faiblesse ; jamais ni anesthésie ni hyperesthésie, jamais de fourmillements ni de crampes. (La malade porte, depuis une quinzaine d'années, à la partie supéro-interne de la cuisse, un lipome du volume du poing.) Assez souvent, quand la malade marche ou s'est tenue debout un peu longtemps, les jambes enflent ; le décubitus horizontal fait disparaître rapidement l'œdème. Jamais d'albumine dans les urines.

Rien à noter du côté des organes génito-urinaires. Rien du côté des sens ni de la sensibilité générale ; la mémoire est parfaitement conservée. Jamais de syncopes, jamais d'éblouissements.

Les symptômes constatés du côté du thorax et de l'abdomen par M. Vigla sont absolument les mêmes que ceux constatés par M. Béhier lors de l'entrée de la malade à la clinique, salle Saint-Antoine, 20, le 16 mai 1869.

Si l'on vient à déprimer la paroi abdominale, qui, en aucun point, ne présente d'inégalité, on sent, un peu au-dessus de l'ombilic, une tumeur profondément située, tumeur dépassant de chaque côté la ligne médiane, mais la dépassant notablement plus du côté gauche que du côté droit ; cette tumeur est globuleuse, sans inégalités notables, mate, dure, irréductible. Saisie dans la main, en déprimant fortement la paroi abdominale, la tumeur est le siége de battements expansifs très-manifestes ; battements isochrones à la systole cardiaque. La tumeur semble un peu plus étendue suivant son diamètre horizontal que suivant son diamètre vertical, et paraît avoir le volume d'une pomme de grosseur moyenne. Cette tumeur n'est pas le

Cette impossibilité de remonter jusqu'à la mésentérique, l'absence de son orifice sur la face antérieure de l'aorte ou sur la poche anévrysmatique, nous fait nous demander si cette poche ne s'est pas développée au point même d'origine de la mésentérique, et si nous n'avons pas affaire plutôt à un anévrysme de la mésentérique inférieure qu'à un anévrysme de l'aorte abdominale proprement dite?

L'aorte présente dans toute sa longueur des plaques calcaires et athéromateuses très-épaisses, quelques-unes sont très-saillantes. Les iliaques primitives sont dures, épaisses, athéromateuses; ces caractères se retrouvent sur les crurales. L'iliaque primitive gauche présente un volume de un quart au moins plus considérable que l'iliaque droite, elle est, juste au-dessous de son origine, le siége d'une dilatation ampulliforme qui s'est faite aux dépens de ses trois tuniques. Le volume des iliaques internes est le même à droite qu'à gauche. Rien à noter du côté des viscères abdominaux. L'estomac et l'intestin grêle sont remplis de chyme, le gros intestin de matières fécales. Rien du côté des piliers du diaphragme, ni des carrés lombaires, ni des psoas-iliaques.

Thorax. — Rien aux poumons; le cœur gauche est notablement hypertrophié : ses parois ne s'affaissent pas, sont fermes et très-épaisses; le ventricule gauche forme, à lui seul, plus des deux tiers du volume du cœur, un peu d'épaississement sans rétrécissement ni insuffisance aortique. Rien au cœur droit. Pas le moindre caillot ni dans le cœur droit ni dans le cœur gauche. Rien à l'artère pulmonaire. Sur la crosse aortique, d'un volume normal, grand nombre de plaques calcaires; plaques calcaires qu'on retrouve disséminées en grand nombre sur le tronc brachio-céphalique et sur la sous-clavière gauche dont la lumière est diminuée de près de moitié. Les radiales ne sont pas athéromateuses.

Crâne. — Rien aux méninges, à peine de sang dans les sinus. Le tronc basilaire, l'hexagone de Willis et les artères qui en naissent (les sylviennes surtout) sont très-athéromateuses; leur lumière, en certains points, a presque disparu; aucun point de ramollissement. Rien au bulbe ni à la protubérance.

Obs. III. — Endocardite mitrale et aortique. — Végétations calcifiées des sigmoïdes. — Aortite. — Arrêt brusque et mécanique de la circulation, par MM. G. Hayem et J. Cazalis, interne des hôpitaux.

V.... (Joseph-Jean), âgé de 17 ans, ouvrier dans une fabrique d'encre, né à Paris. Entré à l'Hôtel-Dieu le 9 avril 1869, dans le service de M. Tardieu.

Le jeune homme qui fait le sujet de cette observation fut pris, dans les premiers jours du mois de mai 1869, après un travail exécuté dans une cave et quelques nuits passées dans un lieu humide, d'oppression, de battements de cœur, de faiblesse des jambes. A ces phénomènes se joignent des points de côté, de la toux, et quelques crachats.

Ces symptômes, quoique n'étant pas absolument permanents ne cessèrent pas d'inquiéter le malade, et augmentèrent peu à peu d'intensité ; il ne put bientôt monter un escalier, ou marcher vite, ou même travailler sans être excessivement fatigué. Les pieds enflaient le soir et étaient encore gonflés le matin ; des sueurs qui ont disparu plus tard, ajoutèrent à ses fatigues ; enfin, son travail lui devenant par trop pénible, il l'abandonna. Cependant il avait de l'appétit, le sommeil était bon, et en dehors de tout exercice, le malade n'était pas gêné.

L'oppression augmentant d'une manière considérable, il entra à l'hôpital le 9 avril.

Quatre jours après, on remarqua un œdème de la face, des jambes et des pieds ; la dyspnée, les points de côté, la toux et les crachats augmentèrent. Puis, peu à peu le sommeil disparut, le malade perdit ses forces, et depuis trois jours les selles sont molles ou liquides et l'appétit est nul.

Les sueurs du début ont disparu ; la dyspnée a un peu diminué.

État actuel. — 21 *avril.* Le malade est assis ou dans le décubitus dorsal ; ses bras, peu robustes, indiquent une faible constitution. Les sclérotiques sont bleuâtres, les lèvres bleues, la muqueuse buccale est décolorée. La face est légèrement bouffie, la peau blanche, très-sèche, froide sur tout le corps. L'œdème existe encore sur les cuisses, les jambes et surtout les pieds ; à la pression, le doigt peut à peine enfoncer dans l'œdème qui résiste et ne garde pas l'empreinte. Les extrémités sont légèrement cyanosées. Il y a douleur à la pression en certains points des membres inférieurs.

Les parois abdominales œdématiées sont douloureuses dans

l'hypochondre droit, la région hépatique et tout le long du rebord costal ; on obtient de la matité dans les parties déclives, de la sonorité entre l'appendice xiphoïde et l'ombilic. La région épigastrique est soulevée par de forts battements cardiaques dont on sent l'impulsion vigoureuse.

La submatité du foie commence à deux travers de doigt sous le mamelon droit ; la matité s'obtient ensuite, mais se confond en bas avec celle des parois œdématiées de l'abdomen. Le malade a la langue blanche et pâle, de l'anorexie, une selle par jour en ce moment, molle ou liquide.

La poitrine présente en avant une sonorité normale ; en arrière, le son est normal aux sommets et un peu sourd aux bases. En avant, la respiration est normale, quoique plus forte à gauche ; en arrière, elle est normale aux sommets, mais devient voilée au bas, où on entend profondément quelques râles sous-crépitants dans l'inspiration. Le malade souffre d'une toux grasse plus fréquente la nuit, amenant quelques crachats liquides, séreux, contenant quelques mucosités et quelques flocons aérés. La respiration est un peu gênée, mais ne l'est guère que lorsque le malade s'agite ou fait le moindre effort.

La région du cœur est soulevée en masse par de forts battements ; la palpation fait reconnaître les deux temps et un léger frémissement qui les accompagne. La percussion est douloureuse vers la pointe ; la matité précordiale paraît normale sur la base, mais vers la pointe se confond avec le son donné par les parois abdominales œdématiées. Les battements sont irréguliers de rhythme, forts. On entend à la base un bruit de soufflet très-long, qui s'étend sur le premier bruit, le petit silence ; le deuxième bruit et le commencement du grand silence ; à la pointe, on n'entend de souffle qu'au premier temps. On entend pourtant, excepté à la pointe, une sorte de sussurus assez fort pour couvrir les tons normaux du cœur. Le pouls est irrégulier, à 104.

Les urines sont très-chargées et troubles ; à la chaleur elles se clarifient, mais présentent un léger nuage que dissipe l'acide nitrique. Le malade, qui en bonne santé urinait toutes les deux heures la nuit, urine fort peu à présent.

Il n'y a aucun trouble dans la vision ; le malade éprouve un peu d'agitation dans les heures d'insomnie ; il n'a pas de mal de tête, pas d'anxiété, et le malaise qu'il ressent est rapporté par lui à l'oppression.

Nous ne trouvons d'autre antécédent morbide dans la vie de ce jeune homme qu'une maladie fort grave qu'il eut à deux ans,

et qui aurait été une fièvre typhoïde avec convulsions, compliquée de croup?

La santé de ses parents est bonne, ainsi que celle de ses deux sœurs.

Saignée de 200 grammes. Potion avec 2 grammes de teinture de digitale.

22 *avril*. La respiration est plus calme, la dyspnée moindre. Même état, du reste.

Le 24. On croit reconnaître dans l'urine des traces d'albumine.

Le 25. On entend dans le poumon droit, en arrière, des râles sous-crépitants fins, avec bronchophonie; submatité à ce niveau.

Le 26. Du souffle léger s'est ajouté aux signes stéthoscopiques perçus hier. L'état du cœur est le même. Le malade, qui se trouve mieux, demande à manger deux portions. Le pouls est à 116, malgré la potion à la digitale que l'on continue.

Le 29, l'œdème a envahi les organes génitaux; au cœur, on sent de mieux en mieux le frémissement cataire; la paroi thoracique postérieure, du côté droit, ne vibre plus; il y a de la matité à la base de ce côté et du souffle.

Vésicatoire à la région précordiale. Vin diurétique.

1er *mai*. L'épanchement augmente encore; la toux est très-fréquente et fatigante. Les urines rares présentent un nuage d'albumine. Pouls à 108.

Le 3, la dyspnée force le malade à rester assis la plupart du temps; matité aux deux bases, broncho-égophonie à droite. L'œdème augmente encore; il y a à peine 300 grammes d'urine dans le bocal destiné à les recueillir.

Le 5, l'œdème augmente; il est considérable au bras gauche où les saignées ont été faites. Pouls bondissant, à 124. Mêmes signes au cœur. On fait suivre au malade un régime lacté avec vin diurétique et potion avec 2 grammes de teinture de digitale.

Le 7. Les organes génitaux sont moins enflés; il y a, dans le bocal, 1 litre d'urine qui ne renferme que très-peu d'albumine. L'épanchement à droite a beaucoup diminué, mais on entend en un point, près de l'angle de l'omoplate, du souffle, de la bronchophonie, quelques râles sous-crépitants. Au cœur, depuis plusieurs jours, double bruit de souffle, dont le premier a son maximum à la base. Pouls à 108, petit, irrégulier. Appétit satisfaisant.

Le 11. Les signes physiques restent les mêmes; l'œdème est le même. 3/4 litre d'urine tout au plus. 124 pulsations.

Le 15. Amélioration assez marquée; le malade a été pris, hier, d'une diarrhée très-intense, avec au moins dix selles dans les vingt-quatre heures. La quantité d'urine a augmenté, mais elle reste foncée. Dyspnée assez forte. Il y a de temps en temps des épistaxis légères.

Le 18. La diarrhée continue; il y a cinq ou six selles par jour. L'œdème diminue, mais très-lentement. Toux pénible; on entend des râles sibilants et sous-crépitants dans les deux poumons. Le pouls est à 120. Il y a plus de 1 litre d'urine par jour.

Le 21. Dyspnée très-forte; mêmes râles dans la poitrine. La matité du cœur est plus grande qu'à l'état normal; on entend un double bruit de souffle râpeux qui couvre les deux bruits du cœur dans toute la région cardiaque; irrégularités très-grandes. L'urine contient de l'albumine.

Le malade meurt brusquement, le soir, d'une syncope, au moment où on lui donnait le bassin.

En résumé, il a existé, pendant presque toute la durée de la maladie, un double bruit de souffle à la base, et un bruit de souffle unique à la pointe; le premier bruit de souffle a toujours été plus fort, plus long et plus râpeux que le second. Le pouls n'a jamais présenté nettement les caractères du pouls de l'insuffisance; cependant, il a été pendant quelque temps fort et dicrote. Ces caractères ont été mis sur le compte de la fièvre, qui est restée vive pendant toute la durée de la maladie.

Autopsie. — Lorsque l'on ouvre le thorax, on trouve dans chaque plèvre un épanchement s'élevant environ à 1 litre. Les deux poumons sont revenus sur eux-mêmes, et présentent à la base une coloration foncée; on trouve la carnification plus prononcée du côté droit que du côté gauche. Dans les parties antérieures des poumons, emphysème vésiculaire peu avancé, mais très-étendu.

Dans le péricarde, petite quantité de sérosité. Le cœur a une forme globuleuse. A la surface du péricarde viscéral, on voit une vascularisation considérable, mais pas d'exsudération, si ce n'est quelques traînées blanchâtres au niveau des artères coronaires.

L'oreillette droite contient des caillots de couleur rouge groseille; l'orifice tricuspide n'est pas rétréci et laisse facilement passer les deux doigts; la valvule ne présente pas d'altération.

L'oreillette gauche contient aussi des caillots récents en

grande quantité. Le ventricule gauche présente une dilatation considérable avec amincissement de la paroi à la pointe et hypertrophie à la base.

La valvule mitrale présente un épaississement assez marqué de son bord libre ; les cordages tendineux sont très-courts, plus épais qu'à l'état normal. Les muscles papillaires sont atrophiés. Il n'y a pas d'insuffisance mitrale bien manifeste, mais elle est très-probable.

Dans le sinus aortique, on trouve un caillot rouge et fibrineux moulé sur les valvules sigmoïdes ; il n'y a pas insuffisance de la valvule. A l'orifice aortique, on trouve une altération très-avancée siégeant sur les trois valves ; celles-ci sont déformées ; une d'elles est contractée et revenue sur elle-même ; les autres présentent des végétations dont quelques-unes sont complétement calcifiées. Au-dessus des valvules, on trouve dans l'aorte deux plaques d'aortite sur lesquelles se sont développées des végétations analogues à celles des valvules. Le reste de l'aorte et les autres artères examinées sont saines.

Dans le petit bassin, on trouve une faible quantité de sérosité louche ; il n'y a pas de fausses membranes sur le péritoine.

Le foie a diminué de volume d'une manière notable ; on trouve de la bile muqueuse en petite quantité dans la vésicule. A la coupe, le long de son bord antérieur, le foie est plus dur, crie sous le scalpel et présente, de distance en distance, des plaques rouges au niveau desquelles il paraît être infiltré de sang.

Le rein gauche est un peu dur, de volume normal ; à la coupe, on le trouve fortement congestionné, et la substance corticale présente un aspect trouble, avec une coloration rougeâtre ; c'est la période exsudative de l'altération de Bright.

La rate a 15 à 16 centimètres de long ; elle est par conséquent très-volumineuse. Son tissu mou présente à la coupe une grande quantité de corpuscules blancs hypertrophiés.

Il y a un peu de sérosité dans les mailles de la pie-mère ; cette membrane se détache facilement de la substance cérébrale. Le cerveau est très-pâle. Les ventricules latéraux sont un peu gonflés. L'anémie complète de l'encéphale est très-frappante.

Un examen ultérieur très-approfondi de l'orifice aortique nous montre que les bords des vulvules malades, en se réunissant dans l'orifice aortique, l'oblitèrent presque complétement ; les végétations des plaques aortiques voisines retombent jusque sur les végétations des sigmoïdes et s'ajoutent ainsi à l'obstacle au cours du sang. En versant de l'eau dans l'aorte, nous avons

vu qu'elle ne passait pas dans le ventricule; mais, de même, en versant de l'eau dans le ventricule, elle ne passait pas dans l'aorte. De sorte qu'il est permis de supposer qu'il y a eu là, au moment de la mort, par suite d'un enchevêtrement plus complet de ces végétations, un obstacle infranchissable au cours du sang : la mort a eu lieu comme si on avait posé une ligature sur le sinus aortique. Ce qui semble prouver cette assertion, ce sont : 1° l'état de distension du cœur par des caillots *post mortem*, le sang ne pouvant plus en sortir ; 2° le caillot aortique représentant la dernière ondée sanguine qui n'a pu être poussée par la systole ventriculaire, et qui est restée dans le sinus sans pouvoir aller plus loin ; 3° l'anémie du cerveau.

L'autopsie a donc révélé, dans ce cas, un mode tout particulier de syncope par arrêt brusque et mécanique du cours du sang au niveau de l'orifice aortique. C'est là un fait qui doit être très-rare, et qui prouve que la mort par syncope peut, dans les lésions de l'orifice aortique, tenir à des causes variées.

Obs. IV. — Rupture spontanée du cœur, liée à une altération granulo-cireuse des fibres du myocarde. — Mort subite, par M. Troisier, interne des hôpitaux.

Le nommé D..., âgé de 70 ans, meurt subitement dans son dortoir (hospice de Bicêtre), le 14 mai 1869. Pas de renseignements sur les antécédents.

Autopsie. — Nous n'insisterons que sur la lésion qui a causé la mort.

Le *péricarde*, distendu, contient dans sa cavité un caillot noirâtre, pesant 350 grammes ; ce caillot entoure le cœur dans sa totalité. Le péricarde contient en outre une petite quantité de sérosité sanguinolente.

Cœur. Hypertrophie excentrique assez prononcée, portant surtout sur le ventricule gauche.

Sur la face antérieure du ventricule gauche se voit une solution de continuité oblique de haut en bas et de droite à gauche ; d'une étendue de 12 à 13 millimètres ; siégeant à 2 centimètres environ au-dessous du sillon auriculo-ventriculaire, et vers le milieu de l'espace compris entre le sillon interventriculaire antérieur et le bord gauche du cœur. Les lèvres de cette solution de continuité sont légèrement échancrées et irrégulières ;

dans leur interstice se trouvent de petits caillots noirâtres qui se rattachent au gros caillot contenu dans le péricarde. Cette rupture est interrompue, vers la réunion de son tiers supérieur avec ses deux tiers inférieurs, par quelques fibres du myocarde restées intactes, qui s'étendent d'une lèvre à l'autre.

Le ventricule gauche ne contient pas de caillot. L'orifice interne de la rupture correspond à l'extrémité supérieure du pilier gauche de la valvule mitrale, et il se trouve caché en partie par les cordages tendineux qui partent de ce pilier. Les lèvres de cet orifice sont échancrées et comme mâchées. Son siége correspond, à peu de chose près, à celui de l'orifice externe ; une coupe de la paroi faite perpendiculairement à la rupture fait voir que le trajet qui réunit les deux orifices n'est pas direct, mais qu'il est sinueux : d'abord oblique dans un sens, il le devient ensuite dans le sens opposé.

L'artère coronaire antérieure, la branche auriculo-ventriculaire et leurs diverses ramifications ont été ouvertes le plus près possible de la rupture; on n'y a pas trouvé d'oblitération. Les parois de l'artère coronaire présentaient quelques plaques scléro-athéromateuses qui rétrécissaient fort peu le calibre du vaisseau. (Il n'existait pas d'infarctus dans les autres organes.)

La portion du myocarde, où siége la rupture, ne paraît altérée (vue à l'extérieur), ni dans sa consistance, ni dans sa coloration. Mais, à la coupe, la fente qui réunit les deux orifices est entourée d'une zone de trois à quatre millimètres, légèrement ramollie, d'une coloration blanc jaunâtre, parsemée d'un pointillé hémorrhagique.

Examen histologique (fait par M. Vulpian et M. Hayem) au niveau de la rupture.

Les fibres musculaires du myocarde sont infiltrées de granulations graisseuses; elles ne sont pas toutes altérées au même degré; quelques-unes même sont tout à fait intactes. Leurs noyaux se sont multipliés. La plupart contiennent des granulations pigmentaires jaunes, en assez grande quantité. Un petit nombre d'entre elles présentent, en certains points, un gonflement d'aspect analogue à celui qui a été décrit sous le nom de dégénérescence cireuse dans les fibres des muscles de la vie de relation. Elles sont devenues très-fragiles : un très-grand nombre se sont fragmentées; les débris qui résultent de ce morcellement se présentent sous la forme de corps plus ou moins allongés et irréguliers. Les uns adhèrent à la fibre dont ils se sont détachés et avec laquelle ils se continuent manifestement; les autres sont libres et se reconnaissent à leur striation qni est plus ou

moins conservée. Ces débris présentent aussi la dégénération granulo-graisseuse, et quelques-uns contiennent des noyaux en voie de segmentation.

En dehors des fibres musculaires ainsi dégénérées, on observe des granulations libres et des gouttelettes huileuses, des granulations protéiques ; on trouve enfin des corps myoplastiques, les uns arrondis, les autres allongés, avec un renflement médian, au niveau duquel se trouvent de un à trois noyaux. Ces corps sont constitués par une masse de protoplasma granuleuse et striée. Chaque noyau possède un nucléole.

Les autres portions du myocarde qui n'avoisinent pas la rupture offrent des altérations analogues, mais à un degré beaucoup moins prononcé ; le nombre des fibres saines l'emporte de beaucoup sur celui des fibres altérées.

Les muscles de la vie de relation n'ont pas été examinés.

Nous pensons que la rupture du cœur peut être rattachée à cette dégénération granulo-cireuse des fibres du myocarde; cette dégénération s'accompagne, comme nous l'avons vu, d'une friabilité extrême de ces mêmes fibres et l'on s'explique facilement que sous l'influence de la pression sanguine, au moment de la systole ventriculaire, une rupture subite ait pu avoir lieu, dans le point où l'altération était le plus prononcée. Nous regardons les lésions que nous avons observées comme analogues à celles qui ont été décrites par M. Zenker dans les muscles de la vie de relation, chez les sujets morts de fièvre typhoïde ; par M. Hayen, dans la variole et autres pyrexies graves (1). On sait que ces altérations amènent des ruptures dans les muscles qui en sont le siége; ne peut-on pas rattacher à cette même cause la rupture du myocarde observée dans ce cas?

Obs. V. — Rupture du cœur (service de M. Raynaud), par Le Pizz, interne des hôpitaux.

M. R..., 81 ans, homme petit et gras, a eu une pneumonie il y a deux mois environ ; bonne santé habituelle, n'a jamais eu d'asthme.

(1) Hayem, note sur les altérations des muscles dans les fièvres et particulièrement dans la variole. *Soc. de biologie*, 1866.

Dans la nuit du lundi 17 *au mardi* 18 *mai*, vers quatre heures du matin, il se réveille brusquement, éprouvant un sentiment de malaise, de faiblesse générale.

Le 18, à huit heures du matin, il vient jusqu'à l'infirmerie soutenu par deux personnes, et l'on constate l'état suivant: douleur en barre au niveau de la partie inférieure du sternum, n'augmentant pas par la pression, et ne s'irradiant ni vers le cou ni vers les épaules. Pas de frisson ni de point de côté ; un peu de toux, mais qui existe déjà depuis longtemps ; dyspnée légère. A l'auscultation de la poitrine, on trouve quelques râles sibilants et muqueux, disséminés dans les deux poumons ; les bruits du cœur sont normaux. Céphalalgie légère, langue bonne, un peu de constipation, habituelle du reste. Pouls à 96, régulier.

A dix heures, la douleur sous-sternale a beaucoup augmenté, mais sans irradiations; dyspnée très-intense, l'inspiration s'effectue péniblement, l'expiration est sifflante ; le malade, très-agité, fait de grands efforts pour respirer; face rouge, couverte de sueur. L'auscultation des poumons fournit les mêmes signes stéthoscopiques ; l'auscultation du cœur, rendue difficile par le bruit que fait le malade en respirant, ne laisse cependant constater aucun bruit anormal ; on entend peut-être un peu moins distinctement les battements du cœur.

Pouls un peu petit, à 120, sans irrégularités ni intermittences.

Mort subite à onze heures moins un quart. La face est très-pâle, les extrémités légèrement cyanosées.

Autopsie quarante-cinq heures après la mort. A l'incision des parois thoraciques, on trouve une couche de tissu adipeux de 4 à 5 centimètres d'épaisseur.

Le thorax, ouvert, présente le péricarde surchargé de graisse, très-distendu et d'aspect bleuâtre. En détachant les poumons, on détruit quelques adhérences du poumon gauche vers son bord postérieur. Au moment où l'on incise le péricarde, il sort un jet de sang liquide que l'on peut évaluer à peu près à un verre; on ne rencontre pas de caillots. Le cœur, d'un volume normal, flasque, aplati, présente également de la surcharge graisseuse ; on voit immédiatement sur la face antérieure du ventricule gauche, à 1 centimètre environ du bord correspondant du cœur et vers l'union du tiers supérieur de cette face avec ses deux tiers inférieurs, une solution de continuité à bords légèrement déchiquetés, dirigée parallèlement au bord gauche du cœur et longue d'environ 2 centimètres.

A la coupe, les parois du cœur sont très-faibles et se déchirent

sous le doigt; elles présentent une coloration pâle, un peu jaunâtre ; on ne trouve de caillots dans aucune des cavités, le sang y est en petite quantité, noirâtre, parfaitement liquide. Au premier abord, on ne découvre pas l'orifice interne de la rupture, mais, en versant une petite quantité d'eau dans le ventricule et en relâchant ses parois, on voit le liquide s'écouler, par un jet assez mince, de l'orifice externe. La difficulté de découvrir l'orifice interne de la rupture tient à ce qu'il est masqué par la colonne charnue qui, née du bord gauche du ventricule, va s'insérer par ses cordages sur la valve antérieure de la valvule mitrale ; il est, en effet, situé à la base de cette colonne et derrière elle dans le point où elle se détache de la paroi ventriculaire. Pour en prendre bien connaissance, on est obligé de couper les cordages tendineux et de renverser en bas la colonne charnue; on voit alors qu'il présente à peu près les mêmes dimensions que l'orifice interne, ses bouts sont frangés, et il a une forme un peu arrondie.

Le trajet intermédiaire aux deux orifices, un peu déchiqueté, offre une direction légèrement oblique de haut en bas et de dedans en dehors. On ne rencontre de caillots dans aucun point de la rupture.

Les valvules, de même que la crosse de l'aorte, présentent comme altération unique quelques plaques athéromateuses. L'orifice des artères coronaires est considérablement rétréci ; ces deux artères, recouvertes dans leur trajet par une couche de tissu assez épaisse, présentent au plus haut point la dégénérescence calcaire ; leur cavité très-rétrécie et hérissée de saillies laisse à peine passer un stylet très-fin. On rencontre plusieurs plaques laiteuses disséminées sur le péricarde.

Les poumons sont sains, gorgés d'écume bronchique; on trouve quelques adhérences légères à la partie postérieure du poumon gauche; les fausses membranes sont molles et paraissent être de date récente.

Examen microscopique. — Nous avons déjà dit que les coupes du cœur présentent à l'œil nu l'apparence graisseuse ; on la trouve encore plus accentuée à l'extrémité libre des colonnes charnues dont le tissu jaune-pâle, dans une étendue de 1 centimètre environ, paraît complétement dégénéré. En effet, différentes préparations prises sur la paroi des ventricules, sur les colonnes charnues aux orifices et dans le trajet de la rupture, présentent des fibres musculaires dont la situation en travers a complétement disparu par places, tandis que, dans d'autres points elle est seulement moins nette; le sarcolemme est rem-

pli de granulations graisseuses, rangées en séries les unes à côté des autres ; autour de la préparation on voit nager de nombreuses gouttelettes de graisse.

La préparation, traitée par l'acide acétique, devient plus transparente, moins nette, mais on y constate toujours la présence des goutelettes et des granulations graisseuses. On trouve également à côté des granulations graisseuses quelques granulations d'un jaune ocreux qui deviennent plus apparentes après que la préparation a été traitée par l'éther.

Réflexions. Nous croyons que le malade a pu survivre pendant plusieurs heures à la lésion, grâce à la disposition de l'orifice interne de la rupture, qui, pendant la systole ventriculaire, se trouvait complétement obturé par la colonne charnue derrière laquelle il était pour ainsi dire caché; l'écoulement du sang dans le péricarde ne pouvait conséquemment avoir lieu que pendant la diastole auriculaire ; il s'écoulait peu de sang à chaque diastole et la mort n'est arrivée qu'après un certain temps, lorsque le péricarde a été suffisamment distendu par l'hémorrhagie qui, à son tour, a comprimé le cœur et fait cesser ses mouvements.

Obs. VI. — Aphasie. — Hémiplégie très-complète à droite. — Mort; autopsie : Au niveau de deux amas tuberculeux, deux foyers d'encéphalite : l'un siégeant sur la partie postérieure de la première circonvolution frontale gauche, l'autre sur le lobule de l'insula du même côté, par M. Quinquaud, interne des hôpitaux.

Le nommé Boucher, âgé de 30 ans, tourneur en bois, est entré à l'hôpital Saint-Antoine, service de M. le Dr Lorain.

Ce malade, au dire des parents, aurait eu une scarlatine dans son enfance, et l'année dernière il a été atteint d'une pneumonie dont il aurait très-bien guéri. Pas d'antécédents tuberculeux dans sa famille. Il a des habitudes alcooliques, mais il n'avait jamais eu d'attaque.

Le début de sa maladie remonte à huit jours ; au milieu de son sommeil, il est pris rapidement de délire ; il veut se lever, il s'agite et ne reconnaît plus ses parents, qui l'entourent; il ne peut parler.

Les jours suivants, l'agitation continue, et de temps à autre, il éprouve des tremblements, des secousses musculaires.

Le 3 mai, on l'amène à l'hôpital où nous constatons l'état suivant : il peut encore marcher, mais, en l'examinant avec attention, on voit que son corps s'incline à droite, ce qui indique une diminution de la motilité de ce côté. Il en est de même pour le membre supérieur droit ; il serre un peu moins fort de la main droite que de la main gauche. Le sillon naso-labial est très-légèrement dévié à gauche. La sensibilité à la douleur est manifestement diminuée à droite. Il y a de la lenteur dans les perceptions ; ce qui est très-évident si l'on compare avec le côté gauche.

Il a du délire tranquille ; il est bizarre ; et ce qui frappe surtout, c'est qu'il ne peut proférer un seul mot ; quand on lui dit d'écrire son nom, il hésite, il cherche à se rappeler les lettres, et voyant qu'il ne réussit pas, il jette la plume avec un geste de colère. Si on lui écrit un mot sur le papier, il s'applique à le copier en consultant à chaque instant son modèle, comme pour ne pas perdre de vue la forme des lettres. Couché dans le décubitus horizontal, il y reste presque continuellement, ne paraissant nullement s'inquiéter de son état, et bien qu'on lui ait indiqué plusieurs fois les latrines, il ne peut jamais les retrouver. Il comprend cependant assez bien ce qu'on lui dit. Rien d'anormal au cœur.

Cet état reste le même jusqu'au 16 mai ; à partir de ce jour il devient plus agité la nuit, ne reconnaît plus sa famille et tombe dans un état de somnolence d'où on ne peut plus le faire sortir. Râles sibilants et çà et là quelques râles muqueux disséminés dans la poitrine ; pas de matité ; tousse peu. La tête est tournée à droite, et les yeux ont une déviation synergique de ce même côté. — P., 72. — T. R., 37°,2.

Le 17. Il y a de la roideur dans les membres supérieurs et inférieurs droits. Contracture de la face du côté droit. La tête et les yeux sont déviés du même côté. — P., 84. — T. R., 37°. — Hoquet, pupille droite plus dilatée que la gauche.

Soir. Il a perdu connaissance lentement ; somnolence, agitation par moments. Se plaint. Râles trachéaux. — P., 88. — T. R., 38°,9.

Le malade meurt le 18, à six heures du matin. — 39°,2.

Autopsie le 19, à dix heures du matin. — Adhérences pleurales anciennes à droite et à gauche. Eruption miliaire tuberculeuse dans les plèvres et dans les poumons. L'organe de l'hématose est congestionné ; pas d'hépatisation. Le péricarde

contient environ 30 grammes de liquide citrin. Le cœur est flasque, jaunâtre; le ventricule gauche contient du sang fluide et quelques caillots gelée de groseille. Un caillot fibrineux dans le cœur droit.

Le foie est cirrhosé dans une grand partie de son étendue. Quelques kystes biliaires dans le parenchyme.

Les reins sont volumineux, congestionnés.

Un foyer principal d'encéphalite siége dans la partie postérieure de la première circonvolution frontale (la deuxième et la troisième sont intactes); il en existe un autre tout à fait superficiel au sommet du lobule de l'insula. Vers ces deux points, sur le trajet des vaisseaux, on constate des tubercules miliaires, qui oblitèrent en partie la lumière du canal vasculaire; en même temps on voit des exsudats méningitiques jaunâtres.

Histologiquement, la substance cérébrale atteinte d'inflammation est constituée par de nombreux éléments cellulaires à un ou plusieurs noyaux; quelques-uns forment des corps granuleux; de plus, sur des noyaux libres et des cellules nerveuses très-granuleuses, des granulations graisseuses en grand nombre, des corps granuleux assez multipliés. Les uns sont cellulaires, d'autres sont formés par un amas de granulations graisseuses. Les noyaux connectifs des parois vasculaires sont multipliés et on retrouve de petites masses graisseuses dans la gaîne vasculaire. Pas de zone de ramollissement autour des foyers d'encéphalite.

Il existe de la méningite avec des granulations tuberculeuses sur l'hémisphère gauche, et des exsudats puriformes sur le lobe frontal seulement.

Obs. VII. — Affection cardiaque. — Oblitérations artificielles multiples de nature embolique, par M. Landrieux.

Le nommé M... (Jean), âgé de 40 ans, exerçant la profession de vidangeur, entre le 11 janvier 1869 à l'hôpital Beaujon, salle Saint-Louis, dans le service de M. le professeur Gubler.

Le malade, d'une constitution robuste, n'accuse aucun antécédent morbide; il n'a jamais eu de rhumatisme.

Seulement, depuis trois mois environ, il était sujet à des battements de cœur.

Il avoue des habitudes alcooliques et même des excès de même nature qu'il commet assez fréquemment.

Depuis une huitaine de jours, il avait, et cela sans cause

occasionnelle appréciable, des palpitations bien plus intenses, lorsqu'il y a trois jours, à la suite d'un accès d'oppression très-violent, il fut pris d'une douleur très-vive dans le mollet de la jambe gauche, douleur qui persiste depuis.

État à son entrée. — L'intelligence est bien nette, la parole complétement libre.

Le cœur présente à la percussion un certain degré d'hypertrophie; et à l'auscultation, on constate un double bruit de souffle, l'un siégeant à la pointe et au premier temps, l'autre siégeant à la base en même temps; de plus le claquement valvulaire du second temps n'est pas nettement frappé. — Il y a des irrégularités excessives dans les contractions cardiaques, une véritable ataxie.

Le pouls donne 90 battements, mais excessivement irréguliers.

Le malade se plaint de douleurs très-vives dans le mollet de la jambe gauche : de plus les deux tiers antérieurs du pied sont atteints d'une rougeur sombre livide ; la température à ce niveau est de 26° ; la sensibilité est complétement abolie. On ne perçoit pas les battements des artères tibiales antérieure et postérieure, ni de la poplitée : de plus, c'est à peine si l'on constate quelques battements de l'artère fémorale au pli de l'aîne. Peu à peu l'extrémité antérieure du pied gauche devint le siége d'un travail d'élimination ; la partie momifiée prit l'aspect de la gangrène dite sèche ; un premier sillon se fit au niveau de la ligne tarso-métatarsienne, mais quelques jours après, le sphacèle envahit des parties situées postérieurement, et en dernier lieu l'élimination complète de la partie sphacélée ne se fit que le 24 avril, au niveau de la ligne interosseuse qui correspond à la désarticulation dite de Chopart.

De temps à autre, pendant ce travail, on constatait de la lymphangite, qui s'accompagnait d'une tuméfaction douloureuse des ganglions de l'aine.

Vers le 1er février, le malade fut pris peu à peu d'une difficulté extrême dans la parole, qui bientôt devint une véritable aphasie ; et cela sans autres phénomènes du côté de la motilité ou de la sensibilité.

Dès l'entrée de ce malade, on constatait dans les urines une énorme proportion d'albumine.

Le 14 mai, le malade se plaint d'un point de côté à droite, et l'on constate en arrière, à la partie moyenne, des râles sous-crépitants assez fins : dans le crachoir, on trouve une expectoration sanguine abondante ; c'est du sang pur, noirâtre, légère-

ment spumeux : peu à peu les noyaux d'apoplexie pulmonaire augmentent d'étendue, se rencontrent des deux côtés, et le 19 mai le malade succombe à l'asphyxie.

Les urines, examinées à plusieurs reprises, entre autres le 7 mai, renfermaient toujours beaucoup d'albumine, et peut-être une petite quantité, très-minime, de sucre.

Autopsie. — Cavité thoracique. — Pas de liquide dans le péricarde ; çà et là quelques plaques laiteuses.

Le cœur est augmenté de volume; à la coupe le muscle cardiaque est jaunâtre, ce qui indique une transformation granulo-graisseuse de la fibre musculaire. Pas d'altérations du cœur droit.

La valvule mitrale est fortement épaissie ; son bord libre et les tendons qui s'y rendent sont indurés; il y a de l'insuffisance mitrale.

Les valvules aortiques, au niveau de leur portion libre, sont aussi épaissies, contenant, ici, des petits nodus jaunâtres de nature athéromateuse ; là, au contraire, de la matière calcaire réunie par plaques, en général de petites dimensions. Nulle part on ne constate d'ulcérations de l'endocarde, de végétations ; les valvules sont altérées, mais ne sont nullement détruites.

En détachant le cœur, on voit sortir par l'aorte deux caillots, assez volumineux, creux à l'intérieur, évidés, ayant la forme d'un dé à coudre, d'un petit nid ; leur surface interne est inégale, tandis que leur surface externe présente une série de saillies disposées concentriquement, saillies qui correspondent évidemment aux intervalles qui séparent les colonnes charnues du cœur. Un autre caillot, à peu près de même forme, adhérent, se rencontre dans l'intérieur de l'oreillette gauche, non loin de l'auricule.

La crosse de l'aorte offre des plaques athéromateuses assez développées.

Dans l'épaisseur des deux poumons, mais surtout à droite, on rencontre des noyaux d'apoplexie plus ou moins étendus, jusqu'au centre desquels on peut poursuivre des subdivisions oblitérées de l'artère pulmonaire.

Cavité crânienne. — Pas d'altération des méninges; pas de congestion encéphalique. Par contre l'extrémité postérieure, la plus reculée du lobe frontal de l'hémisphère gauche, présente un foyer de ramollissement, situé en arrière et attenant au lobule de l'insula : ce foyer occupe un espace équivalent à une pièce de 5 francs en argent; il présente l'aspect du

ramollissement dit blanc-crémeux. Au reste, nulle altération, nulle oblitération des artères de la base.

Cavité abdominale. — La rate est petite, saine, sans infarctus.

Le foie a son volume normal, n'offre pas d'infarctus, mais il est dans un état avancé de dégénérescence graisseuse.

Les reins sont assez volumineux et présentent chacun des infarctus multiples, de forme conique, jusqu'au sommet desquels on peut poursuivre les subdivisions oblitérées des artères rénales.

L'artère iliaque primitive, du côté gauche, l'artère iliaque externe et interne, la fémorale, jusqu'à la partie moyenne de l'artère poplitée, est complétement oblitérée dans son trajet par un caillot adhérant très-manifestement à la paroi ; ce caillot, encore coloré, rouge dans les parties supérieures, présente une coloration jaunâtre, offre l'aspect de la fibrine en voie de dégénérescence, surtout au niveau de l'artère fémorale profonde ; il semble que ce soit à ce niveau que s'est faite l'oblitération primitive. L'artère tibiale postérieure est également oblitérée ; par contre la tibiale antérieure est libre.

Les ganglions inguinaux du côté gauche, situés au niveau de l'angle inférieur du triangle de Scarpa sont volumineux ; de plus, à la coupe, dans leur intérieur, on constate des îlots de matière noire, qui, examinés sous le champ du microscope, se présentent sous l'aspect de granulations foncées, de dimensions variables. Cette matière pigmentaire n'est autre chose que du charbon, résultant des transformations ultimes des matières animales. M. Gubler pense qu'il y a dans ce fait une identité complète avec la pigmentation que l'on observe dans le tatouage.

Obs. VIII. — Cancer du rein. — Généralisation cancéreuse consécutive, par M. Alling, interne des hôpitaux.

Hôpital Lariboisière, salle Sainte-Marthe, n° 3 *bis*, service de M. Millard.

Femme âgée de 76 ans, entrée, le 8 janvier 1869, pour une tumeur de l'abdomen. Le début remonterait à deux ans, mais jamais elle n'en avait souffert. Elle ne donne aucun autre symptôme à signaler, avant l'entrée, que la gêne occasionnée par cette tumeur volumineuse.

A l'entrée, on constate une tumeur occupant l'hypochondre droit et le flanc et descendant au-dessous de l'ombilic ; aucune

igne de démarcation entre cette tumeur et le foie ; elle est d'une très-grande dureté, égale à sa surface immobile, indolente ou à peu près. Au devant de cette tumeur, et la croisant obliquement en bas et en dehors, on constate une anse intestinale, que l'on regarde comme le côlon ascendant et transverse ; on remarque de plus, à quelques centimètres du rebord des fausses côtes, une petite tumeur solide, ayant le volume d'une grosse noix, qui est très-mobile, et, lorsqu'on la repousse en haut, elle disparaît subitement derrière la grosse tumeur dans l'épigastre ; comme il y en a deux ou trois autres, manifestement dans l'anse intestinale, on la regarde comme une scybale et on ne s'en occupe plus. On diagnostique : Cancer du foie.

La femme est maigre, cachectique, mais les fonctions digestives s'exécutent assez bien.

Peu à peu, la cachexie se prononce de plus en plus.

Elle ne tousse pas ; on ne trouve rien dans les poumons ni au cœur.

On remarque une tumeur du corps thyroïde, solide, gros comme un œuf. L'amaigrissement va en augmentant. Elle a des nausées, puis des vomissements ; le ventre devient un peu plus sensible. Enfin, elle meurt le 26 février, sans rien présenter de particulier à noter.

Autopsie. — L'ouverture de l'abdomen fait bien voir la grosse tumeur signalée, ainsi que l'anse du gros intestin qui passait au devant. On retrouve aussi la tumeur décrite que l'on avait prise pour une scybale, mais qui n'est autre que la vésicule biliaire contenant un gros calcul mûral jaune.

C'est alors que l'on reconnaît que la grosse tumeur n'appartenait pas au foie, mais était bien le rein droit cancéreux (V. dessin schématique (1) de la disposition générale). Cette tumeur, enlevée avec soin, présente le volume d'une tête d'enfant de deux ou trois ans. Lourde, solide, à son extrémité supérieure, est intimement accolé de façon à paraître en faire partie, le duodénum et le commencement du jéjunum ; il en est de même de la veine cave inférieure ; la partie profonde de la tumeur est solidement fixée à la paroi abdominale postérieure. A la coupe, on voit (Voir le dessin coloré de la pièce) d'abord deux cavités remplies d'un liquide roussâtre ; près des parois de ces cavités, ce liquide est gélatineux. Ailleurs, ce sont de gros noyaux ressemblant à de l'encéphaloïde et séparés les uns des autres par des tractus fibreux.

(1) Le dessin est déposé dans la collection de la Société anatomique.

Le foie présente un grand nombre de noyaux cancéreux de dimensions variées.

Les poumons ont aussi un certain nombre de noyaux cancéreux, surtout vers la surface.

L'utérus présente des tumeurs cancéreuses. Un certain nombre de ganglions mésentériques sont aussi cancéreux.

Enfin, le lobe gauche du corps thyroïde est transformé en une tumeur cancéreuse. Le microscope a confirmé le diagnostic de dégénérescence *cancéreuse* de ces différents organes.

Obs. IX. — Cancer du péritoine, par M. Alling, interne.

Salle Sainte-Eugénie, n° 9, est entrée, le 30 avril 1869, la nommée Y..., âgée de 33 ans. Se portant habituellement très-bien, elle n'a jamais été malade, si ce n'est pour une fièvre typhoïde, à 12 ans.

Depuis un mois, elle vomit tout ce qu'elle prend, et son ventre commence à enfler. Le ventre grossit ensuite de plus en plus et arrive à gêner la respiration.

Depuis un mois aussi elle a maigri avec une rapidité effrayante. Aujourd'hui, à l'entrée, elle est d'une très-grande maigreur; avec cela un ventre énorme. La percussion du ventre donne un flot manifeste, et le liquide se déplace, ainsi que la sonorité, avec les changements de position de la malade; le ventre est très-tendu, non douloureux. Il n'y a qu'en un point très-limité où la sonorité persiste dans toutes les positions de la malade, c'est au niveau du cœur.

Il n'y a pas de signes de tubercules dans les sommets des poumons. Quelques râles muqueux dans le côté gauche.

Elle reste jusqu'au 4 mai sans rien présenter de neuf; le lendemain de son entrée, elle avait cessé de vomir, mais elle a recommencé ensuite.

Le 4. Pendant la visite, elle est prise subitement d'une dyspnée considérable; le soir, la dyspnée avait diminué un peu, mais était encore très-pénible. — Injection sous-cutanée de 1 centigramme de chlorhydrate de morphine au niveau de l'épigastre.

Elle a été très-soulagée par l'injection, mais le lendemain 5, à trois heures du matin, elle meurt.

Autopsie le 6. (Voir le dessin.)

Les poumons sont assez congestionnés dans leur bord postérieur. Quelques adhérences anciennes du poumon droit.

Rien d'anormal au cœur.

Abdomen. — Cancer du péritoine avec ascite considérable.

Le grand épiploon forme un vaste tablier cancéreux, occupant presque toute la hauteur et la largeur de l'abdomen, épais de 5 à 6 centimètres par places; c'est une espèce de vaste chou-fleur étalé, solide et friable, de couleur jaunâtre comme des petits pelotons graisseux. La face inférieure du diaphragme est couverte de ces végétations formant des masses plus ou moins volumineuses. Tous les organes, foie, rate, reins, utérus, ovaire, donnent implantation à ces végétations; partout elles ont poussé : sur le mésentère, sur les parois de l'abdomen, dans le bassin, dans le cul-de-sac utéro-rectal. Mais tous les parenchymes sont sains, les reins seuls sont pâles. Les ganglions mésentériques forment des masses cancéreuses, ainsi que les ganglions gastro-hépatiques.

L'estomac est le siége d'une dégénérescence cancéreuse qui paraît plus ancienne. Sa petite extrémité forme une espèce de coupe solide, un peu plus épaisse vers le pylore, où sa paroi a environ 1 centimètre à 1 centimètre et demi. Le reste de l'estomac paraît sain; sa surface interne n'est pas ulcérée. La sonorité persistante signalée au niveau du cæcum s'expliquait ainsi : le cæcum faisait saillie sous le bord correspondant de la masse épiploïque, était bridé et maintenu en place. Au microscope, la paroi de l'estomac est formée par du cancer alvéolaire ; le reste de cette masse est aussi du cancer, mais semble constitué par la variété mixome.

Obs. X. — Tumeur dite adénoïde du sein. — Sarcome végétant, par M. J. Reverdin, interne des hôpitaux.

Pauline B..., 37 ans, lingère. Entrée le 15 mai 1869 à l'hôpital Necker, service de M. le Dr Guyon, salle Sainte-Pauline, n° 3.

Cette femme a toujours été bien portante et est indemne de syphilis; elle est maigre, mais l'a toujours été. Elle a été quatre fois enceinte, a fait une fausse couche, trois couches à terme, et n'a nourri que son dernier enfant, sans avoir jamais rien au sein. Aucun antécédent de famille, aucun traumatisme dont elle se souvienne.

Il y a cinq ans à peu près, elle s'aperçut qu'il y avait dans son sein droit, un peu au-dessus du mamelon, comme une petite glande du volume d'une noisette, indolente et mobile sous la peau ; elle grossit lentement et sans poussées.

Depuis trois ans environ, elle ressentit quelques élancements, mais seulement aux époques des règles : la tumeur paraissait prendre alors un peu plus d'accroissement pour diminuer ensuite. Depuis deux ans la tumeur a grossi plus rapidement, mais sans poussées.

Enfin, il y a un mois, un point de la peau s'est écorché spontanément ; il s'est écoulé un peu de sang, et, peu à peu, il s'est formé une sorte de champignon saillant ; il est le siége d'un écoulement séro-sanguin assez abondant, surtout la nuit ; les douleurs n'ont pas augmenté ; le frottement de la chemise sur le fongus est un peu douloureux.

La tumeur a actuellement le volume d'une petite tête de fœtus ; elle siége à la partie supérieure et externe du sein, et s'étend vers la clavicule et le quart antérieur de l'aisselle. Elle est parfaitement mobile sur les parties profondes, et indépendante de la glande mammaire qu'on retrouve presque entière au-dessous d'elle. La peau qui la recouvre lui adhère dans les parties voisines du champignon, mais à la périphérie elle reprend sa souplesse et sa mobilité.

En dehors et au-dessus du fongus, autour de lui, la peau est d'un rose vif, enflammée.

Le fongus a le volume d'une petite noix, il est un peu étranglé à sa base par la peau, qui présente une perforation arrondie ; il est bosselé, marqué de sillons assez profonds ; sa couleur est rose pâle, sa consistance élastique.

La tumeur elle-même est dure, mais d'une dureté élastique ; sa surface est très-bosselée, comme lobée et lobulée ; quelques-unes de ces bosselures, au lieu d'être dures, sont molles ; elles paraissent formées par des kystes : à leur niveau la peau est un peu amincie, et ceux où elle l'est le plus présentent une coloration bleuâtre ; on les rencontre surtout au voisinage du fongus.

Dans l'aisselle, les ganglions ne sont pas augmentés de volume. La santé générale est bonne.

Diagnostic. — Adénoïde ulcéré du sein.

Opération le 19 mai. — On met à nu la tumeur par une incision elliptique, et on l'énucle avec la plus grande facilité ; on enlève au niveau du mamelon une petite partie de la glande.

Pansement à l'alcool pur. — La malade sort guérie le 20 juin. Elle se présente les mois suivants en parfait état.

Examen de la pièce.— Sur une coupe, on trouve la tumeur traversée par un grand nombre de fentes assez larges et communiquant les unes aux autres, dilatées par place, surtout vers la surface, de manière à former de véritables poches kystiques ; la

membrane qui forme ces fentes et ces kystes est blanchâtre ; leur face interne naissent une foule de gros bourgeons en forme de choux-fleurs, végétant dans tous les sens, de manière à constituer la masse de la tumeur ; les kystes renferment, outre ces végétations qui les remplissent presque complétement, un liquide filant, rougeâtre, qui est constitué en majeure partie par un liquide riche en mucine et par un peu de sang. La structure des bourgeons est la suivante : leur masse est formée par un tissu sarcomateux, présentant tous les caractères du sarcome fibroplastique fasciculé ; à leur surface on aperçoit un épithélium dégénéré ; les cellules qui le composent sont arrondies, comme distendues, très-réfringentes, et présentent évidemment la transformation muqueuse. En faisant des coupes dans la masse de la tumeur on rencontre sur les préparations des fentes plus ou moins ramifiées, terminées de temps en temps par des sortes de culs-de-sac ; toutes ces cavités sont tapissées par le même épithélium que la surface des bourgeons ; ce sont des apparences de glandes, mais ce ne sont pas des glandes véritables, et les soi-disant culs-de-sac sont formés par les espaces laissés vides entre les bourgeons en choux-fleurs voisins et plus ou moins accolés par place.

S'il y a dans cette tumeur de véritables culs-de-sac glandulaires, ils sont rares, mais je n'ose pas affirmer qu'il n'en existe pas du tout, quoique je n'aie vu nulle part la membrane propre dont la présence seule pourrait trancher la question.

M. Ranvier. — Je pense qu'il s'agit ici d'un sarcome végétant de la mamelle.

Dans ces cas, comme dans un grand nombre d'autres, on pouvait cependant penser à l'existence d'une tumeur adénoïde. Cette confusion tient à ce qu'on a eu le tort de ranger sous le titre d'*adénoïdes*, des tumeurs de nature et d'éléments variés. L'aspect des culs-de-sac glandulaires ne doit pas seul servir pour le diagnostic dans ces cas, et ce fait est si vrai qu'à une période plus avancée de ces tumeurs on ne retrouve plus du tout ces sortes de culs-de-sac si la tumeur vient à se généraliser. Dans l'état actuel de la science histologique, le mal adénoïde cesse d'avoir sa raison d'être dans la plupart des cas.

M. Verneuil. — L'opinion émise par M. Ranvier me semble parfaitement juste. Si l'on parcourt les Bulletins de

notre Société et les différents Recueils d'observation, on est porté à croire que les tumeurs se développant aux dépens des glandes sont très-fréquentes, et que celles qui sont formées par le tissu conjonctif sont infiniment plus rares. Je crois au contraire que les fibromes sont au moins aussi fréquents que les adénoïdes pures, et que celles-ci peuvent souvent en avoir l'apparence.

Il y a quinze ans, j'ai eu l'occasion de voir une tumeur de ce genre, qui avait exactement l'apparence d'une adénoïde, c'est-à-dire qu'on voyait nettement des grappes et les culs-de-sac. C'était pourtant un fibrome ayant conservé la forme adénoïde, mais il n'y avait là que l'*apparence*, et on ne retrouvait que de faux culs-de-sac. Si j'insiste sur ce point, c'est que, dans les deux cas, le pronostic est loin d'être le même, car dans l'immense majorité des cas l'adénoïde ne récidive pas, tandis que l'on voit presque toujours le fibrome se reproduire.

J'ai vu chez un individu jusqu'à sept récidives d'une tumeur de ce genre, mais il est vrai de dire qu'après un certain temps il n'y a plus trace d'adénome dans ces tumeurs.

On a le soin de bien distinguer maintenant les fibromes purs des sarcomes et des myxomes. On doit donc également subdiviser les adénomes selon qu'ils se rapprochent plutôt des éléments glandulaires ou des éléments fibreux.

M. Ranvier. — Dans ce que M. Verneuil vient de nous dire au sujet de la confusion de tumeurs, il est bien évident que la question du pronostic est sans contredit la plus importante. Malgré tous les points de contact, il y a des faits bien établis qui doivent servir de base pour différencier ces sortes de tumeurs. Ainsi, tandis que le sarcôme récidive, le fibrome ne récidive pas. Quant à ce qui est de l'adénome véritable, c'est, selon moi, celui qu'on rencontre le plus rarement. Dans toutes les tumeurs que j'ai pu examiner, je ne l'ai rencontré qu'une seule fois. Pour établir ce fait, je ne me fonde pas uniquement sur la présence de culs-de-sac glandulaires qui ne prouvent pas la nature adénoïde de la tumeur, mais sur les caractères spéciaux de

ces tumeurs, composées du tissu même de la glande, et se confondant pour ainsi dire avec la masse de la mamelle. Les culs-de-sac sont alors séparés les uns des autres par une faible quantité de tissus fibreux. Ils sont limités par une membrane bien nette et présentant à leur intérieur un épithélium pavimenteux.

M. Desprez. — Je ne suis pas exactement de l'avis de M. Ranvier, et, peut-être plus heureux que lui, j'ai eu assez souvent l'occasion de constater la nature adénoïde d'un grand nombre de tumeurs. Depuis une dizaine d'années, je viens régulièrement à la Société anatomique, et parmi le grand nombre de tumeurs de tout genre que j'ai vu présenter ici, les adénoïdes francs peuvent entrer pour un tiers environ. Un autre genre de tumeurs très-fréquentes aussi sont celles dont M. Reverdin vient de nous montrer un exemple. Mais, tandis que les tumeurs adénoïdes franches sont le privilége de l'âge jeune ou de l'âge adulte, les sarcomes cancéreux ou adéno-sarcomes se rencontrent plutôt dans les périodes plus avancées de la vie. Quant à la possibilité des récidives, j'ai vu, dans le service de Velpeau, un fait très-curieux à cet égard, où la nature adénoïde avait été bien constatée par M. Robin, dans une première opération. Dix ans après la tumeur récidiva, et cette fois ce fut un cancer encéphaloïde qu'on trouva. La première partie de l'observation est publiée dans le *Traité des maladies du sein* de Velpeau.

Ces cas de récidives ou de dégénérescences sont immédiatement sous la dépendance de l'état général et du tempérament des malades. C'est ainsi que des individus portent des tumeurs indolentes, et presque sans s'en douter, pendant de nombreuses années, et qui tout d'un coup, prenant une marche grave et caractéristique, sont de véritables cancers.

M. Reverdin. — J'ai présenté en 1867 une tumeur qui paraissait avoir tous les caractères de l'adénoïde; un examen plus approfondi m'a montré depuis que la masse de la tumeur était formée de tissus fibro-plastiques et de quelques culs-de-sac glanglionnaires.

M. Ranvier. — Il est de fait, en clinique, qu'on ne peut s'inscrire en faux contre la transformation des tumeurs de nature bénigne en tumeurs cancéreuses. Tous les jours on peut voir un épithélioma de la face durer pendant de longues années sans avoir de tendance à augmenter, puis tout d'un coup la marche lente est transformée en marche aiguë, et la face est ravagée par le cancer.

Il s'agit bien en effet ici, comme le disait M. Desprès, d'une question de conditions générales; mais j'ajouterai que ces différents états se succèdent sans que la tumeur ait changé de nature. Si nous nous plaçons au point de vue histologique et non plus au point de vue clinique, je crois pouvoir déclarer qu'il ne se fait pas de transformations de genres de tumeurs. Les éléments sarcomateux ou fibroplastiques étaient préexistants avec des caractères plus ou moins précis, et ils ne se sont pas succédé l'un à l'autre. Je reste convaincu que les tumeurs de nature adénoïde sont assez rares, et quant à la transformation je la crois encore plus rare.

M. Verneuil. Je ne vois pas pourquoi M. Ranvier veut séparer aussi nettement les faits que la clinique nous enseigne de ceux que les études histologiques permettent de constater. C'est justement à la clinique que notre Société doit sa vie. Et si nous avons tous peu à peu modifié nos opinions sur certains faits d'anatomie pathologique, c'est bien aux enseignements donnés par la clinique que nous le devons.

C'est ainsi que je n'écrirais plus aujourd'hui ce que je disais ici sur la spécificité du cancer en 1854. Je ne partage donc pas les idées de M. Ranvier en ce qui concerne la différence qu'il veut établir entre les faits cliniques et les faits d'anatomie pathologique.

Pour moi, je me crois en droit de soutenir la dégénérescence des tumeurs que mon ami, M. Broca, croit au contraire devoir nier.

Il est évident que certaines tumeurs ont des caractères si tranchés qu'on ne peut nier leur évidence dès le début, comme le squirrhe par exemple, et de même lorsqu'une tumeur aura duré cinq, six ou huit ans sans présenter ces

caractères spécifiques, sans qu'aucun ganglion se soit engorgé dans le voisinage, on sera bien en droit de nier le cancer.

J'ai pu observer trois faits que je vais rapporter ici, et qui montreront cependant la difficulté qu'on a à établir bien nettement le diagnostic sur la nature de certaines tumeurs.

Dans un premier fait, il s'agissait d'une tumeur dont l'origine éloignée et l'absence de ces signes spécifiques dont je parlais à l'instant, m'engageaient à diagnostiquer une tumeur de nature bénigne. Je fus d'abord tout étonné, en l'enlevant, de trouver un véritable cancer avec ses grandes cellules à noyau pourvues de nucléoles. J'avoue que dans ce cas je crois qu'il y a eu dégénérescence de la tumeur, ayant bien de la peine à admettre que l'élément cancéreux préexistait depuis le début de la tumeur.

Dans un second cas, il s'agit d'une jeune femme que j'ai vue il y a dix ans. Elle portait une tumeur bénigne du sein, il n'y avait pas trace de ganglion, et la tumeur roulait sans adhérer à la peau.

Ne voulant pas l'opérer immédiatement, je me contentai de la traiter par les frictions iodées. En quelques mois la tumeur disparut entièrement, et un an après il n'y avait plus trace de tumeur.

La malade revint me trouver après huit ans, et elle portait alors un squirrhe très-manifeste que je lui opérai, mais sans succès; car peu de temps après il y avait eu récidive, puis la généralisation, et la malade mourut.

Dans le troisième cas, il s'est agi de plusieurs tumeurs devenues cancéreuses, et pourtant j'avais constaté trois ans auparavant la nature adénoïde d'une de ces tumeurs.

En 1867, les tumeurs de cette femme, indolentes jusque-là devinrent douloureuses, je crus au développement d'un kyste que je voulus ponctionner, mais, dans un examen plus complet fait avec MM. Denonvilliers et Richet, nous conclûmes à l'extirpation; et, quel ne fut pas notre étonnement quand nous nous trouvâmes en face d'un squirrhe.

En présence de ces faits, je me crois bien en droit d'admettre la dégénérescence de certaines tumeurs.

M. Houel. — Je veux seulement appuyer la déclaration que M. Després faisait tout à l'heure au sujet de la fréquence des tumeurs adénoïdes. Mais j'ajouterai que des tumeurs de nature différente peuvent coexister. Dans un cas que j'ai opéré dans le service de M. Nélaton, à la Clinique, une femme atteinte de tumeur adénoïde volumineuse ancienne : au centre de cette tumeur en existait une seconde ayant tous les caractères du cancer; il existait en outre un ganglion dans l'aisselle. Dans ce cas, malgré l'opération faite aussi complétement que possible, et ne laissant aucun vestige de la tumeur, il y eut cependant récidive dans le sein, et la malade mourut.

M. Després. — Je ne crois pas qu'au point de vue de l'anatomie pathologique, il soit aussi facile d'établir des caractères distinctifs bien précis sur la nature véritable des tumeurs, qui diffèrent bien évidemment suivant les âges auxquels on les examine. En effet, je prétends que rien ne ressemble plus à un adénome qu'un cancer au début.

M. Ranvier. — Je n'ai pas voulu donner la prééminence à l'explication du fait histologique aux dépens de la clinique, mais j'ai dit qu'ici le fait purement anatomique devrait nous importer grandement et passer même avant les autres dans une Société s'occupant d'anatomie pathologique.

JUIN 1869.

PRÉSIDENCE DE M. CRUVEILHIER.

SOMMAIRE.

EXTRAIT DES PROCÈS-VERBAUX. — 1. Syphilis viscérale. — 2. Polype utérin. — 3. Môle hydatiforme. — 4. Sarcôme fasciculé (tumeur fibro-plastique) du tibia. — 5. Fracture verticale antéro-postérieure incomplète de trois vertèbres dorsales, consécutive à une chute sur les pieds. — 6. Péritonite par étranglement interne, tumeur de la région inguinale par inclusion d'un testicule chez un enfant de 15 ans. — 7. Méningo-encéphalite, ramollissement cérébral chez un dément paralytique. — 8. Granulations tuberculeuses avec hémorrhagie méningée. — Péritonite aiguë consécutive à une inflammation du rectum. — 10. Polype utérin énorme expulsé. — 11. Fracture de l'extrémité inférieure du radius avec pénétration. — 12. Rein unique en forme de fer à cheval. — 13. Tumeur de la marge de l'anus, consécutive à des fistules; opération, guérison.—14. Corps étrangers de l'œsophage, trachéotomie. — 15. Hémorrhagie cérébrale, avec altération vasculaire et affection cardiaque. — 16. Anomalie des artères utéro-ovariennes. — 17. Granulations tuberculeuses développées sous l'influence d'une altération intestinale.

OBSERVATIONS. — I. Anasarque sans albumine; embolie pulmonaire; dégénérescence graisseuse du cœur; par M. RIGAUD, interne des hôpitaux.

II. Athérome généralisé des artères; oblitération par thrombose des artères coronaires très-athéromateuses; anévrysme partiel du cœur gauche; transformation fibreuse de ses parois; ramollissement cérébral, par M. JEOFFROY, interne du service de M. CHARCOT.

III. Épididymite aiguë; accidents cérébraux; mort; autopsie; par M, LANGLET, interne des hôpitaux.

IV. Hétéradénome kystique du testicule; par M. CHANTREUIL, interne des hôpitaux.

V. Persistance du canal artériel, autopsie par M. CROUZET.

VI. Double anévrysme du ventricule gauche; par M. POZZI, interne des hôpitaux.

VII. Fongosités synoviales du poignet droit; par M. MALASSEZ, interne des hôpitaux.

VIII. Carcinome primitif de la plèvre, chez un enfant; par M. LÉPINE, interne des hôpitaux.

IX. Kyste hydatique du foie; par MM. RIGAUD et VILLARD, internes des hôpitaux.

X. Hémorrhagie cérébrale, ramollissement chez un alcoolique; détails de l'autopsie; par M. BOURNEVILLE, interne des hôpitaux.

---

1. *Syphilis viscérale.*

M. ALLING présente à la Société deux foies et une rate offrant des traces probables de lésions syphilitiques.

Dans le premier cas il s'agit d'un homme de 48 ans, bien portant jusqu'au mois de février, et pris vers cette époque d'un peu de gonflement du ventre.

Entré le 26 avril 1869, à l'hôpital Lariboisière, dans le service de M. Millard, on constate une ascite assez considérable, avec infiltration des membres inférieurs. Après quelques améliorations passagères, il présenta quelques phénomènes de péritonite partielle, avec des vomissements noirâtres. Un grand amaigrissement succéda à ces symptômes et, malgré le volume énorme du ventre, on sentit le foie gros, dur et inégal, dont on parvenait cependant à isoler une tumeur grosse comme le poing, qui semblait se diriger vers l'abdomen, tout en restant adhérente au foie.

Les renseignements, au point de vue de l'alcoolisme, furent négatifs; quant à ceux de la syphilis, ils furent plus précis, car le malade disait avoir eu des chancres, il y a plusieurs années.

Le malade mourut le 11 mai. A *l'autopsie*, on trouva d'abord dans les poumons de petites concrétions disséminées, dures comme des pierres et grosses comme des grains de chènevis.

Le foie, tout à fait déformé, présente des cicatrices évidentes, avec des fausses membranes qui le font adhérer au diaphragme en certains points.

La rate offre plusieurs gommes de volume variable, et à des

époques différentes d'évolution, dont quelques-unes sont jaunes, et tout à fait ramollies en certains points. Dans un endroit gros comme une noix, la substance de la rate paraît dure et sèche, elle est d'une consistance solide et ressemble, à la coupe, aux noyaux d'apoplexie pulmonaire.

Il n'y a rien au cœur. Les testicules sont sains. Les reins paraissent altérés, mais ils n'ont pas été examinés au microscope.

La seconde pièce de foie syphilitique a été recueillie dans le même service, au mois d'avril, chez un individu, âgé de 50 ans environ, qui était entré pour une apoplexie pulmonaire, et qui mourut le lendemain de son entrée. Aucun antécédent n'a été donné par ce malade, au point de vue de la syphilis; mais à l'autopsie on trouva un foie profondément sillonné par des cicatrices, et présentant des tractus fibreux, blancs, très-marqués.

M. Houel croit que les pièces présentées par M. Alling sont en effet des exemples de syphilis viscérale, et cependant on ne trouve pas plus dans les lésions que dans les antécédents, de raisons suffisantes pour être aussi affirmatif que M. le présentateur. De ce qu'il existe des brides fibreuses et des cicatrices dans un foie, il ne s'ensuit pas que ces lésions soient de nature syphilitique. La cirrhose peut donner lieu aux mêmes lésions et peut-être, dans quelques années, serons-nous en mesure de spécifier plus exactement celles de ces lésions qui se rapportent à l'une ou à l'autre de ces maladies.

Tout en ne récusant pas la dénomination de syphilis viscérale pour le cas actuel, je voudrais qu'on laissât un point de doute sur l'origine de ces lésions.

M. Alling se range à l'avis de M. Houel, surtout pour le second cas, car dans le premier, les gommes de la rate sont très-évidentes; d'ailleurs ces deux faits se rapportent très-exactement aux descriptions données par les auteurs allemands et français, aux lésions de syphilis viscérales.

M. Desprès appuie l'opinion de M. Houel au sujet de la réserve qu'on doit apporter dans les cas de ce genre. Parmi les observations qu'on trouve dans les différents auteurs qui se sont occupés de la syphilis viscérale, il en est plus d'une prêtant à la discussion. — Il existe bien cependant

des lésions de nature syphilitique sur les viscères comme il en existe à la peau, mais ces lésions s'accompagnent de symptômes spéciaux, dont on n'a pas toujours tenu un compte suffisant. Aussi, ajoute M. Després, je reste incrédule devant les cas où ces symptômes viennent à manquer.

M. Brouardel partage jusqu'à un certain point la réserve de M. Després, mais il ne croit pas à l'existence de symptômes bien spéciaux dans les cas de syphilis viscérale. Il lui semble, au contraire, que les accidents qu'éprouvent les malades dans ces cas n'ont à proprement parler rien de spécifique.

Ainsi, dans un cas qu'il nous a été donné d'observer avec MM. Fournier et Siredey. Il s'agissait d'un homme pris d'accidents hépatiques sérieux avec augmentation énorme du volume du foie qui mesurait 31 centimètres avec ascite et urine bilieuse. Nous arrivâmes au diagnostic : affection syphilitique du foie, non pas par la nature des symptômes mais par la connaissance des antécédents du malade. Un traitement antisyphilitique approproprié améliora notablement l'état morbide au bout de quelques mois. Pour compléter la guérison on envoya l'individu à Vichy, qui guérit entièrement de son foie ; mais de nouveaux accidents syphilitiques, tels qu'une périostite et des gommes du larynx se produisirent après son séjour aux eaux.

Ce fait nous semble irrécusable comme affection syphilitique du foie, et pourtant il n'y aucun des symptômes spéciaux dont parlait tout à l'heure M. Després.

M. Després. — Il m'a été donné de voir des faits qui militent en faveur de mon opinion. Je m'explique : des femmes de l'hôpital de Lourcine furent prises à un moment donné d'ictère et d'accidents hépatiques. Chez toutes ces malades les lésions syphilitiques n'étaient pas au même degré, aussi me suis bien gardé de voir de la syphilis viccérale chez toutes ces femmes. Ce sont des congestions qui se font assez fréquemment sur différents organes chez les syphilitiques. Quant à ceux qui ont de véritables lésions de la syphilis viscérale, je les veux voir s'appuyer sur des

observations plus rigoureuses et je citerai pour exemple une de celles de la thèse de M. Dubuc sur les syphilides malignes précoces.

Dans la 9e observation, une femme atteinte de syphilides pustulo - ulcéreuse et tuberculo - ulcéreuse généralisées, mourut pourtant sept semaines après le début des premières manifestations constitutionnelles. On trouva des lésions viscérales syphilitiques qui étaient cependant irrécusables. Ce fait, présenté à la Société anatomique en novembre 1863, a été le sujet d'une discussion sur la syphilis viscérale.

Les gommes sont de véritables lésions syphilitiques, mais les congestions qui, bien que nées sous l'influence de la syphilis, se rencontrent dans les organes ne doivent pas prendre, selon moi, le nom de syphilis viscérale.

M. Brouardel. — Personne ne songe à récuser la nature syphilitique des gommes. Quant aux autres lésions, telles que les cicatrices et les brides, il se peut qu'on les rencontre dans d'autres affections. Pour ce qui est des congestions, et particulièrement de celles du foie, elles peuvent être une lésion de début, mais en tout cas, ces congestions sont insuffisantes pour amener les accidents hépatiques dont je parlais tout à l'heure. Pour que l'ictère se produise, il est indispensable qu'il y ait compression des canaux hépatiques, et la simple congestion est insuffisante à elle seule pour amener cette compression, il est plus probable que le développement d'une tumeur gommeuse amène l'ictère, surtout quand l'ascite vient ensuite confirmer, pour ainsi dire, le diagnostic de tumeur du foie et que d'autre part on a acquis la certitude de l'infection syphilitique de l'individu.

2. *Polype utérin.*

M. Olivier montre un polype utérin trouvé à l'autopsie d'une femme morte dans le service de M. Richet.

L'insertion de ce polype se trouve sur la partie inférieure du col utérin, distendu dans tous les sens. La malade mourut avec des accidents de péritonite, sans avoir été opérée.

3. *Môle hydatiforme.*

M. Bourdillat présente un placenta ayant subi ce que l'on a appelé à tort la transformation hydatique.

Cette pièce, dont le volume égale celui d'une tête de fœtus à terme, se compose d'une masse rouge vasculaire, rappelant la constitution du chorion, et dans l'épaisseur de laquelle sont parsemées de nombreuses vésicules transparentes, de volume variable. Des grappes de ces mêmes vésicules sont en outre appendues à la masse principale par des tractus filamenteux, dépendant du placenta. Une des faces reproduit parfaitement l'empreinte de l'utérus, à laquelle elle était adhérente. C'est de la face opposée que partent les longs chapelets de vésicules, dont l'aspect extérieur rappelle complétement celui des vésicules hydatiques. Ces poches membraneuses sont constituées par une enveloppe extérieure, hyaline, peu épaisse, renfermant un liquide transparent. Leur nombre s'élève à plusieurs milliers. Leur volume varie depuis celui d'une tête d'épingle jusqu'à celui d'une grosse noisette. Leur examen microscopique, pratiqué qar M. Audhoui, a démontré une fois de plus que ces vésicules n'avaient des hydatides que l'apparence extérieure, qu'il n'existait pas de crochets au milieu du liquide, enfin que leur enveloppe différait essentiellement de celle de ces parasites.

La femme qui a rendu cette môle hydatiforme est âgée de 42 ans. Elle a eu sept enfants, le dernier il y a dix ans et demi. Depuis cette époque, elle a éprouvé divers troubles menstruels, que nous allons énoncer brièvement. A la suite de son dernier accouchement, elle a cessé d'être réglée pendant huit années. Puis les menstrues ont reparu pendant six mois, pour cesser de nouveau pendant une année, et enfin reparaître encore pendant six nouveaux mois, c'est-à-dire jusqu'au mois de décembre dernier. A cette époque, qui paraît répondre à l'époque de la conception, les règles se sont supprimées de nouveau, et la malade a éprouvé tous les symptômes d'une grossesse au début. Rien de remarquable jusqu'à la fin de mars, époque à laquelle la malade a été prise de pertes, alternativement rouges et blanches, qui se sont continuées avec une intensité variable, jusqu'à l'expulsion du produit, c'est-à-dire le 31 mars. La malade a seulement remarqué dans les derniers mois que son ventre augmentait assez rapidement de volume, principalement du côté droit.

M. le Dr Hubert (de la Chapelle), appelé en consultation le

31 mai, a prescrit 4 grammes d'ergotine, qui ont déterminé l'expulsion de la môle, dont l'accouchement a duré vingt et une heures environ.

Les jours suivants, la malade a présenté toutes les suites d'un accouchements : lochies, fièvre de lait, gonflement des seins, etc. Elle est aujourd'hui en bon état. Son utérus est parfaitement revenu sur lui-même, et tout porte à penser que la masse entière a été expulsée.

4. *Sarcôme fasciculé (tumeur fibro-plastique fongueuse) du tibia.*

M. Blanquinque. — Il s'agit d'une tumeur fongueuse opérée par M. Demarquay, à la Maison de santé, sur une femme de 32 ans.

Depuis trois ans, cette malade portait cette tumeur à la partie antérieure de la jambe droite, sans qu'elle en eût éprouvé grande gêne ou forte douleur ; mais il y a six mois, la tumeur ayant augmenté de volume, on crut à un kyste, et on fit une ponction. Depuis ce moment la douleur augmenta et la tumeur s'accrut.

Quand la malade entra à la Maison de santé, M. Demarquay, après s'être assuré que la malade était indemne de toute syphilis, enleva la tumeur, qu'il diagnostiqua être du genre fibro-plastique.

A l'examen microscopique, on reconnut en effet un fibrome fasciculé à grandes cellules.

5. *Fracture verticale antéro-postérieure incomplète de trois vertèbres dorsales consécutives à une chute sur les pieds.*

M. Bouyer présente un cas de fracture de la colonne vertébrale par suite d'une chute sur les pieds.

Il s'agit d'un garçon couvreur, tombé sur les pieds, de la hauteur d'un cinquième étage, mort peu d'heures après. De nombreuses fractures se voient sur les os du tarse, et on constate ensuite une fracture du corps de trois vertèbres dorsales à la partie inférieure.

La fracture est antéro-postérieure et incomplète. Une hémorrhagie s'était produite dans le canal rachidien.

M. Houel fait remarquer l'intérêt tout particulier de cette

pièce. Ces sortes de fractures sont assez rares, et elles se produisent en général par cause indirecte, comme dans le cas présent, par une chute sur les pieds. — M. Houel ne connaît que deux cas semblables, le premier a été cité par Paletta et le second par Blandin.

6. *Péritonite par étranglement interne, tumeur de la région inguinale par inclusion d'un testicule chez un enfant de 15 ans.*

M. Lassala présente des pièces provenant de l'autopsie d'un enfant de 15 ans mort d'une péritonite aiguë, suite d'étranglement interne.

On avait remarqué pendant la vie du petit malade une tumeur de la région inguinale, due à la présence d'un testicule inclus dans le canal inguinal. Cette pièce a été présentée par M. Demarquay, à la Société de chirurgie, dans une des dernières séances.

7. *Méningo-encéphalite. — Ramollissement cérébral chez un dément paralytique.*

M. Taurin montre des pièces trouvées à l'autopsie d'une vieille femme morte à la Salpêtrière.

A la suite d'accidents choréiformes, limités à droite, et d'une attaque apoplectiforme, suivie d'hémiplégie et d'aphasie, la malade succomba avec des signes de paralysie générale. Sous la calotte crânienne, on trouva des traces d'une ancienne ostéite, qui était surtout marquée à gauche. Il existait une adhérence entre la dure-mère et l'arachnoïde ; on voyait en outre un ramollissement considérable de presque tout le lobe antérieur gauche.

Dans l'intérieur du cerveau, on trouva au niveau du sphénoïde un petit corps dur et comme calcaire. Dans les corps striés, on voyait des lésions de la paralysie générale, telles que le piqueté blanchâtre, avec un aspect louche. La moelle n'était pas ramollie, mais on trouva au niveau de la région dorsale un certain épaississement de la dure-mère.

Le foie était énorme ; il pesait 2 kilogr. 500 gr. Il était graisseux et amyloïde. La rate offrait des lesions analogues.

M. Anger fait remarquer que la lésion de la calotte crâ-

nienne a quelque ressemblance avec les lésions syphilitiques.

8. *Granulations tuberculeuses avec hémorrhagie méningée.*

M. Lépine. — Il s'agit de pièces trouvées à l'autopsie d'un enfant de 2 ans n'ayant offert, pendant un court séjour à l'hôpital, que des taches de purpura et un état fébrile grave.

Un vaste épanchement sanguin siégeait sous la dure-mère. Les poumons offraient de nombreuses granulations grises et un seul tubercule; les ganglions étaient remplis de matière caséeuse. En recherchant avec soin, on parvint par trouver aussi une ou deux granulations grises sur les méninges au-dessous de l'épanchement sanguin.

Sur la rate on retrouve en différents points de petites plaques d'un blanc jaunâtre qui ont l'apparence de tubercules.

9. *Péritonite aiguë consécutive à une inflammation du rectum.*

M. Liouville montre à la Société des pièces provenant de l'autopsie d'une jeune fille de 20 ans amenée à la Pitié dans un état fort grave et sans qu'on puisse obtenir de renseignements bien précis sur les causes possibles de sa maladie, mais qui mourut avec des symptômes évidents de péritonite aiguë.

Les lésions de la péritonite semblent s'être principalement localisées dans le petit bassin, sans qu'on trouve, dans les organes génitaux, de traces de lésions primitives ayant pu occasionner la péritonite ; l'état des trompes et des ovaires semble toutefois attester que la malade était à la dernière période de ses règles. Cependant une question assez délicate mais importante doit être soulevée ici : il existait d'une façon manifeste une disproportion évidente entre la largeur de l'ouverture anale et celle du vagin. Ce dernier organe était fort étroit, tandis que l'anus était infundibuliforme et assez largement ouvert. Les plis anaux avaient disparu. De plus, le rectum était considérablement épaissi et ses glandes avaient subi une certaine hypertrophie, en un mot on trouvait des signes d'une rectite aiguë des plus manifestes.

On peut donc, en présence de ces faits, se demander si un

coït contre nature n'avait pas été la cause déterminante de la péritonite mortelle.

M. Anger pense qu'on peut en effet établir quelque relation entre les lésions du rectum et la supposition émise par M. Liouville. Il nous a été donné, dit-il, il y a trois ans, d'observer une péritonite purulente chez un sergent de ville, chez lequel un anus infundibuliforme et des traces de rectite trouvées à l'autopsie avaient fait diagnostiquer et affirmer des habitudes de pédérastie.

M. Carville fait remarquer que certaines maladies bien plus graves et bien plus généralisées n'amènent que rarement des péritonites purulentes assez aiguës pour enlever rapidement les malades.

M. Reverdin. — Dans le cas présent on peut, il me semble, en outre des lésions du rectum, invoquer la cause balistique, qui joue pour les métrites un rôle important.

M. Liouville. — Dans quelques cas, en effet, ce rôle peut être invoqué, et, à ce propos, je puis ajouter qu'en même temps que se trouvait dans le service de M. Marrotte, à la Pitié, la malade dont je viens de vous montrer les pièces, j'observais également au même hôpital une jeune fille qui eut aussi des signes de métro-péritonite assez sérieux, métro-péritonite dont l'origine était évidemment due à des abus de coït. Dans ce cas aucun signe d'une altération du rectum ne se manifestait, et, du reste, les renseignements fournis par la malade ne pouvaient laisser aucun doute.

M. Hayem. — Au point de vue purement anatomo-pathologique, je me range de l'avis de M. Carville, car, dans la fièvre typhoïde ou dans la dysentérie, ce n'est guère que dans les cas de perforation qu'on voit survenir la péritonite. Quant aux irritations locales, je ne les ai presque jamais vues amener des péritonites généralisées. Dans le cas présent, je pense cependant qu'il faut mettre une certaine réserve en invoquant pour cause de cette péritonite les abus de coït contre nature.

M. Boucherreau. — Dans une épidémie de dysentérie que j'ai pu observer dernièrement en Touraine, je n'ai pas vu

une seule fois la péritonite généralisée survenir, malgré la grande intensité de la maladie.

M. Guéniot. — Je me rattache à l'opinion de MM. Carville et Hayem au sujet du peu d'intensité des lésions ayant dû amener la péritonite, mais je ferai remarquer qu'il est en outre un élément important auquel on doit penser, c'est l'éréthisme des organes dans les abus du coït normal comme dans ceux qui se font contre nature. Cette cause joue un grand rôle dans le développement des métro-péritonites.

10. *Polype utérin énorme expulsé.*

M. Labadie-Lagrave présente un énorme polype utérin, du volume de la tête d'un fœtus à terme, expulsé par une femme de 46 ans, dans le service de M. G. de Mussy, à l'Hôtel-Dieu.

Cette femme, malade depuis trois ans, était dans un état d'anémie profonde, par suite des pertes de sang répétées auxquelles elle était sujette. Le toucher vaginal permit de constater un certain degré de dilatation de l'orifice du col utérin à travers lequel faisait saillie une sorte de masse fongueuse du volume d'une orange environ. Il était aisé de reconnaître par la consistance même de cette tumeur qu'elle était constituée par un polype engagé dans le canal cervico-utérin et remplissant en majeure partie la cavité vaginale. Après dix minutes de douleurs intenses que la malade comparait à celles de la parturition, nous aperçûmes, en entr'ouvrant les grandes lèvres, la surface du polype engagé dans l'anneau vulvaire dont la constriction ne permettait pas plus la sortie de la tumeur que l'introduction de la main. La progression du polype utérin s'arrêtait, les douleurs arrachaient à la malade des cris déchirants ; elle demandait avec instance à être délivrée au plus tôt de la cause de ses horribles souffrances. Cédant à ses prières, nous engageâmes une anse du fil de fer d'un petit constricteur autour de la partie saillante du polype afin de pouvoir enlacer ainsi la portion vaginale de la tumeur en voie d'expulsion et arriver à la saisir pour ainsi dire médiatement et dans son ensemble. Après avoir fait décrire quelques tours au pas de vis de l'instrument pour retenir le diamètre de l'anse du fil et embrasser ainsi plus étroitement la tumeur par cette sorte de pédicule temporaire ; nous imprimâmes très-dou-

cement de légers mouvements de torsion, destinés à détacher le polype de son point d'implantation sur la surface utérine. Ces mouvements, accrus par la longueur du bras de levier que nous tenions dans la main, amenèrent bientôt le détachement du polype que nous reconnûmes à la disparition de la résistance éprouvée précédemment; exerçant alors de légères tractions sur cette masse volumineuse devenue libre, il nous fut aisé de la retirer complétement. Cette extraction fut suivie d'un écoulement abondant de liquides sanieux et purulent d'une odeur fétide. Après avoir constaté l'intégrité du vagin et du col de l'utérus, nous administrâmes à la malade un paquet d'ergot de seigle de 0,50 centigrammes pour prévenir l'hémorrhagie que nous redoutions. Elle n'apparut pas et la malade ressentit un état de bien-être inaccoutumé. Elle était même menacée d'accidents de péritonite quand elle ressentit des douleurs expulsives.

Le polype, après être sorti de la matrice, était animé de certains mouvements de contraction qu'on put facilement constater par la diminution considérable dans le volume de la tumeur.

M. Trélat. — Je m'étonne de voir M. le présentateur insister sur ces mouvements de retrait du polype, qui n'est en général que fort peu intense, et qui tient aussi à l'écoulement des liquides contenus dans ces sortes de polypes.

M. Carville. — La propriété contractile des polypes aide puissamment à leur expulsion. J'ai été témoin d'un fait bizarre, il y a deux ans, dans le service de M. le professeur Gosselin. Une femme, qui portait depuis longtemps un polype utérin, devait être opérée le lendemain, après qu'on eut bien constaté la présence de son polype. Le jour de l'opération arrivé, on ne trouva plus trace de polype, et la femme assura ne pas s'être aperçue de sa disparition. Il est cependant probable qu'elle l'avait rendu spontanément en allant à la selle.

M. Guéniot. — Je veux seulement faire remarquer que la malade dont parlait M. Labadie-Lagrave, qui est actuellement en voie de guérison, aurait peut-être pu être opérée plus tôt. On tarde trop, en général, à intervenir par la di-

latation du col dans ces cas de polype, qui peuvent enlever les malades par la profonde anémie où les jettent les pertes abondantes qu'elles éprouvent.

M. Trélat. — Je partage l'opinion de M. Guéniot, mais il faut encore intervenir opportunément dans ces cas, et ne pas se presser trop, car on provoque parfois des avortements, croyant opérer un polype. En effet, le diagnostic est souvent bien difficile.

Chez une femme de 43 ans, sujette à de terribles métrorrhagies, et qui n'avait jamais eu d'enfants, j'ai pratiqué la dilatation du col, l'an dernier, et j'ai extrait facilement un très-petit polype qui provoquait ces hémorrhagies, et la femme a parfaitement guéri.

11. *Fracture de l'extrémité inférieure du radius avec pénétration.*

M. Bouyer. — Le malade qui fait le sujet de l'observation, âgé de 25 ans, était tombé de la hauteur d'un premier, et la main droite avait eu à supporter tout le poids du corps au moment de la chute. A l'entrée du malade à l'Hôtel-Dieu, salle Sainte-Marthe, on put constater, entre autres lésions dont nous n'avons point à parler ici et qui entraînèrent la mort du malade, une déformation considérable du poignet droit. Une double courbure, analogue à la déformation dite en dos de fourchette signalée par Velpeau, existait, mais considérablement exagérée; la saillie inférieure, très-prononcée, s'avançait du côté de la paume de la main beaucoup plus que dans les cas ordinaires; la déformation, en un mot, laissait beaucoup plus supposer une luxation du poignet en avant qu'une fracture de l'extrémité inférieure du radius. Cependant, comme la crépitation était évidente, on admit une fracture et une luxation qui furent réduites sans beaucoup de difficultés.

Le malade succomba à la suite d'autres lésions résultant de sa chute. L'autopsie démontra qu'il n'y avait point de luxation du poignet, mais seulement une fracture de l'extrémité inférieure du radius, offrant les particularités suivantes : le fragment supérieur avait pénétré dans le fragment inférieur, et celui-ci, complétement divisé verticalement, laissait arriver l'extrémité du fragment supérieur jusque dans l'articulation radio-carpienne. Les deux lames osseuses résultant de la divi-

sion du fragment inférieur n'étaient point égales en épaisseur, la lame antérieure était de beaucoup plus épaisse; cette disposition rend compte de la saillie énorme que l'on avait signalée à la partie antérieure du poignet et qui fit croire à une luxation.

12. *Rein unique en forme de fer à cheval.*

M. Blanchard. — Philiberte D..., 66 ans, en démence, est entrée le 5 juin dans le service de M. le Dr Trélat, à la Salpêtrière, et a succombé le 10 à la suite d'une fracture du crâne, sans avoir rien présenté d'anormal du côté de la sécrétion urinaire.

En passant sur les détails de l'autopsie, nous arrivons à la description de la pièce que nous présentons :

C'est un rein unique, formé par les deux organes réunis par leur partie inférieure, ayant par conséquent l'aspect semi-lunaire, c'est-à-dire celui d'un fer à cheval, à concavité regardant en haut. L'organe ainsi posé sur la colonne vertébrale, ses parties latérales remontent dans les hypochondres, un peu plus haut à droite qu'à gauche. Le bord inférieur descend jusqu'à la partie moyenne de la quatrième vertèbre lombaire. Le bord supérieur correspond au bord inférieur de la deuxième vertèbre lombaire. Par sa face postérieure, le rein recouvre l'artère aorte et sa bifurcation qu'il dépasse, la veine cave et les deux iliaques primitives. Le bord inférieur a une longueur de 36 centimètres. La hauteur du rein, à la partie qui sépare les deux tubes, est de 5 centimètres.

Deux autres anomalies se présentent dans cette pièce : 1° position des hiles; 2° nombre des artères.

En effet, les hiles, au lieu de se trouver à la face interne, occupent les deux tiers supérieurs de la face antérieure, à la partie moyenne de l'organe; ils sont séparés l'un de l'autre par un espace de 4 centimètres environ; c'est le point de réunion des deux organes primitifs.

Les artères rénales sont au nombre de quatre; deux sont supérieures, deux inférieures. Les deux supérieures sont normales; elles prennent naissance sur les parties latérales de l'aorte et se rendent aux hiles. Les deux inférieures prennent naissance à la partie antérieure de l'aorte, à 1 centimètre et demi au-dessous de la mésentérique inférieure, se dirigent un peu obliquement de dedans en dehors et de haut en bas, se divisent en plusieurs branches dont les unes se rendent aux

hiles du rein, les autres à la substance corticale située entre les deux hiles.

Rien d'anormal dans les veines.

Les uretères, ainsi que les bassinets, comme il était facile de le prévoir, croisent la face antérieure de l'organe, pour suivre ensuite leur trajet ordinaire.

Comme on peut le voir, cette variété d'anomalie de rein unique se rapproche de celles qu'a décrites M. Cruveilhier. Elle est produite par la réunion des deux organes par leur partie inférieure, ce qui explique la forme de fer à cheval prise par l'organe ainsi constitué.

Je me permettrai d'insister sur les dispositions curieuses offertes par les vaisseaux artériels : les deux artères supérieures sont normales par leur point d'origine et de terminaison ; les deux artères inférieures, qui vont se terminer en partie aux hiles, en partie à la substance corticale située entre les hiles, sont surajoutées sans que par leur volume les artères normales rendent ou du moins paraissent rendre nécessaire ce surcroît de vaisseaux artériels.

18. *Tumeur de la marge de l'anus consécutive à des fistules. — Opération, guérison.*

M. Pozzi présente une tumeur inflammatoire chronique développée autour d'une fistule anale à trajets multiples et simulant une tumeur de mauvaise nature.

Cette tumeur, de la grosseur du poing, s'était développée depuis quatre ans à la partie interne de la fesse gauche, chez un homme de 53 ans. 3 centimètres la séparent de l'anus. La peau, livide et tendue, fait corps avec la tumeur. A sa surface siégent quatre petits orifices laissant suinter de la sanie roussâtre. Le stylet introduit par ces orifices était promptement arrêté. Le toucher rectal ne permettait de constater aucun rapport entre cette tumeur et la muqueuse, dont elle était séparée par une certaine épaisseur de parties saines.

Depuis quelques mois la tumeur était devenue fort douloureuse. La marche en était gênée, et le malade avait dû renoncer à son état de charretier. Il était tombé dans un amaigrissement qui pouvait augmenter les doutes sur la nature de l'affection. Un praticien de la ville avait diagnostiqué une tumeur de mauvaise nature.

Une injection ayant été pratiquée par un des orifices cutanés,

on vit descendre par l'anus le liquide coloré. On avait donc affaire à une fistule, et la tumeur considérable qui l'entourait n'était que le produit d'une inflammation chronique. L'opération ne pouvait être bornée à une simple incision des trajets; les tissus avoisinants étaient trop profondément modifiés pour que l'ablation n'en fût pas nécessaire; elle fut donc pratiquée.

La tumeur est sillonnée de trajets sinueux aboutissant aux quatre orifices cutanés. Ces trajets se réunissent vers la limite profonde de la tumeur, et, à ce niveau, un trajet unique et très-large (1 cent. 1/2 de circonférence) se porte vers le rectum pour s'ouvrir à 2 centimètres au-dessus de l'anus. Il existe de grandes différences entre la constitution de ce dernier trajet et celle des autres. Tandis que ceux-ci sont tapissés de fongosités, celui-là est recouvert d'une membrane muqueuse lisse, blanche, parfaitement organisée. Tandis que les premiers sont comme creusés dans une masse lardacée qui constitue la tumeur, ce dernier chemine à travers des parties saines et ses parois n'offrent aucune induration. On a vu comment cette circonstance augmentait la difficulté du diagnostic, en masquant les connexions de la tumeur avec le rectum.

L'examen microscopique a montré sur les trajets fongueux des bourgeons charnus fortement organisés, très-vasculaires, en continuité de tissu avec le tissu épaissi du derme, qui offre une multiplication considérable des éléments cellulaires. Certaines cellules qui composent ces bourgeons charnus présentent la réaction des leucocytes. Plusieurs sont infiltrées de granulations graisseuses.

Le trajet muqueux qui rejoignait la tumeur au rectum est tapissé par une muqueuse parfaitement caractérisée, qui offre l'aspect de celle de la portion inférieure du rectum. On y trouve en effet un chorion papillaire à papilles courtes, irrégulières, revêtue d'une couche épaisse d'épithélium stratifié formé de deux couches, l'une de prolifération, à cellules polygonales, l'autre cornée, à cellules aplaties.

Le malade est parti en convalescence pour Vincennes six semaines après l'opération. La vaste plaie était presque entièrement cicatrisée. Pas d'atrésie de l'anus, pas d'incontinence des matières. Cet heureux résultat est surtout dû sans doute à ce que l'orifice anal lui-même a pu n'être que fort peu intéressé par le bistouri, la tumeur en étant séparée par 3 centimètres de parties saines à travers lesquelles seulement cheminait un trajet.

Cette observation est intéressante à plus d'un titre :

1° *Au point de vue clinique*, car elle présente un cas de diagnostic difficile;

2° *Au point de vue de l'anatomie pathologique*. Elle offre un véritable type de tumeur inflammatoire chronique. Elle montre un cas où l'induration périphérique des trajets fistuleux a été portée, pour ainsi dire, à *son summum*, puisqu'elle est arrivée à constituer une tumeur. C'est cette induration si ordinaire, quoique bornée à des proportions bien autrement restreintes, qui a depuis longtemps inspiré aux chirurgiens la pratique de détruire, soit avec le bistouri, soit avec les caustiques, les tissus dégénérés qui s'opposent à la cicatrisation dans l'opération de la fistule à l'anus. M. Richet, en particulier, n'hésite pas à enlever en masse le trajet fistuleux et les parties voisines.

Enfin, la parfaite organisation d'un trajet fistuleux dans une étendue de 3 centimètres 1/2 offre également quelque intérêt.

14. *Corps étranger de l'œsophage.*

M. Rathery. — Le 13 juin dernier, à onze heures du soir, on amène à l'hôpital des Enfants-Malades une petite fille de 9 mois, en proie à un violent accès de suffocation. L'interne de garde, à l'aspect de l'enfant, diagnostiqua un croup; à l'auscultation de la poitrine, il y avait en arrière une grande faiblesse du murmure respiratoire, et au niveau de la trachée existait un souffle trachéal très-fort. Il y avait une grande gêne de la respiration, et un tirage très-marqué. Les renseignements qui furent donnés dans le premier moment semblaient confirmer ce diagnostic.

L'enfant avait eu, dit le père, plusieurs accès de suffocation. Le premier accès avait eu lieu vingt-quatre heures avant l'entrée de l'enfant à l'hôpital. Un médecin de la ville avait été appelé et, croyant aussi au croup, avait administré plusieurs vomitifs qui étaient restés sans résultat. Depuis midi les accès de suffocation s'étaient rapprochés, et, l'asphyxie devenant imminente, le médecin avait conseillé d'amener l'enfant à l'hôpital. Notons qu'à aucun moment on n'avait constaté la présence de fausses membranes sur les amygdales.

Vu l'âge de l'enfant, on ne crut pas devoir recourir à la trachéotomie, et l'enfant succomba le lendemain matin à huit heures.

Cependant le père revint nous donner des renseignements qu'il ignorait lui-même en amenant son enfant à l'hôpital. Quarante-huit heures avant son entrée à l'hôpital, vingt-quatre heures avant le début des accidents de suffocation, l'enfant, confié au soin d'une garde, se serait étranglée en mangeant de la soupe faite avec du porc et on aurait pensé à ce moment qu'elle venait d'avaler un os. Le père ajoutait, que, avant même le début des accès de suffocation, le médecin aurait constaté que la voix ou plutôt les cris de l'enfant étaient faibles, comme éteints. Le père réclama lui-même l'autopsie.

Celle-ci fut pratiquée le lendemain. Après avoir disséqué la peau de la partie antérieure du cou, on voit dans la région latérale droite, entre les muscles de la région sous-hyoïdienne, des traînées purulentes. En suivant ces traînées purulentes, on arrive dans un abcès de la grosseur d'une petite noix. Cet abcès est situé sur la partie latérale droite de la trachée et de l'œsophage. Il se prolonge en bas le long des vaisseaux carotidiens, et on peut suivre son trajet jusque dans le thymus. La quantité de pus contenue dans cet abcès peut être évaluée à la valeur de deux cuillerées à bouche au plus. Il n'existe pas de trace de compression ni de l'œsophage, ni de la trachée.

Ouvrant alors l'œsophage, on trouve derrière le larynx un os de la longueur de 7 à 8 millimètres, pointu à ses deux extrémités. Cet os est placé transversalement. La partie la plus effilée est fixée dans la muqueuse de l'œsophage qu'elle a perforée. A droite on trouve en effet un orifice de la grosseur d'une tête d'épingle, qui communique d'une manière manifeste avec le foyer purulent. Du côté opposé il y a une ouverture plus large, mais qui ne paraît pas communiquer avec l'abcès.

La trachée ouverte est trouvée parfaitement saine ainsi que le larynx.

Extrait du rapport de M. Reverdin sur l'observation précédente.

Depuis longtemps, dans l'étude des corps étrangers des voies aériennes, les auteurs ont signalé la production d'accidents dyspnéiques pouvant, surtout en l'absence de renseignements, faire croire, pendant la vie, à une maladie de la partie supérieure du tube laryngo-trachéal (laryngite striduleuse, œdème de la glotte, polypes du larynx et surtout croup).

Entre autres exemples, nous rappellerons une observation fort intéressante de notre collègue, M. René Blache, observation qui se trouve relatée dans les *Bulletins de la Société médicale de Paris* (1867). Dans un travail publié l'année dernière dans la *Gazette médicale de Paris*, M. le Dr Bourdillat rapporte une observation recueillie à l'hôpital Sainte-Eugénie, dans le service de M. Triboulet. Il s'agissait d'un enfant de 3 ans, chez lequel, en présence d'une dyspnée très-marquée avec sifflement à l'inspiration et à l'expiration, on avait cru à un croup. Dans cette hypothèse, on avait pratiqué la trachéotomie; l'opération n'avait été suivie d'aucun soulagement, et, à l'autopsie, on avait trouvé, au-dessous de la plaie trachéale, une de ces coques sèches qui enveloppent les pépins d'une pomme, et qui, ayant pénétré dans la trachée, avait déterminé pendant la vie les accidents de suffocation et d'asphyxie qui en avaient imposé pour un croup.

Dans ces cas, dont il nous serait facile de multiplier les exemples, on comprend aisément la similitude des symptômes.

Qu'il s'agisse, en effet, d'un objet quelconque venu du dehors et ayant pénétré accidentellement dans le larynx ou la trachée, ou d'une fausse membrane née sur place, l'obstacle mécanique est toujours le même, et dès lors on ne doit point s'étonner de constater pendant la vie des accidents analogues.

L'application n'est plus aussi simple lorsque, au lieu de siéger à l'intérieur même du tube laryngo-trachéal, le corps étranger siége en dehors des voies aériennes; on comprend bien qu'il puisse y avoir compression de la trachée si le corps est volumineux; mais alors qu'il présente de petites dimensions, comme chez l'enfant qui fait le sujet de la communication de M. Rathery, alors qu'il siége non plus dans l'œsophage, mais bien dans le pharynx, on a plus de peine à s'expliquer le mode de production des accidents. Aussi verrons-nous tout à l'heure que c'est plutôt dans l'abcès consécutif que dans la présence du corps étranger lui-même qu'il faut chercher la cause des accidents. Ajou-

tons, toutefois, que même en l'absence d'obstacle suffisant pour produire une compression de la trachée, on a constaté dans quelques cas de véritables accès de suffocation.

Dans le travail que nous citions plus haut, M. Bourdillat rapporte l'histoire d'un enfant qui, ayant avalé une épingle, fut pris de violents accès de suffocation qui ne semblaient laisser aucun doute sur le siége du corps étranger dans les voies aériennes. On pratiqua la trachéotomie. A la suite de l'opération, l'épingle ne fut point expulsée, et quelques jours plus tard elle fut retrouvée dans les selles.

Chez la petite fille dont l'histoire nous occupe en ce moment, le corps étranger siégeait dans le pharynx, à l'entrée des voies aériennes en arrière des cartilages aryténoïdes. C'est là un siége anormal; il est plus commun en effet de voir les corps étrangers s'arrêter plus bas dans l'œsophage, plus étroit que le pharynx. Aussi peut-on se demander si le fragment osseux avait primitivement occupé cette position, ou si ce n'était point à la suite des efforts provoqués par plusieurs vomitifs qu'il était venu se fixer en ce point. Ce qui nous porterait plus volontiers vers cette dernière hypothèse, c'est le temps relativement considérable (près de quarante-huit heures) s'étant écoulé entre le moment où l'os fut avalé et celui où débutèrent les accidents dyspnéiques. Dans l'hypothèse opposée, il faudrait admettre que ces derniers éclatèrent seulement alors que le pus se serait formé en assez grande abondance pour comprimer la trachée.

Quoi qu'il en soit, la forme même du fragment osseux qui se terminait, surtout à l'une de ses extrémités, par une pointe très-aiguë, peut expliquer comment il était ensuite demeuré pour ainsi dire implanté à cette place.

Quant aux accidents de suffocation qui firent croire, pendant la vie, à un croup, il nous paraît difficile, nous le répétons, de les expliquer par la seule présence du corps étranger. Ne pourrait-on point ici faire jouer un rôle à cet abcès qui, à la suite du travail inflammatoire déterminé par le fragment osseux, avait pu amener une compression du tube laryngo-trachéal lui-même. Sans doute on n'a pas

trouvé d'aplatissement ou de rétrécissement de la trachée à l'autopsie, mais on comprend qu'après la mort, surtout après qu'on eut donné issue à une assez grande quantité de pus par le scalpel, la compression ait pu cesser; alors qu'existant depuis peu de jours, elle avait très-bien pu ne pas laisser après elle de traces durables. Un symptôme reste pourtant assez difficile à expliquer; nous voulons parler de l'affaiblissement de la voix. Nous avons dit, en effet, que celle-ci était éteinte et comme étouffée. Peut-être pourrait-on, jusqu'à un certain point, expliquer ce trouble de la voix par la compression des nerfs laryngés et en particulier du nerf récurrent droit qui se trouvait pour ainsi dire englobé dans le foyer purulent.

Quoi qu'il en soit, en présence des accidents de suffocation et d'asphyxie imminente, dans la discussion qui a suivi la présentation de cette pièce anatomique, plusieurs des membres de cette Société ont émis le regret qu'on n'eût pas tenté la trachéotomie. Par cette opération, en effet, même en l'absence de diagnostic précis, on répondait à l'indication la plus urgente en remédiant à l'asphyxie; de plus, le bistouri de l'opérateur fût sans doute tombé sur la collection purulente, eût pu donner issue au pus, et par suite lever, au moins momentanément, l'obstacle à l'entrée de l'air dans les poumons. L'indication était ici la même que dans certains cas d'abcès rétro-pharyngiens pouvant amener la compression de la trachée.

En pareille occurrence, on n'espère point sans doute enlever la cause qui a donné lieu à l'abcès, mais on remédie à l'accident le plus urgent, quitte à s'attaquer ensuite à la source même de la maladie, si cela est possible.

En résumé, ce qui nous a paru le plus intéressant dans ce fait, c'est d'abord le siége assez rare du corps étranger, et ensuite la formation consécutive de cet abcès sur les côtés et en arrière du tube laryngo-trachéal.

15. *Hémorrhagie cérébrale avec altération vasculaire et affection cardiaque.*

M. Lamblin présente un cerveau et un cervelet, siéges d'une hémorrhagie occupant surtout le lobe droit du cervelet.

Le foyer hémorrhagique avait le volume d'un œuf de pigeon. Le sang avait fusé dans le troisième ventricule, dans lequel se trouvait un caillot énorme ; le pédoncule cérébral gauche avait été déchiré par l'hémorrhagie. Les artères étaient athéromateuses et présentaient des anévrysmes miliaires.

Le ventricule gauche du cœur était hypertrophié ; dans le rein, il y avait une fusion de la portion médullaire et de la portion articulaire. Le foie présentait des infarctus.

M. Liouville attire l'attention sur la lésion du foie et pose la question de la tumeur érectile. Il la rapproche des lésions du cerveau.

16. *Anomalie des artères utéro-ovariennes.*

M. Dumas présente une anomalie des artères utéro-ovariennes, recueillie dans le service de M. Horteloup. Elle a déjà été présentée à la Société de chirurgie, et est présentée ici au point de vue anatomique.

Cette anomalie avait été la cause de deux hémorrhagies, l'une pendant une opération de fistule vésico-vaginale, à la suite de l'avivement ; l'autre, après cette opération, à la suite de compression, par une pince à demeure.

17. *Granulations tuberculeuses développées sous l'influence d'une altération intestinale.*

M. Lépine présente un intestin sur la muqueuse duquel on remarque des traînées de granulations tuberculeuses se propageant en suivant les chylifères d'une façon très-manifeste. Ces traînées avaient pour point de départ des ulcérations. Les poumons étaient tuberculeux.

M. Liouville. — J'ai trouvé plusieurs fois des lésions analogues chez les tuberculeux. Toutes ces traînées partent

en rayonnant des ulcérations. Il y a un rapport entre l'ulcération et les traînées de granulations tuberculeuses.

M. Lépine fait remarquer que les chylifères ne suivent pas les vaisseaux sanguins.

OBSERVATIONS

Obs. Ire. — Anasarque sous l'albumine. — Embolie pulmonaire. — Dégénérescence graisseuse du cœur, par M. Rigaud, interne des hôpitaux.

Le nommé Zorneth, âgé de 68 ans, entre, le 23 mai 1869, dans le service de M. Besnier, à l'hôpital Saint-Antoine.

Le malade étant Prussien et ne connaissant point le français, ne peut donner le moindre renseignement sur le début de sa maladie. Voici dans quel état il s'est présenté à nous le 23 mai, à la visite du matin : œdème des membres inférieurs et des bourses; ballonnement abdominal considérable; cependant ascite modérée; œdème des parois abdominales, ainsi que des régions fessières et lombaire. Le malade est renversé sur le côté droit, presque couché à plat sur le ventre. Cette position est due aux vives douleurs qu'il éprouve dans la région lombaire et dans les flancs, des deux côtés, mais principalement du côté gauche. Ces douleurs n'existent pas seulement dans les régions rénales; elles sont généralisées dans tout l'abdomen, toutefois leur maximum d'intensité est dans la région rénale gauche et dans le flanc correspondant. La moindre pression, le moindre mouvement les exaspèrent, et arrachent des cris au malade; aussi ne peut-il exécuter le moindre mouvement dans son lit qu'avec la plus grande difficulté. Par la palpation on ne découvre point de tumeur dans la cavité abdominale; à la percussion on ne limite aucune matité anormale. L'amaigrissement est considérable; la face est grippée, offre une teinte terreuse, cachectique. Anxiété vive, respiration gênée, fréquente et suspirieuse, râles sonores et sous-crépitants dans la poitrine, respiration sèche et faible. Aux deux bases en arrière crépitation fine; dilatation emphysémateuse de la région antérieure du thorax. Bruits du cœur sourds et très-éloignés; pouls faible, fréquent, à 100 pulsations; inappétence, pas de diarrhée, pas de vomissements,

langue sèche, urines rares, ne contenant point d'albumine, seulement un peu de matière colorante.

Cet état ne se modifie point les jours suivants, cependant l'œdème de la région sacro-lombaire diminue un peu.

1er juin. L'état du malade est plus grave, l'anxiété plus vive, la respiration plus fréquente et plus gênée, les douleurs plus aiguës, prostration des forces; cependant pas de cyanose, ni à la face ni aux extrémités; pas d'accès de suffocation; mort dans la nuit.

Autopsie. — Cœur. Hypertrophie légère, occupant surtout le ventricule gauche, dilatation du ventricule droit avec une légère hypertrophie des parois; plaques laiteuses sur le péricarde viscéral, une de la largeur d'une pièce de 5 francs sur le ventricule droit, une autre sur le ventricule gauche, plus petite, avec dégénérescence graisseuse. Au sommet du ventricule droit se trouve un caillot fibrineux enlacé dans les colonnes charnues, sans adhérence avec l'endocarde. Ce caillot noirâtre présente en certains points une teinte jaunâtre.

Ces mêmes points, examinés au microscope par mon collègue M. Quinquaud, laissent apercevoir de la fibrine vaguement fibrillaire sur certains points, granulo-graisseuse sur d'autres, des globules rouges en assez grand nombre avec des globules blancs devenus granulo-graisseux et contenant un ou plusieurs nucléoles. Par l'acide acétique on fait pâlir la préparation, et alors on aperçoit nettement les globules blancs à un ou plusieurs noyaux, quelques éléments fusiformes et des granulations graisseuses. Il s'agit donc d'un caillot fibrineux déjà en voie de régression avec des points à différents âges.

Ventricule gauche. Petites plaques jaunâtres athéromateuses sur la paroie interne de l'aorte à son origine et sur la valve antérieure de la valvule mitrale.

Dans l'auricule droite on trouve aussi des caillots fibrineux enlacés dans les colonnes charnues; les uns avec un centre plus ou moins ramolli, formant une bouillie d'aspect jaunâtre; les autres d'un blanc jaunâtre, offrant à peu près la même consistance au centre qu'à la périphérie.

Sur certains points les caillots les plus anciens offrent une certaine adhérence; cependant on parvient à les détacher assez facilement, et au-dessous on trouve l'endocarde légèrement rugueux. Histologiquement ce point de la séreuse présente des granulations graisseuses en assez grand nombre, avec des éléments embryonnaires proliférés. L'endocarde commence donc à s'enflammer, mais l'inflammation est limitée aux points ad-

hérents avec les caillots, et ne s'étend pas au delà. Cette altération est donc consécutive à la coagulation fibrineuse et non primitive. La matière caséeuse puriforme du centre des caillots anciens contient de la graisse sous forme de granulations et de vésicules, avec de gros corps granuleux sans membrane d'enveloppe; de la fibrine très-granuleuse, et de petits éléments de 0mm,006 à 0mm,009, les uns avec un nucléole, les autres nucléaires. Ces éléments peu nombreux paraissent être des globules blancs plus ou moins altérés; nulle part on ne trouve de vrais leucocythes. Les stries des fibres cardiaques ont complétement disparu sur la plupart des fibres primitives, qui sont remplies de granulations graisseuses avec dégénérescence pigmentaire, on trouve donc sur ce cœur une dégénérescence graisseuse des fibres primitives généralisée.

Poumons volumineux, très-emphysémateux, avec de petites ecchymoses sous-pleurales, crépitants sous le doigt, n'offrant nulle part de noyaux indurés; adhérences pleurales anciennes surtout à gauche; à la coupe, œdème et congestion. Dans les divisions de l'artère pulmonaire on trouve des caillots anciens, oblitérant complétement le calibre de l'artère, d'un jaune blanchâtre, ramollis au centre, résistant à la périphérie. Au niveau du hile du poumon droit, dans le tronc de la division inférieure de l'artère pulmonaire, existe un caillot noirâtre, ayant l'aspect et la consistance de la gelée de groseille. Dans le tronc de la branche gauche de l'artère pulmonaire on trouve un caillot rouge jaunâtre avec des points adhérents à la membrane interne de l'artère. Ce caillot se prolonge dans les autres ramifications de l'artère pulmonaire, en les bouchant complétement. Dans certains points le caillot adhère à la membrane séreuse de l'artère, qui à ce niveau est épaissie, et peut se détacher du reste des tuniques; au microscope, on constate en ces points une prolifération connective et une dégénérescence granulo-graisseuse. Du reste ces altérations secondaires sont de peu d'étendue, et les adhérences du caillot cèdent assez facilement. Histologiquement ces caillots déjà anciens renferment les mêmes éléments que les caillots anciens de l'oreillette droite.

Abdomen. Un peu de liquide dans la cavité abdominale.

Reins anémiés, un peu granulés à la surface de la capsule fibreuse adhérente au parenchyme. Les tubulis sont très-granulo-graisseux.

Foie volumineux, quelques granulations dans un certain nombre de cellules; mais le plus grand nombre ne contient que du pigment biliaire; rate normale; péritoine, estomac, in-

testins complétement sains; pas de coagulation dans les veines iliaques et crurales, rien de particulier dans l'encéphale.

Je n'oublierai pas de dire en terminant que l'examen histologique a été entièrement fait par mon excellent collègue M. Quinquaud.

Obs. II. — Athérome généralisé des artères. — Oblitération par thrombose des artères coronaires très-athéromateuses. — Anévrysme partiel du cœur gauche. — Transformation fibreuse de ses parois. — Ramollissement cérébral. — Lacunes nombreuses dans l'encéphale (service de M Charcot), par M. Jeoffroy, interne des hôpitaux.

Claudine Colas, âgée de 57 ans, est entrée à la Salpêtrière le 9 avril 1869. On l'a amenée sur une civière et mise dans un dortoir de grandes infirmes. Elle était dans un état très-misérable et couverte de vermine. Elle est gâteuse. Dès son entrée, on a remarqué qu'elle était en proie à des étouffements continuels se traduisant par des inspirations profondes plutôt que fréquentes, et c'est pour cela qu'on l'a fait passer à l'infirmerie dès le lendemain.

Cette malade a l'intelligence très-obtuse et l'on ne peut obtenir d'elle aucun renseignement.

Elle présente à droite une hémiplégie incomplète. Elle remue cependant ses deux bras, les élève tous deux, mais elle maintient moins longtemps dans cette position celui du côté droit. On ne peut saisir aucune différence dans la motilité des membres inférieurs. Il existe sur la fesse droite, au lieu d'élection, de la rougeur érythémateuse. Le membre supérieur droit a une température plus élevée que le gauche.

Mais à côté de ces signes d'hémiplégie incomplète, ce qui frappe chez cette malade, c'est la dyspnée dont nous avons déjà dit un mot. Sa respiration n'est pas précipitée, mais elle est extrêmement suspirieuse. Il y a 28 inspirations seulement à la minute, sans râle laryngo-trachéal. On est conduit par là à examiner les poumons et le cœur. Dans les poumons on trouve, surtout à gauche, des râles sous-crépitants. L'auscultation du cœur montre que les bruits sont sourds, un peu irréguliers, parfois avec un temps d'arrêt, mais il n'existe ni bruit de frottement, ni bruit de souffle. La matité précordiale semble un peu augmentée. Les pulsations sont petites, faibles, à la radiale; on un compte 104 par minute. La malade présente une figure vul-

tueuse, l'œil est injecté, légèrement jaunâtre. La langue est sèche et rouge. La malade est en proie à une certaine agitation, parlant volontiers et présentant un certain degré d'incoordination dans les idées. Les urines ne contiennent pas d'albumine.

Tel est l'état de Claudine Colas à son entrée à l'infirmerie. Dans les premiers jours qui suivirent son admission à l'infirmerie, il ne se produisit aucun phénomène marquant. Mais le 13 au soir, l'agitation fait place à de l'assoupissement, et le 14 à la visite du matin on observe à la fesse un commencement d'eschare. Cependant les signes de l'hémiplégie ne sont pas plus accusés. Il n'y a pas de râle laryngo-trachéal, mais la respiration toujours haute, suspirieuse et devenue pressée, la malade respire quarante fois par minute. Notons ici que la température rectale qui, depuis plusieurs jours, ne présente que des variations de quelques dixièmes est de 38 5/10.

Le 15. La main droite est notablement plus affaiblie que la veille et la jambe droite est évidemment plus faible que la gauche. L'eschare sur la fesse droite a fait des progrès considérables. Il n'y a toujours pas de râle laryngo-trachéal ; pas de coma. La température rectale est montée à 39°. Le soir, la malade est dans le même état, mais l'eschare s'est encore agrandie, mesurant 10 centimètres de diamètre. Le derme à nu forme une croûte noirâtre et se gangrène. Par contre, la fesse gauche ne présente même pas d'érythème.

Le 16. La malade est plongée dans le coma, mais on peut l'en tirer assez facilement pour quelques instants. La face est uniformément colorée d'un rouge cuivreux ; les yeux sont demi-clos, fixes, levés au ciel. La respiration est toujours suspirieuse, mais parfois des mucosités arrivent jusqu'au larynx et produisent pendant quelques instants un rhonchus humide, puis la malade est prise d'une toux grasse, et le râle laryngo-trachéal disparaît pour quelques minutes. On ne compte plus aujourd'hui que 28 inspirations à la minute.

La malade tirée de son sommeil essaye de répondre ; à la demande qu'on lui en fait, elle fait des efforts pour élever les bras. Elle parvient à soulever légèrement le gauche, mais ne peut aucunement parvenir à ce résultat pour le bras droit. Les poumons présentent toujours quelques râles. Les urines renferment une petite quantité d'albumine. Le pouls est à 100 avec quelque temps d'arrêt. La température rectale est à 39 2/5. Le soir, la malade est plongée plus profondément que le matin dans le coma. La mort survient dans la nuit à quatre heures du matin, précédée d'un râle laryngo-trachéal intense. Prise au

moment de la mort, la température rectale s'était élevée jusqu'à 41° 3/10. L'examen de la région cardiaque, fait à diverses reprises pendant le séjour de la malade à l'infirmerie, nous a toujours donné le même résultat que la première fois.

L'*autopsie* est faite le 17 avril.

Cavité crânienne. — En incisant la dure-mère, on trouve à la partie antérieure du lobe frontal droit, une petite tumeur de la grosseur d'une petite noix, n'adhérant à la dure-mère que par un petit vaisseau. En revanche, les adhérences avec la pie-mère sont plus intimes, sans qu'il soit cependant difficile de l'en séparer. Cette petite tumeur, qui semble à l'œil nu de nature épithéliale, s'est creusé une cavité en déprimant le tissu cérébral. Il n'y a pas autre chose à signaler dans les méninges.

Les artères de la base de l'encéphale sont très-athéromateuses. En les disséquant, on ne trouve pas d'oblitération dans les artères cérébrales d'un gros calibre. Mais à gauche, dans les divisions de second ordre de la sylvienne, on remarque l'oblitération d'une artère athéromateuse.

Sur l'hémisphère gauche, on voit un ramollissement superficiel, ayant à peu près l'étendue d'une pièce de 5 francs et occupant la partie moyenne de la circonvolution marginale postérieure. On observe, en outre, dans cet hémisphère un grand nombre de foyers de petites dimensions ou de lacunes, et la substance blanche présente presque dans toute son étendue la transformation conjonctive désignée généralement sous le nom d'état feutré.

Dans l'hémisphère droit la substance nerveuse est jaunâtre, ramollie dans une petite étendue, autour de la tumeur. Dans l'épaisseur de cet hémisphère, on observe comme à gauche des lacunes multiples et l'état feutré.

Dans le pédoncule cérébelleux moyen du côté droit, on trouve aussi une lacune ayant les dimensions d'un petit pois.

Dans la protubérance il y a également de petites lacunes, surtout à droite.

Cavité thoracique. — Les *poumons* présentent à un degré assez considérable de l'œdème et de la congestion.

Le *péricarde* renferme un peu de liquide roussâtre. En outre, on trouve sur le péricarde viscéral, au niveau du ventricule gauche, une rougeur assez vive tenant à l'injection des petits vaisseaux, et un état râpeux de la surface indiquant un commencement de travail inflammatoire de cette séreuse. On ne trouve pas de trace de péricardite ancienne.

Sur le bord gauche du cœur, et près de la pointe, il y a une

saillie mamelonnée, hémisphérique, de 3 centimètres de diamètre. L'ouverture du cœur, et une section faite en ce point, démontrent que la paroi du ventricule gauche est, au niveau de cette ampoule, énormément amincie, ne présente plus qu'une épaisseur de quelques millimètres, pouvant être comparée sous ce rapport aux parois normales des oreillettes. Cette épaisseur augmente d'ailleurs en allant du sommet à la base de l'anévrysme. Dans l'intérieur de cette cavité, on trouve des caillots anciens adhérents, en partie décolorés, et présentant à leur surface l'aspect des caillots qui ont subi un degré déjà avancé d'organisation. Dans le fond de la poche, le caillot est en voie de ramollissement.

Sur un autre point de l'endocarde du ventricule gauche, et toujours près de la pointe, on voit des caillots anciens adhérents, analogues aux précédents, n'étant pas ou n'étant que peu ramollis à leur centre. L'endocarde était rouge à leur niveau, mais sans amincissement apparent.

Les artères de la face antérieure du cœur présentent à un degré considérable la dégénération athéromateuse. Leurs parois sont énormément épaissies et calcifiées. Dans la coronaire antérieure et dans ses branches, le calibre se trouve rétréci surtout par place. Le tronc même de la coronaire antérieure, au niveau des ventricules, présente des oblitérations complètes de son calibre par des caillots anciens. Sa lumière est d'ailleurs fort petite à cause de la dégénération athéromateuse. La même chose se retrouve dans certaines ramifications intra-musculaires de cette artère. A l'œil nu les parois du cœur présentent des altérations très-marquées. Une section du muscle, faite sur le bord gauche depuis la pointe jusqu'à la base, et passant par le sommet de la dilatation anévrysmale, montre : 1° que les parois de l'anévrysme sont d'autant plus amincies qu'on se rapproche de son sommet ; à ce niveau, la paroi cardiaque n'a que 1 ou 2 millim. d'épaisseur, et son aspect est entièrement fibreux ; 2° la paroi du ventricule gauche, au niveau de la section, offre une grande résistance qui est due à la présence de nombreux tractus de tissu fibreux, d'autant plus abondants et d'autant plus épais qu'on se rapproche davantage de l'anévrysme ; 3° il s'ensuit que la substance musculaire se trouve ainsi diminuée considérablement autour de l'anévrysme et dans ses parois. A l'œil nu on ne découvre pas de fibres musculaires dans la partie la plus amincie de la poche anévrysmale. Ces altérations du muscle, très-marquées au niveau du bord gauche du cœur, allaient en diminuant lorsqu'on se rapprochait du cœur droit et ne se trou

vaient plus dans les parois de ce dernier, non plus que dans la cloison interventriculaire.

Le cœur ne présente aucune trace de lésions valvulaires; son volume est normal. Il n'y a pas d'hypertrophie.

Le tronc de l'aorte présente des plaques athéromateuses dans toute sa longueur. L'examen microscopique que j'ai fait m'a montré que dans le cœur la fibre musculaire présentait un dépôt de granulations beaucoup plus abondant que celui qui existe normalement. Le tissu d'aspect fibreux qui s'est développé au milieu des fibres musculaires est composé de tissu conjonctif fibrillaire, d'éléments fusiformes et de noyaux isolés. Sur les coupes on découvre parfois des vaisseaux athéromateux qui sont oblitérés par un caillot qui m'a semblé organisé. Au niveau du point le plus aminci de la poche anévrysmale on ne découvrait point de fibres musculaires. Enfin l'examen microscopique d'un caillot ancien pris dans l'artère coronaire antérieure a démontré qu'il était organisé.

Ce fait est loin d'être sans analogue, et il suffit de se reporter au travail consciencieux de M. Pelvet (1) pour trouver des observations qui présentent la plus grande analogie avec celle que je viens de rapporter. On peut la rapprocher de l'observation qu'il cite à la page 107, intitulée : *Symptômes d'angine de poitrine. — Anévrysme de la pointe du ventricule gauche. — Ossification des artères coronaires.* — Les troubles de la respiration pendant la vie, l'altération athéromateuse des artères coronaires, l'oblitération de l'artère coronaire antérieure par un caillot ancien, *l'intégrité des valvules du cœur*, l'absence de traces d'ancienne péricardite et la transformation fibreuse du ventricule gauche, tels sont les points de détail communs aux deux observations.

Un certain nombre de faits semblables ont donc été observés avec soin, mais, malgré cela, on n'est pas encore d'accord sur la pathogénie de l'anévrysme du cœur par transformation fibreuse. Il s'agit là d'une myosite interstitielle, l'anatomie pathologique le démontre. Mais quel est son point de départ, par quelle cause se produit-elle? C'est ici que des opinions nombreuses se produisent. Après en avoir

(1) Des anévrysmes du cœur. Thèse de Paris, 1867.

fait une étude critique, M. Pelvet se range à l'opinion de ceux qui font débuter les lésions du cœur par une inflammation de l'endocarde qui se propage au muscle. Cette explication, la plus rationnelle pour le plus grand nombre des faits, n'est pas suffisamment établie dans certains cas. Ce sont ceux dans lesquels on ne trouve pas d'altération des valvules et qui ne présentent d'endocardite qu'au niveau ou au pourtour de l'anévrysme. Il me semble que, dans ces cas, il est bien difficile de dire si l'inflammation de l'endocarde est primitive, celle du muscle étant secondaire, ou bien si ce ne serait pas, au contraire, l'endocarde qui se serait enflammé secondairement. Dans l'observation que nous venons de rapporter, l'endocarde n'était altéré qu'au niveau de l'anévrysme et à son pourtour; les coupes microscopiques l'ont démontré. Le muscle, au contraire, était altéré dans la plus grande partie des parois du ventricule gauche. Rien ne prouve, dans la distribution des lésions, que l'endocarde ait été primitivement enflammé.

Cette théorie de la propagation de l'inflammation de l'endocarde au muscle est poussée très-loin par l'auteur que nous venons de citer. Pous lui, les altérations athéromateuses si fréquentes des artères coronaires, non seulement ne jouent aucun rôle pathogénique dans l'histoire de l'anévrysme par transformation fibreuse, mais il va jusqu'à dire que l'inflammation des parois artérielles se fait également par propagation. Ici encore, cela n'est vrai que dans un certain nombre de faits, et ne peut s'appliquer aux cas de généralisation de l'altération athéromateuse des artères.

Il semble beaucoup plus probable, au contraire, que l'altération athéromateuse ait joué un rôle actif dans la production de la lésion, et qu'il y ait ainsi une communauté d'origine entre les lésions cérébrales et les altérations des parois du cœur.

En résumé, dans notre observation on trouve un anévrysme partiel du ventricule gauche avec transformation fibreuse de la presque totalité des parois de ce ventricule. Les artères coronaires sont, comme celles de l'encéphale,

très-athéromateuses et même oblitérées. La fibre musculaire n'est que peu altérée. Il n'y a pas de lésions des valvules. Il ne semble pas y avoir eu anciennement de péricardite.

Celle qui nous semble dominer les autres parmi ces lésions, celle qui, du moins, est la plus étendue, est la myocardite interstitielle. Et il nous semble beaucoup plus rationnel de mettre l'altération du muscle cardiaque sous la dépendance des altérations athéromateuses des artères coronaires, que d'invoquer, comme altération première, une endocardite localisée sur une surface peu étendue, au voisinage de la pointe du cœur.

Obs. III. — Epididymite aiguë. — Accidents cérébraux. — Mort. — Autopsie, par M. Langlet, interne des hôpitaux.

Le nommé K..., âgé de 29 ans, entre, le 29 mai 1869, à l'hôpital Saint-Louis, salle Sainte-Marthe, n° 24, service de M. Panas, pour une épididymite consécutive à une blennorrhagie. L'affection locale étant peu douloureuse, une fois le traitement émollient prescrit, le malade n'attire pas l'attention pendant quelques jours;

Le 17 juin, à cinq heures du matin, on le trouve sans connaissance dans son lit. Ses voisins disent que depuis quelques jours il se plaignait de douleurs de tête; et que depuis deux jours il titubait un peu en marchant comme un homme ivre. Il est même tombé hier en marchant.

En ce moment, neuf heures, résolution des membres. En l'excitant, on peut néanmoins le faire un peu mouvoir. Du côté droit, insensibilité et immobilité du bras et de la jambe. Du côté gauche, pas d'altération notable de ces fonctions. Figure sans expression; ne répond à aucune question. Pouls 80; resp. 20; — temp. axill. 38,2. *Le soir*, face violacée, tête tournée à gauche. Les yeux sont aussi déviés; carphologie du côté gauche. Le bras remue et va dans toutes les positions; le bras fait aussi quelques mouvements, mais très-peu prononcés, tandis que du côté gauche le malade remue beaucoup, et dépense même une assez grande force musculaire. Ainsi il prend le thermomètre, qu'il était difficile de lui enlever de cette main. Pouls 132; resp. 40;

temp. 39°,8. Décès le 18, à une heure du matin, sans phénomènes particuliers. *Pas de convulsions.*

Autopsie. — Encéphale. Méninges un peu injectées. Les veines de la pie-mère sont pleines de sang, mais surtout du côté droit. Pas le plus petit foyer d'hémorrhagie ni de ramollissement. Un peu de piqueté de la substance blanche.

Abdomen. La vessie est pleine, distendue d'une urine claire, qui n'est pas analysée chimiquement. Les uretères, les bassinets ne sont pas distendus. Mais les reins sont dans toute leur étendue très-rouges; ils présentent en quelques points de petites granulations tuberculeuses miliaires. Les poumons sont farcis de granulations semblables.

Le *testicule* gauche présente les lésions d'une *épididymite aiguë.* La tunique vaginale est un peu distendue par un liquide louche en assez petite quantité. Mais c'est surtout à l'augmentation de volume de l'épididyme dans tous les sens qu'est due la tuméfaction sentie à l'extérieur. Cet organe est rouge, violacé, dur, formant bourrelet tout autour du testicule, dont la partie antérieure et la partie externe seules sont libres.

L'enveloppe du testicule est blanche, comme à l'état normal; intacte, excepté à la périphérie. Là où commence la vaginale pariétale, celle-ci envoie sur le testicule de petits prolongements; de petites jetées rouges enflammées.

La vaginale pariétale est tout entière très-rouge et très-vasculaire.

Le testicule a conservé sa consistance normale.

Le *canal déférent* un peu sinueux ne présente rien de particulier. En le pressant un peu, on en fait sortir un liquide jaunâtre, qui n'a pas la couleur habituelle du sperme; en l'examinant au microscope, on n'y trouve que des cellules épithéliales, des leucocytes. Aucune apparence de spermatozoïdes.

Obs. IV. — Hétéradénôme kystique du testicule, par M. Chantreuil, interne des hôpitaux.

Le nommé X... entre à l'hôpital des Cliniques, le 7 mai 1869, dans le service de M. le professeur Richet. Cet homme s'est toujours bien porté et ne présente rien de particulier dans ses antécédents; aucun signe de tuberculisation; jamais de blennorrhagie, d'orchite; aucune trace de syphilis. Il y a dix mois, environ, le malade s'aperçut pour la première fois que le testicule droit était plus gros que le gauche; et, au dire du malade, etc

organe était déjà à cette époque d'un volume double de celui du côté sain. Le malade alla, il y a environ cinq mois, à la consultation de la Charité, où on lui prescrivit de l'iodure de potassium à l'intérieur, et comme frictions des pommades diverses.

Ce traitement restant sans résultat, et la tumeur grossissant toujours, le malade entra à l'hôpital du Midi, où plusieurs ponctions lui furent faites, sans donner lieu à aucun écoulement de liquide. C'est alors qu'il se décida à entrer à l'hôpital des Cliniques.

La tumeur était ovoïde, de la grosseur d'un œuf d'autruche; sa surface était lisse, non bosselée au moment de l'entrée. Elle présentait une dureté élastique, mais non ligneuse; elle offrait même une sensation de fausse fluctuation; mais il était bien certain que ce n'était pas une tumeur liquide. En quelques points, on sentait une résistance cartilagineuse. Le malade fut de nouveau soumis à l'iodure de potassium, afin de pouvoir être observé. Non-seulement la tumeur ne diminua pas, mais elle fit quelques progrès, et une bosselure apparut au niveau de la partie supérieure du testicule, probablement dans le point où la tunique albuginée avait été amincie par les ponctions. Le testicule, l'épididyme et la tumeur formaient une masse unique, qu'il était impossible de décomposer par le palper. Le cordon était un peu volumineux, mais sans induration, et en définitive paraissait sain. La prostate, explorée par le toucher rectal, ne paraissait pas malade.

M. le professeur Richet, jugeant que cette tumeur solide n'était pas de nature bénigne, pratiqua la castration. Une incision fut faite sur le côté externe des bourses, la tumeur énucléée facilement, le cordon lié et coupé. Une section faite sur la tumeur, montra le testicule et l'épididyme refoulés à la surface, puis la coupe de la tumeur proprement dite qui, à l'œil nu, présentait une série de petits kystes, remplis les uns de sang, les autres de pus, de matières plus ou moins transparentes; ces petits kystes étaient séparés par un tissu intermédiaire, qu'on ne pouvait déterminer à la simple vue. L'examen microscopique en a été fait par M. Legros, préparateur d'histologie de la Faculté, qui y a reconnu des tubes spermatiques incomplets, qui pour lui seraient en voie d'évolution. Quelques cellules cartilagineuses ont été trouvées dans plusieurs points, mais c'est la partie accessoire de la tumeur.

M. Legros la caractérise sous le nom d'adénome, ou mieux *kèlèradénome kystique*, du testicule renfermant quelques parcelles de cartilage.

Obs. V. — Persistance du canal artériel, par M. Crouzet.

Amélie V..., entrée à la Salpêtrière, le 15 janvier 1869, service de M. Delasiauve, admise comme idiote. Petite de taille, mais très-bien proportionnée, elle paraît tout au plus 16 ou 17 ans; elle présente du reste tous les attributs de la puberté. Très-régulièrement faite, la poitrine et les seins bien développés, elle a les extrémités petites et très-fines, le système pileux noir et bien fourni.

Elle est bien réglée; elle n'a jamais été malade, au dire des parents. La figure est ordinairement un peu pâle. Très-peu intelligente, peu active, elle est ordinairement occupée à l'atelier du service, suivant ses moyens.

Le 3 juin, elle nous est montrée au moment de la visite. Elle est, dit-on, triste depuis quelques jours et plus indolente que d'habitude. Elle tousse un peu. Elle offre un bruit de souffle cardiaque au premier temps, très-intense, qui, dans toute la hauteur de la poitrine, en avant et en arrière, masque le bruit de la respiration. Le second bruit, très-net, est bien séparé du souffle qui le précède et de celui qui le suit. Le pouls est fréquent et plein. On ordonne de faire coucher la malade, pour l'examiner plus attentivement. Une demi-heure après, sans qu'on ait revu la malade, elle se cyanose tout d'un coup et meurt subitement.

A l'autopsie, 24 heures après la mort, on trouve : le cœur un peu volumineux; le volume est celui d'un cœur d'homme adulte; vers la pointe est une petite plaque de péricardite; les gros vaisseaux ont un calibre très-faible.

L'aorte, dont la longueur totale est de 29 centimètres, offre à son origine, au niveau des valvules sigmoïdes, une circonférence de 43 millimètres. Il est impossible d'y introduire le doigt.

Au-dessous de la sous-clavière gauche, elle a une circonférence de 35 millimètres; à sa terminaison, la circonférence interne est de 26 millimètres. L'artère pulmonaire offre à son origine le même calibre : 43 millimètres de circonférence interne. Les parois de ces deux vaisseaux ont 2 millimètres d'épaisseur.

Le cœur est un peu hypertrophié; la circonférence interne du ventricule gauche à sa base est de 110 millimètres; l'épaisseur de la paroi est 18 millimètres. Le ventricule droit a une capacité peu considérable; il est presque rempli par la saillie que fait de ce côté la cloison interventriculaire; l'épaisseur de sa paroi est de 7 millimètres. La paroi des oreillettes a une épaisseur moyenne de 3 millimètres à gauche et 4 millimètres à droite.

Les gros vaisseaux offrent en outre la même disposition que dans la dernière période de la circulation fœtale.

L'artère pulmonaire a trois branches : deux latérales, destinées aux poumons, une troisième, née de l'origine de la branche gauche, qui est la plus considérable, se rend dans l'aorte.

Ce canal artériel naît presque au niveau de la bifurcation de l'artère pulmonaire, à 28 millimètres du cœur. Son calibre est assez considérable pour laisser passer un manche de porte-plume, de 6 millimètres de diamètre. Sa circonférence intérieure est d'environ 19 millimètres, c'est-à-dire égale à celle du tronc brachio-céphalique, et plus considérable que celle de l'iliaque primitive qui est de 16 millimètres. Ce vaisseau est parfaitement perméable dans toute son étendue. Sa longueur est de 15 millimètres, l'épaisseur de la paroi est 1 millimètre. Il arrive dans l'aorte, au-dessous de l'origine de la sous-clavière gauche, à 6 centimètres du cœur.

Au niveau de la continuité de ce canal avec les deux gros vaisseaux, l'endartère épaissie forme un bourrelet saillant qui s'étend en croissant autour de l'ouverture. La saillie est plus considérable du côté de l'aorte. On voit de plus, dans toute la longueur de l'aorte, des plaques d'endartérie clair-semées dans l'aorte thoracique, mais très-nombreuses dans l'aorte abdominale, où elles forment une série de petits piquetés réunis en îlots, qui se continuent, suivant une bande, tout le long de la paroi postérieure de l'aorte. Les valvules sigmoïdes de l'aorte sont un peu rigides. Le bord adhérent est épaissi. Les valvules de l'artère pulmonaire sont manifestement très-épaissies dans toute leur étendue. Immédiatement au-dessus d'elles l'endartère (de l'artère pulmonaire) a une apparence râpeuse. L'endocarde n'offre pas d'altérations. Les bords libres de la valvule mitrale sont un peu épaissis en quelques points.

Dans l'oreillette gauche il n'y a pas de persistance du trou de Botal, mais le repli qui le masque est très-développé. Il y a seulement en ce point un froncement particulier. Du côté de l'oreillette droite, il n'y a rien à noter. Il n'y a pas de communication interventriculaire. Le système veineux est très-développé. Le cerveau et les poumons sont remarquablement sains La rate, très-volumineuse, pèse 230 grammes.

Nous remarquons dans ce cas une diminution notable du calibre des artères, que nous devons considérer comme la cause mécanique de la chlorose, et à laquelle nous devons rapporter également l'hypertrophie du cœur.

Nous voyons de plus une persistance très-prolongée d'un canal artériel ayant un volume considérable, puisqu'il est plus fort que l'iliaque primitive et égal au tronc trachéo-céphalique. L'existence de cette anomalie ne s'est manifestée par aucun des phénomènes qu'on lui attribue.

Jamais de cyanose. Les extrémités sont fines et élégantes, nullement gonflées. Le développement du système pileux n'offre aucune exagération.

Cette malade n'a jamais montré, il est vrai, de vivacité, mais son état d'idiotie explique suffisamment cette disposition, et on a pu méconnaître son état jusqu'au moment de la mort.

Obs. VI. — Double anévrysme de ventricule gauche, par M. Pozzi, interne des hôpitaux.

Il s'agit d'une femme de 27 ans, qui entra au mois de mai 1868 dans le service de M. Gallard, à la Pitié.

Outre les symptômes communs aux malades, arrivés à la dernière période d'une affection organique du cœur : œdème des membres inférieurs, ascite, face cyanosée, dyspnée extrême, et que Beau a réunis sous le nom générique d'*asystolie*, elle présentait un symptôme particulier, qui éveilla l'attention sans toutefois laisser soupçonner la lésion peu commune que devait révéler l'autopsie. — C'était l'absence complète du premier bruit du cœur ; le second bruit était faible et étouffé, mais sans souffle caractérisé. — Choc du cœur de moyenne intensité réparti sur une très-large surface, on ne voit pas battre la pointe, on ne perçoit pas de choc en un point précis, mais la main largement appliquée sent un soulèvement en masse.

Matité précordiale considérable. — Pouls veineux des jugulaires. Pouls radial fréquent, filiforme, avec de nombreuses intermittences.

Antécédents. — Jamais de rhumatismes articulaires. Depuis longtemps la malade est sujette à des palpitations de cœur. Elle a eu de grands chagrins, de fortes émotions. Au commencement de décembre 67, première attaque d'*asystolie*. — Les jambes enflent, elle est en proie pendant quelques jours à une vive oppression. Au bout de quinze jours ces accidents décroissent, mais la santé ne se rétablit pas complétement ; enfin, en avril 68 les accidents se réveillent avec une nouvelle intensité, et au milieu de mai, la malade entre à l'hôpital. Après une amélioration

passagère sous l'influence de la digitale, elle succombe aux progrès de l'asphyxie. Les lésions trouvées à l'autopsie sont venues faire regretter que l'observation n'ait pas été prise plus complétement.

Autopsie. — Le cœur est très-volumineux et remplit la plus grande partie de la poitrine. Les faces adjacentes des poumons lui sont unies par des adhérences anciennes que l'on parvient toutefois à rompre sans grande peine. Il n'en est pas de même de celles qui soudent étroitement le péricarde tout entier, à la surface du cœur; si bien qu'à première vue on pourrait croire que cette membrane fait défaut. Le cœur dégagé des poumons présente une forme insolite ; sa partie inférieure est plus large que son sommet, il est donc pyriforme, mais à pointe dirigée en haut. — A la palpation, on découvre qu'il renferme une tumeur.

Les cavités étant ouvertes, voici ce qu'on trouve :

1° Rien de notable dans les oreillettes si ce n'est une certaine augmentation de leur capacité.

2° Le ventricule droit est tout à fait refoulé en arrière et en haut; sa cavité n'est pas augmentée; elle paraît même diminuée, vu le contraste qu'elle offre avec celle du ventricule gauche. Les parois n'en sont pas hypertrophiées.

3° Le ventricule gauche présente deux étages, deux loges pour ainsi dire, communiquant par une boutonnière de 14 centimètres de circonférence. La première loge est constituée par le ventricule lui-même, élargi considérablement, mais ne présentant aucune lésion. La valvule mitrale est parfaitement saine, ni rétrécie, ni insuffisante. Les parois sont très-hypertrophiées. La seconde loge est remplie d'un caillot stratifié, semblable à ceux que l'on trouve dans le sac des anévrysmes artériels.

Les diverses couches qui le composent sont unies intimement entre elles; toutefois la couche la plus interne et par conséquent la plus récente ne présente avec les autres qu'une adhérence médiocre.

La masse des caillots est très-fortement unie à la paroi de la poche. Après l'en avoir séparée on constate que celle-ci a une épaisseur de 2 millimètres en moyenne. Elle est d'un tissu beaucoup plus dense que la paroi cardiaque dans les autres points; sa structure sera indiquée plus loin.

Le sac anévrysmal qu'elle limite étant incisé antérieurement et vidé de son contenu, forme une cavité considérable, où se logerait facilement un œuf de dinde. Ainsi qu'il a été dit plus haut, le collet de ce sac a 14 centimètres de circonférence. Il présente la forme d'une boutonnière allongée d'avant en arrière.

La lèvre droite en est formée par la colonne charnue de la première espèce, postérieure droite du ventricule (celle d'où partent les cordages tendineux de la partie droite de la valvule mitrale). La lèvre gauche de la boutonnière est bordée par une grosse colonne du troisième ordre. Le relief de ces deux colonnes se confond aux extrémités arrondies de la boutonnière, en sorte qu'elles forment un rebord ou un bourrelet continu, au niveau de l'orifice du sac. La cavité de celui-ci s'accusant très-fortement en arrière surtout, il en résulte que lorsque le sac a été ouvert par une incision antérieure, et que les lèvres de la boutonnière sont séparées, le collet du sac ainsi développé figure une sorte de cintre saillant au-dessous, et en arrière duquel est creusée la poche anévrysmale.

Telle est la disposition du premier anévrysme ou anévrysme de la pointe. On voit qu'il paraît formé par la dépression des parois cardiaques entre deux colonnes charnues.

Mais outre cette cavité, il en existe une seconde. Celle-ci au lieu de se continuer largement avec le ventricule, ne communique avec lui que par un orifice circulaire de 1 centimètre de diamètre, situé à gauche et en avant, immédiatement au-dessus du collet du premier sac. Les rebords de cet orifice sont lisses, peu saillants et paraissent limités par des colonnes de troisième espèce. La seconde poche, beaucoup moins volumineuse que la première, est entièrement comblée de caillots fibrineux; elle est creusée dans l'épaisseur de la paroi antérieure et latérale gauche du ventricule, et le sac en semble constitué par le dédoublement de cette paroi. Ce dédoublement se prolonge inférieurement dans l'épaisseur même de la paroi du premier anévrysme, en sorte qu'en ce point les deux cavités sont comme surajoutées et que la paroi antérieure du premier anévrysme est formée par la paroi postérieure du second.

Ainsi que je l'ai dit, ce sac est complétement oblitéré par des caillots s'avançant jusqu'à l'orifice. Il est facile de comprendre, du reste, en considérant les rapports de ces deux anévrysmes, comment le développement de l'un devait nuire à l'extension de l'autre, chacun d'eux ne pouvant augmenter sans comprimer son voisin.

Dans cet antagonisme, le second anévrysme avait évidemment eu depuis longtemps le dessous.

Je dois l'examen histologique à l'obligeance de M. Hayem, préparateur d'anatomie pathologique de la Faculté. Je reproduis textuellement la note qu'il a bien voulu me remettre.

Paroi du plus gros anévrysme, examinée dans l'endroit le plus mince :

« A l'œil nu, aspect et consistance d'une grosse paroi artérielle. Couches jaunes-rougeâtres, séparées par des lignes blanches; on compte facilement cinq ou six couches à peu près semblables. Au microscope (*faible grossissement*) : 1° caillot; 2° couche conjonctive à éléments serrés, claire, contenant deux ou trois rangées de corpuscules fortement colorés et très-gros; 3° série de couches feutrées, lacunaires, à éléments entre-croisés; çà et là groupes de corps pigmentaires; 4° couche plus sombre à coloration jaunâtre ou jaune rougeâtre; et superposition de couches plus ou moins claires, ou plus foncées, d'aspect fibreux jusqu'à la surface péricardique sans qu'on trouve de fibres musculaires. »

« *Grossissement plus fort.* — Malgré ces différences d'aspect toutes ces couches offrent la même structure, mais avec des variétés nombreuses dans l'arrangement et les dimensions des éléments. Elles sont constituées par une substance fondamentale très-réfringente, complétement claire ou finement granuleuse, dans laquelle on voit tantôt des fibres brillantes assez grosses, de directions variées, tantôt des corpuscules de formes et de dimensions très-diverses, quelques-uns à noyaux multiples, d'autres distendus par de la graisse ou du pigment jaune et orangé non cristallin. Les couches superficielles sont riches en éléments cellulaires ou nucléaires; les profondes ne contiennent presque exclusivement que des éléments très-allongés sous forme de fibres. Leur direction principale est parallèle à la surface du sac. Dans les coupes qui comprennent le péricarde, on voit qu'il y a adhérence complète entre les deux feuillets du péricarde; les adhérences sont constituées par des trousseaux fibreux, irréguliers, dans l'intervalle desquels existent des éléments de dimensions variables (cellules épithéliales altérées). On trouve de plus des vaisseaux à parois épaisses, quelques-unes infiltrées de granulations graisseuses. Le péricarde pariétal se présente sous la forme d'une lame conjonctive peu distincte, infiltrée de graisse et de gros amas de cristaux gras, foncés, arrondis ou irréguliers. Dans le péricarde viscéral : vaisseaux volumineux, autour desquels on voit une accumulation considérable de petites cellules qui paraissent être des globules de pus (l'acide acétique ne les fait pas disparaître). Il existe encore dans divers points, en dehors des vaisseaux, des amas semblables, probablement de la même nature. »

« En traitant les préparations pendant quelques heures par le picro-carminate d'ammoniaque, on obtient une réaction très-intéressante. La substance fondamentale est colorée en

rouge, et tous les éléments allongés, irréguliers, fusiformes, étoilés, etc., sont colorés en jaune. On voit de plus très-nettement que les éléments se trouvent dans des sortes de lacunes ou fenêtres qui ne sont comblées par eux qu'incomplétement, ce qui est dû à l'action des réactifs. On voit donc que la paroi du cœur s'est transformée en entier en ce point, en une sorte de tissu fibreux, composé de lamelles superposées, dont la structure rappelle complétement celle des plaques de sclérose artérielle. La disparition complète des éléments musculaires à ce niveau est un fait qui a été rarement noté dans les cas analogues et qui prouve l'ancienneté de la lésion. »

Poumons. — Le lobe du poumon droit renfermait un infarctus hémorrhagique de la grosseur d'un œuf de poule. La limite qui le séparait du tissu pulmonaire ambiant était très-nette. La surface de section était d'un rouge foncé analogue à la coloration de la substance hépatique dont l'infarctus se rapprochait encore par sa consistance et sa friabilité. L'examen des vaisseaux avoisinants n'a pas été fait; on y eût trouvé probablement des fragments de caillots détachés de l'anévrysme cardiaque.

Les autres viscères, examinés avec soin, ne présentaient pas d'infarctus.

Obs. VII. — **Fougosités synoviales du poignet droit, par M. Malassez, interne des hôpitaux.**

Amédée L..., âgé de 54 ans, est entré le 17 mars 1869 à la Pitié, salle Saint-Gabriel, n° 16, pour se faire soigner d'une grosseur qui lui est venue au poignet et qui l'empêche de travailler.

Cet homme a toujours joui d'une excellente santé : ni rhumatisme, ni syphilis, ni scrofules. Il nous raconte que son mal a débuté il y a quinze mois; il faisait un violent effort pour couper une plaque de tôle avec une cisaille à main, lorsqu'il ressentit subitement une très-vive douleur dans le poignet. Le lendemain, toute la région était tuméfiée, il ne pouvait ouvrir ni fermer les trois derniers doigts qui restaient dans une demi-flexion et il souffrait encore.

Pendant trois semaines il resta sans travailler, le gonflement et la douleur diminuèrent, mais les mouvements restèrent pénibles. Puis s'étant remis à travailler, les accidents reparurent, l'indicateur se gonfla et devint raide, et les articulations du pouce se tuméfièrent également.

A son entrée à l'hôpital il présentait : 1° Tuméfaction de la face antérieure du poignet droit, sans changement de couleur

à la peau, sans douleur à la pression ; de contenance pâteuse non fluctuante. La face postérieure était légèrement tuméfiée. 2° La paume de la main paraissait un peu plus volumineuse que d'ordinaire. 3° Les articulations métacarpo-phalangiennes et phalangiennes du pouce sont également le siége de tuméfaction indolente, molle, non fluctuante ; les mouvements volontaires sont à peu près impossibles; on pouvait imprimer aux deux phalanges quelques mouvements de latéralité, et quand en même temps on pressait les deux phalanges de manière à faire frotter l'une contre l'autre les extrémités articulaires, on avait la sensation d'un corps mou qui s'écartait et on percevait un craquement. 4° L'indicateur était augmenté de volume dans sa partie palmaire; ce gonflement n'était pas uniforme, il était à peine marqué au niveau des articulations, tandis que vers le milieu de la deuxième phalange il formait une tumeur hémisphérique, ayant à peu près le volume d'une grosse cerise et présentant les mêmes caractères que les tuméfactions du poignet et du pouce. 5° Les trois autres doigts avaient leur volume normal, mais ils étaient dans une demi-flexion qu'on ne pouvait vaincre ; quand on faisait cet essai, on découvrait quelques mouvements dans le poignet.

Une ponction exploratrice fut faite et il s'écoula un liquide jaune visqueux et quelques petits grumeaux blancs ; la tumeur n'en fut que très-peu diminuée.

On essaya sur ces différentes tumeurs et principalement sur celles du poignet les traitements les plus divers : embrocations alcooliques, teinture d'iode, vésicatoires, compression, immobilité, rien n'y fit.

La tuméfaction augmentait sans cesse et s'étendait du côté de l'avant-bras.

M. Trélat fit l'amputation de l'avant-bras le 10 juin 1869, et voici quelles sont les lésions :

Au niveau du poignet, les tendons des muscles de l'avant-bras sont pris dans une masse rose pâle, molle, laquelle passant sous le ligament antérieur du carpe va se terminer dans la paume de la main en suivant les tendons des fléchisseurs, ce qui donne à cette masse la forme d'un bissac ; les tendons lui sont intimement unis et on ne peut les séparer qu'artificiellement. En essayant de séparer les couches superficielles et profondes des tendons, on tombe dans une cavité contenant une certaine quantité de liquide transparent, citrin, visqueux et filant, très-riche en albumine. Les parois de cette cavité sont tapissées d'une substance semi-transparente friable, au-dessous de laquelle

on retrouve les fongosités. Elle ne communique pas avec les cavités articulaires.

La masse fongueuse n'adhère pas au ligament du carpe ni au nerf médian qui est libre, mais elle adhère à la paroi postérieure du canal palmaire, surtout au niveau de l'articulation radio-carpienne ; on y voit, en effet, dans sa partie antérieure, des masses fongueuses qui se continuent avec les fongosités tendineuses et semblent en provenir.

Les articutations du carpe sont également fongueuses, mais ces fongosités ne semblent pas se continuer avec les fongosités tendineuses, tandis qu'elles font saillie à travers les ligaments postérieurs et forment là la livide tuméfaction de la face dorsale du poignet et de la main. Les tendons des extenseurs sont sains.

Les articulations métacarpo-phalangiennes et phalangiennes sont le siége d'arthrite fongueuse, tandis que les tendons sont normaux.

Le contraire existe pour l'indicateur, les articulations saines, mais les tendons sont fongueux, et c'est à ces fongosités que sont dues les tumeurs que le doigt possède ; il est à remarquer que les fongosités ne se continuent pas avec celles de la paume de la main.

La pièce a été remise à M. Houël pour le musée Dupuytren.

Obs. VIII. — Carcinome primitif de la plèvre chez un enfant, par R. Lépine, interne des hôpitaux.

F... (Josephine), âgée de 10 ans, entre le 19 mai 1869 dans la service de M. le Dr Barthez, à l'hôpital Sainte-Eugénie. On dit que cette enfant tousse depuis trois mois.

L'examen physique fait constater l'état suivant : *A la percussion*, sonorité normale à gauche ; submatité dans la fosse sus-épineuse droite ; matité dans la fosse sous-épineuse, la base, la partie latérale et la partie antérieure du côté droit. *A l'auscultation*, la respiration est rude à gauche ; elle est beaucoup plus rude à droite, au sommet en arrière ; mais en avant et latéralement le murmure ne s'étend pas, il est remplacé par un souffle léger, un peu creux. En arrière et à la base, la respiration est très-faible et on entend du souffle à l'expiration. *A l'inspection*, on constate une voussure des cartilages costaux du côté droit (du deuxième au cinquième), et la poitrine se dilate moins bien de ce côté que du côté gauche. Tandis qu'à gauche la respiration s'effectue par le type costo-supérieur, la région claviculaire droite est à peu près immobile. En arrière, la déformation est à peu près nulle, le foie ne déborde pas les fausses côtes.

Les jours suivants, l'exploration plusieurs fois répétée donne exactement les mêmes résultats ; la santé générale de l'enfant est passable ; pas de fièvre, et cependant peu d'appétit.

1er juin. Depuis hier soir, la région du foie est toujours tendue et douloureuse à la pression. Le foie déborde les fausses côtes. L'enfant est très-oppressée. presque aphone, elle est anxieuse ; les veines du cou sont engorgées, les battements du cœur sont réguliers, fréquents (136). 68 respirations. Les deux jours suivants l'oppression est graduellement croissante et l'enfant meurt le 4.

Autopsie. — L'abdomen renferme deux ou trois verres de sérosité *citrine.* Le foie déborde légèrement les fausses côtes.

A l'ouverture de la cavité péricardique, il s'écoule une sérosité abondante *fortement colorée en rouge.* Un liquide semblable sort de la cavité pleurale gauche.

Quant à la cavité pleurale droite, elle a complétement disparu en avant où se trouve une masse d'un tissu dur, blanc, squirrheux, étalé en plaque adhérant intimement à la paroi thoracique. Pour extraire les organes thoraciques, on est obligé de tailler dans ce tissu en rasant la paroi thoracique. Ces organes étant enlevés en masse, on constate que la cavité pleurale droite n'existe plus qu'à la base en arrière et que sa capacité ne dépasse guère le volume de deux œufs de poule; elle contient un liquide sanguinolent renfermé dans des loges à cloisons incomplètes formées par des tractus fibrineux.

La plèvre pariétale (costale et diaphragmatique) qui limite d'un côté cette cavité, présente plusieurs millimètres d'épaisseur, tandis que la plèvre viscérale est un peu moins épaisse. Là où les deux feuillets pleuraux sont plus ou moins intimement fusionnés , ils présentent la même épaisseur. En plusieurs points, on peut constater qu'une lame très-mince d'un tissu d'apparence aréolaire les sépare *par places.*

Le poumon est réduit à un volume qui ne dépasse pas beaucoup celui du poing d'un adulte. En divers endroits, des noyaux intimement unis à la plaque squirrheuse qui représente les deux feuillets pleuraux pénètrent dans le tissu pulmonaire, ils sont mal circonscrits, et le tissu morbide semble se propager le long des cloisons interlobaires et interlobulaires de l'organe.

Du côté gauche, la cavité pleurale existe à peu près dans son entier; elle est seulement un peu diminuée à la base. Sur les feuillets, soit viscéral, soit pariétal, existent des noyaux isolés, de volume variable, n'atteignant pas en général celui d'une noix. Parmi les noyaux siégeant sur la plèvre viscérale, plusieurs ont

envahi le tissu pulmonaire. Les ganglions bronchiques, surtout du côté droit, sont dégénérés.

Le *péricarde* dans sa portion droite est perforé par le tissu morbide formant à la surface du feuillet pariétal de larges plaques végétantes, multiples; quelques-unes embrassent en partie l'aorte et l'artère pulmonaire, mais sans perforer ces vaisseaux. Au contraire, la veine cave supérieure, à 2 centimètres de son embouchure dans l'oreillette, est perforée par un champignon du volume d'un très-gros pois, faisant saillie dans l'intérieur du vaisseau. Le cœur est sain.

A la face inférieure du diaphragme, du côté droit, on remarque aussi quelques végétations ayant perforé ce muscle.

Les viscères abdominaux eux-mêmes sont sains. Le foie, la rate et les reins sont de volume et de consistance normale. Leur tissu est parfaitement sain. Le tube digestif ne présente à noter qu'une entéro-colite, occupant surtout le côlon, sans épaississement de la muqueuse, et caractérisée par de simples arborisations. L'encéphale est à l'état normal.

L'examen microscopique a démontré dans le tissu morbide la structure du carcinome (alvéoles très-nettes, renfermant des cellules de forme variable).

Il s'agit bien dans ce cas d'un carcinome *primitif* de la plèvre. L'autopsie faite minutieusement permet d'affirmer qu'il n'existait nulle part ailleurs de cancer.

Obs. IX. — Kyste hydatique du foie, par MM. Rigaud et Villard.

Grif..., 53 ans, photographe, est entré à l'hôpital Saint-Antoine le 17 mai 1869, dans le service de M. Besnier, salle Saint-Eloi, n° 39.

Ce malade n'a jamais eu de maladies antérieures graves ; il n'a pas eu la syphilis ; il ne s'est jamais livré à des excès alcooliques.

Les premiers symptômes de l'affection qui l'amène aujourd'hui à l'hôpital se manifestèrent au mois d'octobre 1868 : ils se traduisaient alors par des troubles digestifs, perte d'appétit, signes de dyspepsie. Au mois de novembre il commença à ressentir des douleurs dans l'hypochondre droit, douleurs lancinantes, pongitives, gênant la marche et les mouvements et ne se montrant que par intervalle. Ces symptômes ne s'accompagnèrent ni d'ictère, ni de vomissements : ils ne présentaient non plus aucun des caractères de la colique hépatique. Le malade pouvait cependant continuer encore ses occupations ; mais au mois de février dernier sa faiblesse devint tellement grande

qu'il se vit obligé d'entrer à l'Hôtel-Dieu dans le service de M. Béhier. Alors, il avait maigri considérablement, il éprouvait un malaise général et ses douleurs dans l'hypochondre droit étaient devenues plus vives et plus fréquentes. Sa peau présentait en outre une coloration subictérique. — A l'Hôtel-Dieu, il fut traité par les alcalins, et un mois après son entrée il sortait amélioré. Il put reprendre de suite son travail, mais au bout de quinze jours il fut obligé de se reposer. Les douleurs dans l'hypochondre droit se reproduisirent avec une nouvelle intensité et le malade éprouvait continuellement un sentiment de gêne et de pesanteur au niveau de l'épigastre et de la région hépatique. Il perdit de nouveau l'appétit et les forces, et le 17 mai il fut contraint de venir demander des soins à l'hôpital.

A son entrée, voici ce que l'on constate : le malade présente un état cachectique, son facies est amaigri, il offre une teinte jaune terreuse de la peau, mais sans ictère véritable. Il se plaint de douleurs dans l'hypochondre droit, douleurs intermittentes, se montrant à des intervalles variables, mais moins vives que celles qui se produisirent au début de la maladie. Il accuse en outre un sentiment de gêne continuelle dans la même région, gêne surtout marquée pendant la marche et les mouvements du corps.

A l'examen des parties douloureuses, on constate que la moitié supérieure de l'abdomen est fortement soulevée et très-proéminente. Par la palpation, on reconnaît l'existence d'une tumeur étendue sur une large surface, débordant de beaucoup inférieurement le rebord costal. Cette tumeur n'occupe pas seulement l'hypochondre droit, elle envahit aussi l'épigastre et l'hypochondre gauche et presque toute la moitié supérieure de la région ombilicale : elle soulève la base du thorax, principalement du côté droit. Cette tumeur est lisse, sans inégalités, sans bosselures ; elle est dure, rénitente, d'une consistance assez ferme. Au niveau de la région épigastrique, et principalement à la partie droite de cette région, elle est plus saillante qu'en tout autre point, en sorte que la dépression épigastrique est complétement effacée, déformation que l'on constate du reste par la simple inspection.

En déprimant avec les doigts la paroi abdominale, on peut limiter exactement la partie inférieure de la tumeur. En effet, sur la direction d'une ligne qui passerait à 3 centimètres environ au-dessus de l'ombilic, on trouve un rebord saillant qui rappelle le bord inférieur du foie, et que l'on peut suivre de l'hypochondre droit jusque dans l'hypochondre gauche. A mesure qu'il s'avance vers cette dernière région, il s'élève un

peu au-dessus de la ligne sus-ombilicale précédemment indiquée. Un peu à droite de la ligne blanche, ce rebord offre une encoche qui semble limiter la saillie épigastrique.

La percussion donne une matité en rapport avec les résultats fournis par la palpation. En haut elle commence à partir d'une ligne qui passerait à 1 centimètre environ au-dessus du mamelon du côté droit, et en bas elle est limitée par la ligne sus-ombilicale signalée plus haut ; mais ici cette matité n'est pas partout absolue à cause de la sonorité fournie par l'estomac et le côlon transverse. La ligne qui limite supérieurement la matité descend obliquement du mamelon droit vers l'hypochondre gauche, contourne cette région et vient regagner ainsi la ligne sus-ombilicale.

La percussion et la palpation sont en général peu douloureuses ; cependant au-dessous du rebord costal droit, au niveau du bord externe du muscle grand droit de l'abdomen, la pression détermine une sensibilité très-vive.

Les douleurs spontanées sont peu fréquentes : c'est plutôt de la gêne et un tiraillement incessant que le malade éprouve dans l'hypochondre droit et à l'épigastre.

Les forces du malade sont très-diminuées ; son appétit est presque nul : il n'a ni ascite ni œdème des membres inférieurs.

Il n'y a pas de fièvre, les battements du cœur sont réguliers ; la respiration est normale, quoique un peu gênée.

Traitement. — Macération de quinquina. Bicarbonate de soude, 4 gr. Pepsine, 1 gr. Eau de Vichy. Onctions avec la pommade de ciguë.

Pas de changement notable dans l'état du malade les jours suivants.

Le 24 mai. Le malade a de la fièvre. Il a 112 pulsations. Sa température rectale est de 39°,8. Il éprouve des douleurs lancinantes dans l'hypochondre droit depuis hier. Il est plus abattu que les jours précédents. — Vésicatoire *loco dolenti.*

Les 25, 26 et 27. Même état fébrile le soir.

Le 28. Ce matin, au sortir d'un bain alcalin, le malade a été pris de frisson. — Le soir, il a 116 pulsations ; t. r. 40°,8.

Le 29. Même état fébrile. Toux fréquente, se montrant par quintes et augmentant les douleurs dans les hypochondres. Expectoration purulente, grisâtre, peu abondante. Si on percute le thorax, on constate de la matité dans la moitié inférieure du côté droit en arrière. A l'auscultation, on trouve que la respiration est obscure, mais on n'entend ni souffle, ni râles. — Julep diacodé avec extr. de belladone, 0,01.

Le 31. Le pouls est toujours fréquent et la température à 40°. La langue est blanche, saburrale. Le malade a de la constipation. La toux est moins fréquente, l'expectoration est toujours purulente, mais peu abondante.

Le 1er juin. Pouls à 104 pulsations; t. r. 39°,5. Sueurs profuses. Un peu à droite de la ligne médiane épigastrique se trouve un point de la tumeur plus culminant, paraissant plus élastique et comme le siége d'une fluctuation profonde.

Julep diacodé avec alcool. d'aconit, 2 gr. Sulf. quin. 0 gr. 60.

Le 2. 108 pulsations; t. r. 39°,4.

Le 3. La circonférence abdominale mesurée à 11 centimètres au-dessus de l'ombilic, donne les résultats suivants :

Circonférence totale,		0,90 centimètres.
—	côté droit,	0,43
—	côté gauche,	0,47.

Au niveau de la tumeur, la peau est lisse, non adhérente. La palpation semble moins douloureuse. On constate de la matité dans la moitié du côté droit de la poitrine en arrière. A l'auscultation, on entend un léger souffle bronchique. Les vibrations thoraciques sont beaucoup diminuées. Le malade est dans une grande prostration ; il a un peu de diarrhée. – Vésicatoire sur le côté droit de la poitrine.

Le 5. 108 pulsations; t. r. 39°,4. Diarrhée. — Décoction blanche de Sydenham ; diascordium.

Le 6. Même état.

Le 8. Ponction capillaire au point culminant épigastrique. Le tissu de la tumeur est franchi très-difficilement. Si on essaye de faire marcher le trocart de droite à gauche ou de gauche à droite, on sent qu'il a pénétré dans un tissu très-dur, très-dense, et qu'il n'est parvenu dans aucune cavité. Il ne s'écoule aucun liquide par l'orifice de la canule. T. r. 40°.

Le 9. Pulsations, 112; t. r. 38°,6.

Le 19. Les forces diminuent ; la langue est sèche, le pouls fréquent, la température élevée. Aux deux sommets de la poitrine, on entend des râles sous-crépitants surtout à droite. Du même côté à la base, souffle doux, léger et lointain. Toux fréquente, sans expectoration.

Julep diacodé ; extr. belladone, 0,02.

Le 13. 128 pulsations ; t. r. 40°,4.

Le malade est oppressé ; il a une dyspnée considérable. Lorsqu'on frappe avec le doigt sur la partie antérieure de la poitrine, on entend un bruit hydroaérique. Une ponction est faite avec le trocart explorateur, au niveau du cinquième espace intercostal.

Il ne sort aucun liquide. Une seconde ponction pratiquée immédiatement dans l'espace intercostal supérieur ne donne d'abord qu'un résultat négatif; mais une aiguille introduite dans la poitrine amène bientôt à sa suite, avec un peu de sang, un liquide gélatiniforme, blanchâtre. Cette aiguille pénètre de 15 centimètres dans la cavité de la poitrine. Un gros trocart est aussitôt introduit à la place du précédent, et bientôt par l'orifice de la canule, on voit sortir un liquide blanchâtre, puriforme, au milieu duquel une substance gélatiniforme, ressemblant à des lambeaux de membranes qui, à l'œil nu, ont tout à fait l'aspect d'enveloppes kystiques d'hydatides. Le liquide sort difficilement, parce que à chaque instant l'orifice interne de la canule est obstrué par des fragments de membranes. Des injections d'eau tiède sont faites dans la poche : une sonde en caoutchouc est laissée à demeure.

Le 14. Le malade est très-faible; il ne peut plus parler qu'à voix basse, sa respiration est anxieuse; les extrémités sont froides. Il meurt d'épuisement dans la journée.

Autopsie, 36 heures après la mort.

On constate sur le cadavre la déformation abdominale et thoracique, observée pendant la vie. Après l'ouverture de la poitrine et de l'abdomen, on remarque que le foie occupe une grande partie de ces cavités, qu'il a refoulé en haut le poumon droit et qu'il descend en bas bien au-dessous du rebord costal. Le poumon droit est très-adhérent à la paroi thoracique : dans les efforts faits pour le détacher, la partie inférieure de cet organe se déchira, et par l'ouverture il s'écoula un liquide jaune verdâtre, purulent, mélangé de fragments de membranes.

Le foie est très-volumineux; ses dimensions sont les suivantes :

Diamètre transversal,	0m,36
— vertical (lobe droit),	0m,24
— — (lobe gauche),	0m,22

Il est étendu transversalement, occupe l'hypochondre droit, l'épigastre, une partie de la région ombilicale et l'hypochondre gauche. Il présente des adhérences intimes avec le diaphragme qui recouvre toute sa face antérieure, et avec le poumon droit. Le poumon en avant est repoussé en haut, tandis que postérieurement une lamelle de cet organe descend beaucoup plus bas sur l'organe hépatique.

Sur le lobe droit, on trouve une tumeur molle, fluctuante, élastique; si on l'ouvre, on arrive dans une poche énorme, pouvant facilement loger un crâne d'adulte, et contenant un

liquide puriforme, au milieu duquel nagent une quantité considérable d'hydatides perforées et vides de leur contenu. Cette poche mesure 20 centimètres dans son diamètre transversal et 6 dans son diamètre vertical et 10 à 11 centimètres dans son diamètre antéro-postérieur. Elle est creusée dans l'épaisseur du foie, et se porte plutôt vers le bord supérieur que vers le bord inférieur, qui est assez épais.

L'intérieur de cette poche présente à sa partie supérieure un orifice irrégulier, anfractueux, large comme une pièce de 50 centimes, et s'ouvrant dans une petite cavité supplémentaire, comprise entre la base du poumon et le diaphragme. A la partie supérieure de cette petite cavité, au niveau de la base du poumon, se trouve un autre orifice plus petit que le précédent, par lequel on arrive dans une excavation anfractueuse, du volume d'une grosse noix, creusée dans l'épaisseur du tissu du poumon, et communiquant elle-même avec d'autres petites cavités, séparées les unes des autres par des tractus de tissu pulmonaire. Les parois antérieure et postérieure de la poche sont très-amincies; antérieurement, cette paroi n'est formée que par le diaphragme, intimement uni à une mince lamelle de tissu hépatique. L'intérieur de la poche est tapissé par une membrane grisâtre; çà et là, on observe des dépôts pseudo-membraneux, blanchâtres.

L'examen histologique du liquide contenu dans la poche, fait par M. Quinquand, donne les résultats suivants : on y trouve 1° beaucoup de graisse à l'état de granulations, avec vésicules; 2° d'énormes vésicules rares, de forme irrégulière, paraissant revenues sur elles-mêmes, et sur l'une d'entre elles on constate un corpuscule calcaire qui se dissout par l'acide nitrique; 3° de nombreux éléments granuleux, du volume de leucocytes plus ou moins altérés, mais dans lesquels on ne peut faire apparaître des noyaux. Certains fragments offrent un état granuleux fin, transparent, qui est spécial à la membrane hydatique; 4° enfin des cristaux rhomboédriques, paraissant d'hématoïdine. Le lobe gauche du foie est volumineux; il mesure 17 centimètres dans son diamètre transversal et 22 dans son diamètre vertical. Il est dur; sa surface est irrégulière, mamelonnée; à la coupe, son tissu est dense, ferme, d'une consistance granuleuse, d'une coloration jaune grisâtre, et rappelle l'aspect d'un foie atteint de cirrhose.

Le cœur n'offre rien de particulier; les reins sont volumineux; celui du côté droit pèse 325 grammes, le gauche 315. La rate est hypertrophiée; son poids est de 290 grammes.

A propos de l'observation précédente,

M. Legroux donne quelques détails sur un fait analogue observé dans le service de M. le professeur Béhier, à l'Hôtel-Dieu.

Une femme, atteinte d'un kyste hydatique, fut également ponctionnée, mais seulement après qu'on eut, à l'aide du caustique, obtenu des adhérences. Pendant deux mois la femme fut soumise à des injections qu'on pratiquait dans l'intérieur de la poche hydatique; elle semblait d'abord améliorée, mais ensuite elle était prise d'accès de toux violents, à la suite de ses injections iodées. M. Béhier pensa avec raison qu'une communication existait entre la poche et le poumon. Pour nous assurer de ce fait, on pratiqua une injection de lait dans le kyste; comme avec l'iode, un accès de toux arriva, et, dans les produits de l'expectoration, nous pûmes constater des globules de lait.

La femme mourut peu après, et l'autopsie démontra qu'il existait en effet une perforation du poumon à la base et que le kyste communiquait avec la plèvre.

Obs. X. — Hémorrhagie cérébrale et ramollissement cérébral. — Alcoolisme. — Attaque apoplectique. — Hémiplégie gauche. — Amélioration physique, abaissement des facultés intellectuelles. — Hypertrophie du foie. — Accidents dyspnéiques. — Nouveaux phénomènes cérébraux. — Œdème des membres inférieurs. — Ascite. — Délire. — Mort. — Résultats de l'autopsie. — Foyer ocreux (hémorrhagique). — De la queue du corps strié droit. — Nombreux anévrysmes miliaires. — Ramollissement du lobe sphénoïdal gauche; oblitération de l'artère correspondante. — Ramollissement du même lobe à droite; oblitération artérielle. — Caillots anciens dans les cavités cardiaques. — Apoplexie pulmonaire, par M. Bourneville, interne des hôpitaux.

Thomas (Jean), 35 ans, cordonnier, est entré le 1er mai 1869 à l'hôpital Saint-Louis (salle Napoléon, n° 47, service de M. Proust, puis de M. Blachez). — Sa femme nous donne les renseignements suivants : ils se sont mariés il y a deux ans, mais depuis sept ans déjà ils vivaient maritalement. Quelques années auparavant il aurait eu une « inflammation d'intestins » qu'il attribuait à l'onanisme, et pour laquelle on lui a mis des sangsues sur le ventre (cicatrices). En juillet 1866, après son souper, sans avoir eu jusque-là d'accidents cérébraux, il est *tombé subitement sans connaissance*. On n'aurait remarqué ni

écume ni convulsions, ce qui est assez singulier. Revenu à lui au bout de quelques heures, il avait le *côté gauche complétement paralysé*. Pendant quinze jours, il fut confiné au lit, puis il se releva et se rétablit assez vite. L'amélioration fut telle qu'il a pu prendre son travail. Toutefois, il a continué à marcher en traînant la jambe gauche; il gagnait moins qu'avant cet accident, ce qui indique un affaiblissement de l'intelligence. De plus, la physionomie est devenue hébétée; enfin, tandis qu'antérieurement à son attaque, il n'avait aucun phénomène céphalique, depuis il avait « une musique dans la tête ». Thomas a fait de fréquents *excès de boisson* surtout vers l'âge de 32 ans : il se grisait en moyenne deux fois par semaine; il buvait particulièrement de l'eau-de-vie blanche, de l'absinthe et des liqueurs. — Trois enfants bien conformés. On ne sait de quelle maladie est mort *son père;* quant à sa *mère*, sujette à des *attaques convulsives*, elle aurait succombé à la suite de l'une d'elles. Deux *frères* jouissent d'une bonne santé.

La maladie actuelle remonte au 18 mars. Elle consistait alors en étouffements qui l'empêchaient de demeurer plus de cinq minutes sur le dos. Ces accidents, qui auraient progressivement augmenté, le surprenaient par accès. Parfois les pieds, surtout le gauche, se gonflent; jamais de rhumatisme.

2 mai. Pouls régulier, ainsi que les battements du cœur. Foie hypertrophié, donnant une matité qui ne dépasse pas le mamelon, mais descendant à plus de deux travers de doigt au-dessous des fausses côtes. Pas de troubles digestifs. Intelligence faible; mémoire un peu obscurcie. Rien de notable à l'auscultation. — Diurétiques, bains.

Le 10. Le malade a été trouvé couché sur un banc du jardin de l'hôpital dans un état lipothymique, la physionomie hébétée, ne parlant qu'avec difficulté, sans trace de paralysie. Couché dans son lit, il a divagué, parlant d'une façon incompréhensible, cherchant à se lever.

Le 12. Stupeur, divagation; ne peut rester au lit; dyspnée.

Le 17. Pouls très-petit, à 100; température rectale, 37,03. Même état : œdème des pieds; rien dans les urines. L'oppression est plus forte; pas de toux ni d'expectoration.

Le 26. Pouls très-petit; R. 40. L'œdème a envahi les membres inférieurs dans toute leur hauteur. Appétit médiocre, ne prend que du bouillon et des potages; ventre tendu; même hypertrophie du foie; constipation. On le purge de temps en temps. — Toniques, diurétiques; vésicatoires sur les cuisses.

Le 27. P. 76, faible; R. 54; T. R. 37,09. Les vésicatoires ont donné d'énormes phlyctènes. Langue médiocrement humide,

présentant à sa pointe deux ulcérations assez larges; inappétence; soif assez vive; pas de vomissements; le foie donne de la matité dans une hauteur de 16 centimètres environ; le ventre est distendu, mat jusqu'a trois travers de doigt au-dessous de l'ombilic; sensation très-nette de fluctuation; une selle hier soir; habituellement constipé. Les parois abdominales sont œdématiées. Teinte subictérique des conjonctives et de la peau; celle-ci n'est pas chaude. Respiration fréquente, gênée, le diaphragme fonctionne avec peine. A l'auscultation, en avant et des deux côtés, respiration ronflante, surtout à droite; en arrière, des deux côtés aussi; râles sous-crépitants au niveau du tiers moyen; en bas, submatité et obscurité de la respiration, ni souffle, ni égophonie. Toux à peu près nulle, expectoration composée de crachats mousseux, quelques-uns striés de sang pur, dû probablement aux ulcérations linguales. Oppression considérable; il ne peut rester couché, et le plus souvent on le trouve assis sur une chaise à côté de son lit. Physionomie, empreinte d'une stupeur profonde. Yeux hagards; pupilles normales contractiles; pas de chaleur au front, ne se plaint pas de sa tête. L'ouïe paraît un peu obscure. La voix est faible, la parole embarbouillée, et ce n'est qu'avec peine que l'on parvient à saisir ses réponses, dont quelques-unes sont sensées, la plupart inhérentes; tantôt il est assoupi, tantôt il est agité, parle, essaye de se lever, et on est obligé de lui laisser la camisole. Mémoire incertaine; les questions le fatiguent vite. Pas de paralysie de la face, ni des membres; point de contracture. La sensibilité à la douleur (pincements et piqûre) ne semble pas modifiée. — 30 ventouses sèches sur la poitrine, etc.

Le 28. P. très-faible, 64; R. 48; T. R. 370,05. Même état. Nuits mauvaises. — 30 ventouses sèches.

Le 29. Pas de changements; calomel 1 gramme.

Le 30. Langue un peu sèche; toujours ulcérée; selles bilieuses, abondantes, involontaires, depuis trois jours. Mêmes signes à l'auscultation. Œdème des membres inférieurs, des parois abdominales; ascite, œdème pulmonaire. Pouls incomptable, R. 52; T. R. 37,08.

Le 31. La respiration par les côtes supérieures se fait bien, mais le diaphragme fonctionne mal; pour respirer le malade fait des efforts considérables. La dyspnée n'est pas constante; par moments, Th... respire avec lenteur et sans difficulté; d'autres fois oppression intense, respiration fréquente, pas de cyanose bleue. Hier soir il a pris 1 pilule de 0 gr. 5 centigrammes d'extrait thébaïque et a mieux dormi. Même état intellectuel. Œdème des parois thoraciques. P. 60-64, R. 36,

T. R. 37,05. Toute compréhension n'est pas abolie; il répond parfois assez justement.

1er juin. P. 72, R. 48; T. R. 37°,6.

Le 2. P. 72, R. 36, T. R. 37°,8. Aggravation, oppression continuelle. Il meurt le 3 juin.

Autopsie. — 5 juin. — *Thorax.* Les cavités pleurales renferment une assez grande quantité de sérosité limpide. La plèvre médiastine est injectée, surtout en arrière. Une grande partie du lobe supérieur du poumon droit est transformée en une masse résistante, dense, noire, lisse à la coupe, et dont les fragments, jetés dans un vase plein d'eau, gagnent vite le fond du vase (*apoplexie pulmonaire*). Dans le poumon gauche, on trouve : 1° un îlot du volume d'une grosse noix dans le lobe moyen; 2° deux autres *îlots apoplectiques* dans le lobe inférieur. Les autres parties des poumons sont œdématiées. La muqueuse des bronches est injectée. Rien dans les artères pulmonaires.

Cœur. — Le péricarde contient un demi-verre de sérosité. Quelques taches laiteuses le long des vaisseaux de la face antérieure du cœur. Gros caillots jaunâtres dans l'oreillette et le ventricule droit. Caillot mi-noir, mi-jaune dans le ventricule gauche; caillot analogue dans l'oreillette correspondante; de plus, l'auricule est distendue par un caillot ancien, décoloré, adhérent aux colonnes charnues de cet infundibulum. Les valvules sigmoïdes et ventriculaires sont souples et n'offrent que quelques opacités. Le tissu cardiaque est pâle. Les parois du ventricule gauche, qui est dilaté, ont 3 centimètres environ d'épaisseur.

L'*aorte* présente quelques taches graisseuses. Caillot assez ancien dans l'artère *iliaque droite;* rien dans la veine cave inférieure.

Abdomen. — La muqueuse de l'*estomac* est épaissie, rougeâtre, *ecchymotique. Pancréas* un peu graisseux. *Rate* dure, un peu grosse, noire, sans infarctus. *Ratelle* de la grosseur d'une noisette. Le *foie* est hypertrophié; consistance ferme, marbré, jaunâtre, en quelques endroits (*cirrhose*); pas de calculs biliaires. Les *reins*, la *vessie* ne sont pas altérés.

Tête. — Péricrâne, os, rien, peu de sérosité. La *pie-mère*, légèrement injectée par places, laisse voir quelques traînées laiteuses le long des vaisseaux; les *artères* de la base présentent çà et là des opacités et quelques dépôts athéromateux assez épais, mais jamais au point de constituer un défilé athéromateux; en d'autres termes, elles laissent libre le vaisseau.

Hémisphère gauche. — D'une façon générale, la pie-mère s'en-

léve aisément; toutefois, au niveau du *lobe sphénoïdal*, on entraîne un peu de substance cérébrale. Les circonvolutions sont bien développées et offrent une assez grande quantité de petites saillies variant du noir au rouge, et qui, examinées au microscope, ne sont autres que des *anévrysmes miliaires*. Il existe, de plus, un *foyer de ramollissement recent* occupant la moitié postérieure de la circonvolution d'enceinte de la scissure de Sylvius et la partie voisine des circonvolutions du lobe sphénoïdal. Ce foyer, légèrement rosé, a une étendue de 3 centimètres en largeur sur 5 centimètres environ de longueur. Il est constitué par une sorte de coque déchirée, au-dessous de laquelle la substance cérébrale est ramollie. Un filet d'eau tombant sur ces parties fait flotter une foule de lambeaux. En suivant avec soin les artères qui se rendaient à ce foyer, et facilement reconnaissables, d'ailleurs, puisqu'en détachant la pie-mère on avait entraîné un peu de substance nerveuse, nous avons découvert, à l'origine de l'une des divisions de second ordre de l'artère sylvienne, un *caillot ayant approximativement 3 centimètres, blanc, résistant aux tractions, dur, dans une longueur de 1 centimètre, rouge à ses extremités, et obstruant complétement le vaisseau*. Plusieurs coupes, faites sur cet hémisphère, ont mis à jour d'autres *anevrysmes*, et en particulier dans le noyau extra-ventriculaire du corps strié. La paroi du ventricule latéral est intacte.

Hémisphère droit. — De même qu'à gauche, la pie-mère se détache sans peine, si ce n'est pourtant en arrière, sur l'une de ses circonvolutions pariétales, où la substance cérébrale est ramollie, blanche (3 centimètres de hauteur sur un de largeur). L'une des *arterioles* correspondant à ce *foyer*, plus jeune que le précédent, *est oblitérée par un caillot d'un brun rougeâtre*, ayant 1 centimètre de longueur, et que l'on sent très-bien au palper. Ce caillot ne répond ni à un éperon, comme le caillot du côté gauche, ni à un dépôt athéromateux. A la périphérie des circonvolutions, *anévrysmes miliaires*, l'un d'eux renferme un nombre considérable de beaux cristaux d'hématoïdine.

En examinant la paroi du ventricule latéral, on aperçoit au niveau de la queue du corps strié, une *cicatrice d'un jaune d'ocre, déprimée* relativement au reste du corps strié, froncée, dure, résistante, ayant 2 centimètres 1/2 de longueur sur 1 de hauteur (*foyer hemorrhagique ancien*).

Cervelet sain. — *Protubérance:* une coupe fait voir un très-bel *anévrysme miliaire*, d'un rouge-brun, facile à isoler. Il n'y avait pas d'asymétrie ni ne coloration grise appréciables de la protubérance, ni des pyramides.

Réflexions. — I. Le *foyer gauche*, plus ancien que l'autre et répondant aux accidents du 10 mai, avait pour origine l'obstruction de l'une des divisions de l'artère sylvienne. Cette obstruction consistait en un caillot ancien, blanc, résistant, et formée au niveau d'une partie du vaisseau, rétrécie par un dépôt athéromateux, lequel oblitérait environ la moitié du calibre du vaisseau.

II. Il y avait aussi une obstruction de l'artère qui aboutissait aux circonvolutions ramollies; mais cette obstruction, constituée par un caillot plus jeune que le précédent, n'existait pas en face d'un dépôt athéromateux : *l'artère était parfaitement saine.* Une autre cause avait présidé à son développement, l'état cachectique du malade, et nous avons avions affaire à un *ramollissement par inopexie.*

III. Un phénomène important à relever, c'est le peu d'intensité des symptômes qui ont accompagné ou suivi ces foyers de ramollissement, intéressant surtout les lobes postérieurs du cerveau. Ces sortes de lésions ont été décrites sous le nom de *ramollissement latent.* (Vauttier, *Essai sur le ramollissement cérébral latent*, thèse 1866.)

IV. Nous noterons enfin : 1° la coïncidence d'un *foyer hémorrhagique*, avec la lésion anévrysmatique des artères, et des *foyers de ramollissement* avec obstructions athéromateuses, caillot inopexique; 2° la coïncidence de ces lésions du cerveau avec l'*apoplexie pulmonaire.*

Paris.—Typ. A. Parent, rue Monsieur-le-Prince, 31.

JUILLET 1869.

PRÉSIDENCE DE M. CRUVEILHIER.

SOMMAIRE.

EXTRAIT DES PROCÈS-VERBAUX. — 1. Méningo-encéphalite suraiguë. — 2. Endartérite ulcéreuse. — 3. Tumeur de la parotide. — 4. Kyste de l'ovaire, ovariotomie, guérison. — 5. Kyste de l'ovaire, ovariotomie, guérison. — 6. Tumeur de l'orteil, amputation. — 7. Arthrite commençante de la tête du fémur chez un enfant. — 8. Régénération du tissu périchondrique. — 9. Sarco-fibrome du sein. — 10. Gangrène sèche du pied gauche. — 11. Sarcome ossifiant du tibia. — 12. Cirrhose et calcul du canal cholédoque. — 13. Larynx de tuberculeux avec phlegmon diffus du col. — 14. Tumeur hydatique du petit bassin. — 15. Perforation du poumon, suite de gangrène. — 16. Membrane de kyste contenu dans un autre kyste de l'ovaire. — 17. Névrome périphérique d'un filet du nerf cubital. — 18. Tumeur sero-muqueuse des parois de l'utérus. — 19. Kyste hydatique du foie, perforation de la vésicule biliaire. — 20. Hématome arachnoïdienne. — 21. Lésions de la peau dans le purpura. — 22. Lésions de la variole hémorrhagique.

OBSERVATIONS. — I. Endartérite de l'aorte. — Rétrécissement et insuffisance des valvules aortiques. — Embolies pulmonaires par M. HAYEM, interne lauréat des hôpitaux.

II. Fibro-carcinome ulcéré de la région occipitale avec métastases dans le poumon, par M. NEPVEU, interne des hôpitaux.

III. Arthrite sous-occipitale à frigore, terminée par pénétration de pus dans la cavité cérébrale et méningite aiguë suppurée, par M. NEPVEU.

IV. Endocardite aiguë, entée sur une ancienne, d'origine rhumatismale, par M. HAYEM.

V. Mixome du cœur, par M. LORNE, interne du service de M. le Dr GUYOT, à l'hôpital Saint-Antoine.

VI. Infarctus de la paroi du ventricule gauche coïncidant avec une oblitération d'une des branches collatérales de l'artère coronaire antérieure. Rupture spontanée du cœur. Hémorrhagie dans la cavité du péricarde, par M. TROISIER, interne des hôpitaux.

VII. Aortite. Insuffisance des valvules aortiques, Hipertrophie cardiaque. Infarctus pulmonaire, par M. TROISIER.

VIII. Attaque apoplectique. Mort rapide. Obturation de l'artère basilaire, par un thrombus, par M. TROISIER.

IX. Sarcome fibro-plastique de l'anus, par M. REVERDIN, interne des hôpitaux.

X. Rétrécissement du rectum, par M. FLAMAIN, interne des hôpitaux.

XI. *Travail original.* De l'apophyse coronoïde du maxillaire inférieur chez le vieillard, par le Dr HAMY.

1. *Méningo-encéphalite sur-aiguë cérébro-rachidienne avec symptômes tardifs.*

M. ALLING présente un morceau de l'encéphale d'une jeune femme de 19 ans, morte dans le service de M. Millard, à Lariboisière.

Elle a succombé à une méningite encéphalo-rachidienne. Du pus était disséminé sur toute la surface de la pie-mère, de l'encéphale et du rachis. Un fait très-remarquable, est que la malade a pu faire néanmoins son service de domestique, jusqu'à la veille de sa mort. Elle fut prise subitement, le 14 juin, de convulsions et amenée à l'hôpital. Elle était dans le coma depuis cinq heures de l'après-midi, la face était congestionnée, le pouls à 200, les membres dans la résolution; il y avait de l'albumine dans l'urine.

Cette femme était enceinte de huit mois; on put retirer un enfant vivant en appliquant le forceps et en faisant des incisions multiples sur le col. La mort survint le lendemain matin à quatre heures.

M. LEGROUX rapproche ce fait d'un cas de méningite, survenu à la suite d'une chute de voiture; et observé par lui, dans le service de M. Béhier. Les symptômes se montrèrent là aussi très-tardivement.

2. *Endo-artérite ulcéreuse.*

M. Alling (2e *présentation*).

Il s'agit d'une endo-aortite ulcéreuse survenue chez un homme de 34 ans, entré le 5 avril à l'hôpital Lariboisière, pour un rhumatisme articulaire aigu du pied droit. Le cœur présentait un léger bruit de souffle au premier temps et à la pointe, il y avait du frémissement dans la sous-clavière. Le 8 mai, survinrent des frissons et une dyspnée considérable; les extrémités se cyanosèrent. Le pouls était irrégulier: il y avait au cœur un bruit de souffle au premier temps à la pointe, et un dédoublement du second bruit; plus tard, ce second bruit présente un certain degré de rudesse à la base. Les battements du cœur étaient superficiels, et l'on constatait un frémissement cataire assez marqué. Les extrémités inférieures étaient œdématiées. Puis survinrent de la diarrhée, des vomissements, de l'amaigrissement et le malade mourut le 24 mai, dans un état de cachexie profonde, près de six semaines après son entrée.

A l'autopsie, faite trente-six heures après la mort, on trouva les intestins dans un état de putréfaction très-avancée ; la rate était volumineuse ; le foie avait son lobe droit volumineux et son lobe gauche plus petit qu'à l'état normal: il n'y avait pas d'infarctus. Les reins étaient volumineux. Le péricarde était très-adhérent au cœur et presque complétement ; il avait quelques adhérences avec la plèvre.

Le cœur était très-volumineux. Les cavités droites ne présentaient rien de spécial. A gauche, la valvule mitrale était épaissie, mais sans rétrécissement ; la valvule sigmoïde était ratatinée et épaissie sur son bord libre. Au-dessus de cette valvule se trouvaient sur les parois de l'aorte, des végétations et des ulcérations ; ainsi qu'un orifice qui aboutissait dans le tissu cellulaire situé entre l'aorte et l'oreillette droite.

3. *Tumeur de la parotide.*

M. Boyron présente une tumeur enlevée par M. Demarquay, et supposée ganglionnaire par M. Biard.

Elle était située dans la région parotidienne, et il a fallu disséquer la parotide tout autour de la tumeur.

M. Biard croit à un encéphaloïde.

M. Verneuil est d'avis qu'il est temps d'abandonner

'idée que les ganglions lymphatiques de la parotide soient le point de départ des tumeurs observées dans cette région. Ce sont des dépendances de la glande elle-même, et l'on trouvera probablement que cette tumeur est un myxome avec éléments glandulaires plus ou moins abondants.

4. *Kyste de l'ovaire. — Ovariotomie. — Guérison.*

M. BOYRON. — Mme Marie P., âgée de 30 ans, a été opérée le 22 juin, rue Oudinot, no 4, par M. Demarquay, assisté de M. Boinet. — Le kyste datait de deux ans, et quelque temps avant l'opération on avait fait une ponction, le liquide s'était rapidement reproduit; on tenta l'ovariotomie et la malade est aujourd'hui complétement rétablie.

Le kyste avait la forme d'un gros ovoïde et donnait au ventre de la malade une forme régulièrement bombée; il présentait deux sortes d'adhérences d'ailleurs très-légères, l'une en avant, avec le grand épiploon qui fut sectionné et ligaturé; l'autre située à gauche avec le péritoine de la paroi abdominale qui fut détruite par le doigt. Le pédicule était long et grêle, ce qui rendit très-commode la disposition du clamp. Le kyste en lui-même n'offre rien de très-particulier. Il est du genre qu'on appelle prolifère; sa surface extérieure est lisse, grisâtre et parcourue de vaisseaux. A l'intérieur, il contient une multitude de petits kystes diversement développés et qui donnent aux parois de la poche une épaisseur variable de 1 à 6 ou 7 centimètres. Le liquide contenu dans le kyste était filant, gélatineux, épais et vert foncé. La poche pesait 1,500 grammes, elle contenait environ dix litres de liquide.

5. *Kyste de l'ovaire. — Ovariotomie. — Guérison.*

M. Bailly présente un kyste de l'ovaire, opéré par M. Boniet, il y a quinze jours.

Il avait deux adhérences, l'une avec le grand épiploon, l'autre avec l'intestin grêle, qui ont été détruites avec le doigt. Le pédicule était très-dur, ce qui avait nécessité une forte pression dans le « clamp. »

La femme porteur de ce kyste avait été réglée vers l'âge de 14 ans, puis avait vu ses règles se supprimer pendant quatre ans. Vers cette époque, elle se maria et son ventre se mit à gon-

fler sans qu'elle fût enceinte. En même temps elle était en proie à des accidents nerveux. On fit une ponction et une injection iodée et son ventre tomba; pendant sept ans, le ventre resta plat. Dernièrement le ventre étant redevenu volumineux, et les accidents nerveux ayant de nouveau reparu, on l'opéra : l'ovariotomie réussit parfaitement. Sur la paroi postérieure des kystes, on trouve plusieurs petits kystes contenant des liquides différents; l'un d'eux contient du sang.

6. *Tumeur de l'orteil. — Amputation.*

M. Verneuil montre le troisième orteil d'un pied gauche, sur lequel se trouve une tuméfaction de la dernière phalange.

Au bout de cette tuméfaction on voit une ulcération due à la pression de la chaussure. D'après le malade elle était due à l'écrasement du pied par un bœuf. L'orteil fut enlevé quinze jours après l'accident et l'on trouva une tumeur fibreuse de la troisième phalange, sans adhérences avec la peau. Cette tumeur existait très-certainement avant l'écrasement du pied, et celui-ci n'a tout au plus qu'augmenté la tuméfaction. Elle peut être rapprochée des exostoses sous-onguéales. Le malade a guéri.

7. *Arthrite commençante de la tête du fémur chez un enfant.*

M. ROQUES montre une tête de fémur gauche dont le cartilage présente une teinte jaune pâle à la périphérie, tandis que le centre est d'un bleu très-brillant. Le microscope y a fait voir une dégénérescence granulo-graisseuse. L'enfant avait des tubercules du poumon et a succombé à un croup. Ce cas doit être rapproché d'un cas montré à la Société de chirurgie par M. Guéniot.

M. Guéniot fait voir la gravure de ce cas, qui présente les caractères d'une arthrite tout à fait au début. Cet enfant était dans les salles de chirurgie, ayant une nécrose du maxillaire; puis il fut pris d'une rougeole qui eut une terminaison fatale. M. Guéniot pose la question de la possibilité d'une lésion chirurgicale, comme accident préalable dans la rougeole, qui présenterait alors une gravité très-

grande, et demande que les faits soient examinés à ce point de vue dans les hôpitaux d'enfants malades.

M. Ledentu est d'avis que les faits seuls peuvent trancher cette question, et qu'une pareille corrélation n'est nullement prouvée. Les fièvres éruptives ont une plus grande gravité chez les sujets atteints d'affection chirurgicale, à cause de la débilité amenée par celle-ci.

M. Legroux appuie l'opinion de M. Ledentu.

8. *Régénération du tissu périchondrique.*

M. Peyrat présente le résultat des expériences faites sur un chien, à propos de la régénération du tissu périchondrique. On voit un foyer purulent au centre de cette régénération. Le bout du cartilage ancien est calcifié.

9. *Sarco-fibrome du sein.*

M. Muron présente une tumeur du sein enlevée par M. Verneuil.

L'opération fut conseillée il y a un an, mais la malade s'y refusa. Il survint une cachexie profonde et la malade mourut malgré l'opération.

Cette tumeur présente des lobes qui lui donnent l'aspect d'un chou-fleur. Dans son intérieur se trouve un certain nombre de petits kystes. A la pression on en fait sortir un suc laiteux. Au microscope on y constate des éléments isolés, plus ou moins arrondis, quelquefois triangulaires, des cellules fusiformes à noyau petit. C'est un mélange de sarcome et de fibrome, ou sarco-fibrome, ce que Billroth a désigné sous le nom d'adéno-sarcome de la mamelle.

10. *Gangrène sèche du pied gauche.*

M. Lucas-Championnière montre une gangrène sèche du pied gauche, survenue chez un homme de 56 ans, n'ayant point d'affection cardiaque ni de cachexie d'aucune sorte. Le pied droit se prend depuis quelque temps. L'état général est mauvais. Cet homme offre toutes les apparences d'une vieillesse prématurée.

11. *Sarcome ossifiant du tibia.*

M. Marchand fait voir une tumeur du tibia droit, enlevée chez une femme de 35 ans enceinte.

Elle avait débuté il y a deux ans et avait pris naissance à la face externe du périoste. Au microscope on y trouva des cellules fusiformes et des noyaux d'ossification. Les cellules fusiformes se trouvaient surtout à la partie externe de l'os. A la partie postérieure, la tumeur était franchement fibro-plastique.

M. Anger croit qu'on doit voir là un sarcome ossifiant plutôt qu'un mélange de tumeur fibro-plastique et embyoplastique.

12. *Cirrhose et calcul du canal cholédoque.*

M. Decornière présente le foie d'une femme de 38 ans, morte dans le service de M. Blachez, à l'hôpital Saint-Louis.

Cette femme présentait des douleurs de ventre, développées à droite; on avait cru à un kyste de l'ovaire. On fit une ponction, il en sortit du liquide dû à une ascite. Il y avait de la fièvre le soir. L'état général était mauvais, l'affaiblissement considérable.

A l'autopsie, on trouva une cirrhose du foie, la vésicule biliaire était considérablement atrophiée et présentait un grand épaississement de ses parois. Le foie présentait à peu près son volume normal; il était dur, résistant, jaunâtre à la surface et à la coupe. Un calcul biliaire occupait toute la longueur du canal cholédoque considérablement dilaté; on apercevait par l'orifice duodénal du canal cholédoque l'extrémité du calcul faisant une légère saillie. Cet orifice présentait presque le calibre d'une plume d'oie. La vésicule biliaire avait presque complétement disparu.

Toute la surface du péritoine viscéral était recouverte de granulations tuberculeuses très-nombreuses. Enfin la muqueuse intestinale saine dans le reste de son étendue, présentait au niveau de la valvule iléo-cæcale deux ulcérations de 1 centimètre et demi de diamètre environ. L'une de ces ulcérations regardait la cavité de l'iléon, l'autre la cavité du gros intestin.

Ces ulcérations étaient aussi de nature tuberculeuse. Il existait aussi dans les deux poumons de nombreuses granulations tuberculeuses, un peu d'hydro-thorax et une ascite considérable.

La ponction hypogastrique avait été faite cinq fois. Ce cas est particulièrement intéressant au point de vue de la multiplicité et de la variété des lésions. En effet, en même temps qu'il y avait de nombreuses granulations tuberculeuses dans les deux poumons, il en existait également sur le péritoine et en particulier sur les deux feuillets du mésentère. La muqueuse intestinale pour être saine dans le reste de son étendue, n'en était pas moins atteinte sur les deux faces de la valvule iléo-cæcale. Enfin le foie cirrhosique, l'obstruction du canal cholédoque et l'atrophie très-considérable de la vésicule, complètent l'ensemble de ces altérations pathologiques.

13. *Larynx de tuberculeux avec phlegmon diffus du col.*

M. Hayem présente le larynx d'un individu de 30 ans, mort de phthisie pulmonaire et laryngée, après trois mois de maladie ; dans les derniers temps, sa voix était devenue très-altérée, et la partie antérieure du cou avait présenté tous les signes d'un phlegmon diffus.

A l'autopsie, on trouva dans le poumon des granulations miliaires grises et jaunes, accompagnées de pneumonie chronique avec commencement de cavernes.

Dans le larynx, il y avait une éruption tuberculeuse et des ulcérations en voie de formation, surtout au niveau des cordes vocales gauches et du cartilage aryténoïde du même côté. Ce cartilage était nécrosé. A la partie antérieure du larynx, dans l'angle du cartilage thyroïde se trouvait une vaste ulcération et une nécrose du cartilage thyroïde. Ces deux lésions avaient probablement déterminé la production du phlegmon diffus du cou. Néanmoins, il n'y avait pas communication de la collection purulente avec le larynx, et par conséquent pas de pus dans cet organe.

14. *Tumeur hydatique du petit bassin.*

M. Al. Bergeron montre une tumeur kystique trouvée chez un homme de 23 ans, employé.

Elle était développée dans le tissu cellulaire du petit bassin

entre la veine, et le rectum, et avait amené une hydronéphrose du rein droit par suite de la compression exercée sur l'uretère du même côté. Pendant la vie, l'urine avait été sanguinolente et albumineuse ; on avait constaté aussi un frémissement hydatique très-manifeste dans la tumeur. A l'autopsie, on y trouva une quantité considérable de vésicules hydatiques dans lesquelles, néanmoins, l'examen micrographique ne démontra pas de crochets.

M. Guéniot fait observer que les kystes hydatiques du bassin ne sont pas rares, et rappelle un cas observé chez une femme enceinte, dans le service de M. Hardy. La tumeur siégeait entre le vagin et le rectum, et ne fut constatée qu'au moment de l'accouchement, qui se fit très-heureusement après la ponction de la tumeur hydatique.

15. *Perforation du poumon, suite de gangrène.*

M. Liouville fait voir une perforation du poumon produite par une gangrène de cet organe, consécutive à une embolie de l'artère pulmonaire.

Elle a été trouvée, chez un sujet de 36 ans, alcoolique, qui était entré pour une pneumonie du côté gauche, accompagnée de phénomènes nerveux. La pneumonie guérit, mais quelque temps après, on constata un pouls veineux et un bruit de souffle au premier temps du cœur, puis survinrent de l'asphyxie et une douleur subite très-vive dans le côté droit de la poitrine, et en même temps une expectoration de sang pur, une véritable apoplexie pulmonaire. On pensa à une oblitération de l'artère, et, par suite, à des infarctus pulmonaires. Plus tard se montrèrent des phénomènes de pneumo-thorax qui furent suivis de mort.

A l'*autopsie*, on trouva sur le lobe moyen du poumon droit une perforation mesurant 5 centimètres sur 7, autour de laquelle était une vaste cavité formée par les plèvres, et contenant une certaine quantité de détritus. Dans la division de l'artère pulmonaire qui se rendait à cette partie du poumon, existaient les restes d'un caillot formant un petit kyste. Des petits groupes de granulations grises étaient disséminées dans les deux poumons.

Nous avons eu affaire à une véritable gangrène du

poumon par oblitération de l'artère pulmonaire, gangrène qui a amené une perforation de la plèvre et du poumon. Celle-ci ne ressemble en rien à une perforation tuberculeuse.

M. Fernet n'admet pas aussi volontiers l'embolie ; il désirerait connaître son point de départ.

M. Liouville croit que la façon subite avec laquelle sont survenus les symptômes de gangrène et la lésion trouvée dans l'artère, indiquent suffisamment qu'il y a eu embolie.

M. Duguet pose la question d'une pleurésie ouverte dans les bronches, ce que M. Liouville récuse, vu l'extrême rareté des faits de ce genre.

M. Hayem exprime l'opinion qu'il a pu y avoir pneumonie ou pleuro-pneumonie à droite méconnue ; d'autant plus que dans le cas d'embolie, on ne trouve pas en général un seul infarctus, mais plusieurs.

M. Liouville. — Il n'existait aucun symptôme de pneumonie à droite.

16. *Membrane de kyste contenu dans un autre kyste de l'ovaire.*

M. Boyron présente une membrane qui paraît avoir circonscrit un petit kyste contenu dans un autre plus grand, dépendant de l'ovaire.

La femme porteur de ce kyste, âgée de 32 ans, avait été réglée à l'âge de 13 ans, mais irrégulièrement. Elle a eu deux enfants. Depuis trois ans elle avait senti grossir son ventre. Elle entra à l'hôpital, ayant une tumeur fluctuante du volume d'une tête d'adulte dans l'abdomen. Elle présentait des symptômes de péritonite, mais passagers. Deux ponctions avaient été faites avant sa rentrée à l'hôpital. La péritonite ne dura pas. On fit une incision, puis, au moyen de la cautérisation par le chlorure de zinc, on arriva jusqu'à la paroi du kyste. On pratiqua alors une injection au permanganate de potasse, et il en sortit une masse qui paraît avoir été la membrane d'un petit kyste contenu dans le grand, et qui, après s'être gangréné, s'en était détaché.

17. *Névrome périphérique d'un filet du nerf cubital.*

M. Muron. — Une femme, âgée de 40 ans, s'était aperçu, il y a treize ans environ, d'une petite tumeur située dans la région hypothénar de la main droite. Survenue sans cause appréciable, elle s'était développée lentement et n'avait acquis, au bout de treize ans, qu'un volume peu considérable.

Elle occupait toute la région hypothénar, depuis la région carpienne jusqu'au niveau de l'articulation métacarpo-phalangienne du cinquième orteil. Elle se présentait sous forme de masse ovoïde, à grand axe dirigé dans le sens de la région, et se trouvait divisée en deux lobes de volume différent par le pli palmaire médian ; l'inférieur était beaucoup plus petit que le supérieur, et les deux réunis avaient le volume d'un petit œuf.

Située au devant des masses musculaires, elle était parfaitement mobile dans tous les sens; aucune adhérence avec la peau n'existait.

Sa consistance était mollasse et pouvait en imposer pour de la fluctuation. Toutefois, le diagnostic, névrome myxomateux, fut porté par M. Verneuil. Le symptôme qui l'avait déterminé était une douleur assez vive que ressentait la malade, lorsqu'on venait à presser cette tumeur.

L'opération pratiquée démontra l'exactitude du diagnostic. La tumeur, complétement solide, était entourée par un tissu cellulaire lâche, qui permit de l'énucléer avec la plus grande facilité. Elle se trouvait reliée au filet superficiel du nerf cubital, de sorte que ce filet nerveux fut sectionné.

Sur la surface de la tumeur se trouvaient étalés une série de petits filets nerveux qui partaient du nerf principal; il y avait là comme une coque nerveuse entourant une tumeur développée au centre d'un nerf.

Voici maintenant la description de la tumeur :

Dans la plus grande partie de son étendue, elle offrait un aspect translucide, gélatineux, comme le cordon ombilical. Au centre se voyaient deux petites masses de couleur blanche, et vers son sommet se trouvait un point hémorrhagique. A l'œil nu il s'agissait donc d'un myxome développé au centre d'un nerf, mixome ayant subi par places une dégénérescence graisseuse, et présentant un point hémorrhagique.

L'examen histologique démontra qu'il ne s'agissait point d'un myxome dans le sens anatomique pur. C'était, en réalité, une tumeur muqueuse, car, par le raclage, on ramenait un liquide un peu filant, qui se coagulait par l'alcool.

Quant à sa constitution anatomique, elle était la suivante :

Le raclage permettait de constater un grand nombre de noyaux libres ou entourés d'un peu de protoplasma, et d'un certain nombre de cellules fusiformes. Sur une coupe, on trouvait des faisceaux de cellules fusiformes s'entrecroisant dans divers sens. Les masses blanches avaient la structure du sarcome; seulement, un certain nombre de cellules fusiformes avaient subi la dégénérescence granulo-graisseuse.

Dans le point hémorrhagique, les éléments étaient pour la plupart sphériques, et renfermaient des granulations pigmentaires.

En résumé, on voit donc qu'il s'agit ici d'un sarcome fibroplastique ayant subi l'infiltration muqueuse générale, et présentant dans son épaisseur un point hémorrhagique et des masses en dégénérescence granulo-graisseuse.

M. Hayem attire l'attention sur l'indépendance de la tumeur et des filets nerveux, et fait remarquer qu'on a décrit un certain nombre de ces tumeurs, mais développées dans le névrilème. Le cas du présenteur est excessivement rare, peut-être unique dans la science.

18. *Tumeur séro-muqueuse des parois de l'utérus.*

M. Ledentu présente l'utérus d'une femme morte en couches, et recueilli à l'amphithéâtre.

Attenant à cet utérus se trouve une vaste cavité à parois très-irrégulières, présentant des prolongements qui contenaient un liquide séro-sanguinolent. Elle était sans communication avec la cavité utérine. Dans celle-ci, on voit les traces de l'implantation du placenta; ce n'est donc pas une hydropisie du placenta. C'est probablement un kyste séro-muqueux développé dans les parois utérines.

M. Guéniot croit que c'est un utérus bilobé, dont une poche aurait été remplie par le fœtus.

M. Ledentu est peu disposé à admettre cette opinion, à cause de l'obliquité de la cloison.

M. Guéniot fait remarquer que la cloison a pu être refoulée par le fœtus et devenir ainsi oblique; il rapproche ce fait d'un cas analogue, au moins au point de vue de

l'utérus bilobé, présenté à la Société de chirurgie par M. Hervez de Chégoin.

19. *Kyste hydatique du foie. — Perforation de la vésicule biliaire ayant presque complétement traversé les parois du kyste.*

M. Alling. — Le nommé Bled, 43 ans, brocanteur, entre, le 4 juillet 1869, salle Saint-Augustin *bis*, n° 28, avec une pneumonie, dont il succombe la nuit suivante.

Antécédents. — A été autrefois en Afrique, a eu et avait jusque dans ces derniers temps des accès de fièvre intermittente, venant tous les mois à peu près, durant toute une journée, les trois stades complètes et très-intenses. Faisant des excès de toutes sortes. Alcoolique.

S'est aperçu de la tumeur abdominale il y a au moins six mois. N'a jamais eu d'ictère.

Autopsie. — Poumon droit, pneumonie grise occupant presque toute la hauteur.

Abdomen. — Rate, volume normal. Reins paraissent graisseux. Foie, kyste hydatique, volume des deux poings (voir dessin déposé à la Société), situé face inférieure, occupant la place du lobe carré, aplatissant la vésicule biliaire contre le lobe droit du foie. Lobe de Spigel petit; autour de ce lobe, et dans le sillon transverse, des concrétions crétacées ressemblant tout à fait aux concrétions des valvules du cœur (il n'en existait pas au cœur chez ce malade). La paroi autour du kyste présente aussi des plaques crétacées. Il en existe aussi au niveau du ligament falciforme; là, il y en a qui sont comme fibreuses, et au microscope, on y voit du tissu fibreux, des noyaux embryoplastiques et des granulations graisseuses.

Le foie paraît gras à la coupe. Le kyste contient un liquide clair, transparent, dans lequel on trouve de l'*albumine* en quantité notable, à l'aide de la chaleur et de l'acide azotique employés ensemble et séparément.

La poche hydatique, blanche, épaisse d'environ 2 millimètres, contient des échinocoques; elle présente deux taches verdâtres, et au niveau de l'une d'elles la poche est presque complétement perforée de dehors en dedans. Il ne reste là, comme parois, qu'un feuillet d'une minceur excessive; autour, la poche est froncée, ratatinée.

La vésicule biliaire présente deux orifices au niveau de cette poche, orifices de l'étendue d'une plume de corbeau environ,

bordés d'une zone verte tranchant sur la coulenr fauve du reste de la vésicule (voir le dessin).

La paroi du kyste hydatique est solidement adhérente au duodénum.

M. Duguet rappelle à ce sujet un autre cas dans lequel le malade rendait des pellicules teintes en jaune. Il fut emporté par une pleurésie, et l'on trouva à l'autopsie que le canal biliaire s'était ouvert dans la poche hydatique.

20. *Hématome arachnoïdienne.*

M. Liouville montre un hématome considérable développé dans la cavité arachnoïdienne, chez un tanneur âgé de 88 ans. (Service de M. Marotte.)

Cet homme était alcoolique, d'après les renseignements qu'on a pu obtenir sur son compte. Lorsqu'il entra à l'hôpital, il était dans une dépression profonde ; la respiration était comateuse ; il avait 24 inspirations par minute. Le pouls était à 64 ; la température, prise dans le rectum, était de 34°,3. La sensibilité était conservée, la motilité l'était en partie ; il remuait mieux ses membres à gauche qu'à droite. Le phénomène saillant était de la contracture, qui existait surtout à droite. Plus tard, le pouls monta à 102 pulsations, la température à 41° dans le rectum et 40° dans l'aisselle ; la contracture augmenta, et la mort survint deux jours après l'entrée du malade à l'hôpital.

A l'autopsie on trouva une hémorrhagie méningée qui comprimait le cerveau, surtout à gauche. La compression avait été telle que le lobe gauche était moins volumineux et pesait 52 grammes de moins que le droit. Il y avait 200 gr. de sang dans la poche hématique, qui, à première vue, paraît se confondre avec la dure-mère, mais peut néanmoins en être détachée. Elle est complétement indépendante de la dure-mère et de la pie-mère. Le sang est fluide, quoique un peu poisseux ; il contient deux ou trois caillots, dont un a perforé la poche de l'hématome et pénétré par une de ses extrémités dans la cavité de l'arachnoïde. Ce cas peut être rapproché de deux cas d'hématome de la dure-mère observés sur des paralytiques généraux et présentés par M. Liouville, en 1865. Ces cas pourraient contribuer à établir le diagnostic de la maladie.

M. Fernet. — Les phénomènes d'excitation, et parmi

ceux-ci la contracture, ont déjà été indiqués comme pouvant permettre d'établir le diagnostic de l'hémorrhagie méningée.

M. Laborde. — Les signes diagnostiques de l'hémorrhagie méningée sont parfaitement établis. Ce sont des phénomènes convulsifs, et surtout des phénomènes de compression, qui sont parfaitement caractéristiques de ces hémorrhagies. J'en ai réuni quelques-uns dans un rapport que j'ai lu à la Société, en 1864, et à ce sujet, je me suis élevé contre ceux qui ne voulaient y voir que le résultat d'une néo-membrane. Ici il doit y avoir des vaisseaux dans la membrane, mais très-peu, ce qui indiquerait sa formation récente. — Quant à la différence de poids entre les deux lobes, je ne la comprends pas sous l'influence de la simple compression; il faut qu'il y ait eu atrophie du lobe comprimé, ou augmentation de volume de l'autre, à la suite d'un épanchement considérable. Peut-être y a-t-il eu erreur dans le pesage.

M. Liouville. — Toutes les précautions nécessaires ont été prises pour éviter toute cause d'erreur, et la différence de 52 grammes a été bien constatée. — Quant à l'âge du kyste, il n'est pas facile à établir, à moins que l'on ne trouve de la sérosité, au lieu de sang, dans la poche, ainsi que cela s'est présenté dans un des cas que je citais plus haut.

M. Laborde. — On peut constater le temps que le kyste met à se développer. Au bout de vingt-quatre heures, on trouve la membrane et des vaisseaux. On trouve de la sérosité lorsque les kystes sont anciens, mais ce sont des faits à part.

M. Reverdin. — J'ai eu occasion d'examiner une pièce analogue, trouvée chez un homme mort avec de la contracture, deux ou trois jours après son entrée dans le service. Il était malade depuis trois ou quatre jours. A l'autopsie, on trouva un hématome considérable, existant d'un seul côté. La membrane kystique était très-organisée, très-solide et paraissait ancienne. Les vaisseaux étaient parfaite-

ment constitués. Malgré sa solidité, cette membrane s'était rompue, ce qui avait amené une diffusion du sang.

M. Laborde. — Il y a dans ces cas un premier fait de pathogénie, puis l'enkystement, puis l'évolution du kyste. Or, le caillot peut se résorber et une nouvelle hémorrhagie se produire dans l'ancien kyste.

M. Reverdin. — Il doit alors y avoir une double évolution clinique, correspondant à la double évolution anatomo-pathologique. Cette double évolution n'a pas été constatée chez mon malade.

21. *Lésions de la peau dans le purpura.*

M. Labadie-Lagrave présente un morceau de peau pris sur un malade mort de purpura, dans le service de M. Guéneau de Mussy.

Ce malade, entré le 2 juillet, était phthisique et avait eu diverses hémorrhagies, de l'hématémèse, de l'hémoptysie, de l'entérorrhagie et des pétéchies. Il mourut quelques jours après son entrée.

A l'*autopsie*, on trouva une congestion généralisée, mais siégeant surtout dans le cerveau et le poumon droit. L'examen microscopique d'une section de la peau faite au niveau d'une tache de purpura permit de constater une endardérite proliférante des petites artères du derme et du tissu cellulaire sous-cutané. Elles étaient presque toutes oblitérées, et autour d'elles il y avait encore des extravasations sanguines.

M. Hayem. — On a admis déjà des altérations du sang dans le purpura. Il était intéressant de rechercher les altérations vasculaires. On a déjà publié des faits d'altérations de vaisseaux, capables d'expliquer les taches de purpura chez les vieillards; elles étaient liées à l'athéromatie des vaisseaux; dans quelques-uns, à la dégénérescence amyloïde des vaisseaux de la peau et des muscles. Mais ici nous avons eu affaire à un purpura cachectique survenu chez un phthisique. Au point de vue anatomo-pathologique, il y a eu une véritable production d'infarctus, à la suite de l'oblitération des vaisseaux, due à une lésion aiguë de leurs pa-

rois. Je crois que c'est le seul fait de ce genre qui existe, ou au moins qui soit connu. Il diffère un peu des faits observés chez les vieillards. Chez ceux-ci, la marche est plus lente, plus chronique; la maladie est plutôt liée à l'athérome, et des embolies, détachées des parties athéromateuses peuvent amener les taches hémorrhagiques; tandis que, dans notre cas, l'oblitération est consécutive à la tuméfaction très-rapide de la tunique interne; il n'y a rien d'athéromateux.

M. Anger. — Est-ce une prolifération épithéliale que nous avons sous les yeux? Si c'en est une, je désirerais savoir comment la coupe des vaisseaux a été faite, et par quels réactifs on a rendu les éléments aussi distincts. L'épithélium des vaisseaux est très-difficile à voir, et leurs noyaux presque invisibles, si ce n'est quelquefois avec l'aide de la solution de nitrate d'argent.

M. Hayem. — Ce n'est pas une prolifération épithéliale, mais bien une prolifération inflammatoire d'éléments de tissu conjonctif, produite par la membrane cellulaire sous-épithéliale de la tunique interne. — L'acide acétique a été le réactif employé pour faire ressortir très-distinctement ces éléments. L'acide chromique les rend aussi visibles, mais en les jaunissant un peu; ils sont donc moins distincts qu'avec l'acide acétique.

22. *Lésions de la variole hémorrhagique.*

M. Liouville présente divers organes d'un malade mort de variole hémorrhagique.

Cet homme, âgé de 22 ans, se trouvait au douzième jour d'une variole qui, jusque-là, avait paru normale, lorsque les outons varioleux prirent le caractère hémorrhagique, et il se manifesta en même temps une vive douleur et une dyspnée intense. Il tomba dans le coma, et la mort survint deux heures après. La température était de 45° dans le rectum et de 44 dans l'aisselle pendant cette période comateuse.

A l'*autopsie*, on trouva une orchite varioleuse. Le ventricule était très-gonflé, volumineux; il y avait une vive injection de

la capsule. Il y avait des pustules hémorrhagiques au bout de la verge et de la psorentérie dans l'intestin.

M. Fernet. — Le larynx a-t-il été examiné ? Il pouvait y avoir de l'œdème de la glotte.

M. Liouville. — Je n'ai pas examiné le larynx ; mais la dyspnée n'était pas celle de l'œdème de la glotte. J'ai du reste présenté un cas analogue à la Société de biologie. Il n'y avait pas d'œdème de la glotte.

M. Laborde demande s'il n'y avait pas de symptômes d'angine de poitrine, en rapport avec la lésion des artères coronaires.

M. Hayem. — Non. Il y avait bien de l'oppression, mais expliquée par la pleurésie à droite.

OBSERVATIONS

Obs. I. — Endartérite de l'aorte. — Rétrécissement et insuffisance des valvules aortiques. — Embolies pulmonaires, par M. Hayem, interne des hôpitaux.

Le 27 mai, entre dans le service de M. Tardieu, à l'Hôtel-Dieu, Daloz (Blanche), âgée de 41 ans. Cette femme a été réglée très-tard, à 17 ans 1/2, mais n'a plus été dérangée. Plusieurs membres de sa famille ont une mauvaise santé. De quinze enfants de deux lits, elle est seule survivante. Son père avait 70 ans et sa mère 45 ans lorsqu'elle est venue au monde. Elle-même est encore réglée. Elle est très-sujette à s'enrhumer. Depuis deux ans et demi, elle est enrhumée à la suite d'une grippe qui a duré huit jours. Mais c'est seulement depuis l'année dernière qu'elle a des étouffements. Toutefois, ces oppressions nocturnes, qui la forcent à se lever, n'apparaissent que depuis le 17 mai.

La moindre contrariété, la plus petite impression lui donnaient des battements de cœur. Elle a toujours eu et a encore ce qu'elle appelle des crises nerveuses. Les jambes n'ont jamais été enflées. Depuis qu'elle est ici, elle est très-affaiblie parce qu'elle mange difficilement.

Elle est entrée atteinte d'une bronchite généralisée avec battements de cœur, dyspnée. Facies pâle, un peu cyanosé ; lèvres et extrémités bleuâtres. Pouls petit, sans force, à 96. Très-légers bondissements.

Le tartre stibié, pris quelques jours, a produit des vomissements. Perte d'appétit; ne digère pas les aliments. Bouche amère; la langue n'est pas bien sale.

Elle urine très-peu ; ses urines sont foncées.

Le thorax est un peu voûté, mais il l'a toujours été.

Aujourd'hui, 5 juin. On n'entend plus que quelques râles muqueux à la base en arrière. La percussion donne plutôt une sonorité exagérée. L'auscultation du cœur présente un double bruit de souffle à la base. Pas de voussure au niveau de l'organe, pas de frémissement cataire, pas de matité étendue. (Rétrécissement et insuffisance.) Pas de pouls veineux. On entend dans la carotide les deux bruits du cœur, sans souffle véritable, mais un peu voilés.

Le 8. Même état. Va un peu mieux. Léger appétit.

Le 10. Les palpitations ont été violentes. Un peu de fièvre. Pouls régulier. Même bruit de souffle. Râles sibilants.

Le 11. L'anxiété est toujours aussi grande. Les scalènes jouent, dans la respiration, un rôle assez actif pour que leur usage soi devenu douloureux. — Badigeonnage iodé sur le dos.

Le 12. La digitale, ordonnée hier pour la deuxième fois, a ramené les vomissements. L'estomac ne supporte rien, l'oppression continue.

Le 17. La malade est moins essoufflée. — 1 granule acide arsénieux.

Le 18. *Les jambes sont enflées depuis quelques jours.* — Frictions de digitale et de glycérine. — Les battements du cœur sont un peu précipités. — 1 goutte de Beaumé.

Le 24. Mêmes envies de vomir. Le pouls est un peu plus bondissant; le bruit de souffle du deuxième temps est plus intense qu'au début. — 2 gouttes de Beaumé.

Le 25. Un peu d'albumine dans les urines.

Le 26. A la suite d'efforts de toux, les crachats de la malade sont mêlés ds sang pur (la valeur d'une cuillerée). Râles sous-crépitants fins aux deux bases. Œdème des parois du ventre. On s'aperçoit, pour la première fois, d'une tumeur mobile, lisse, située dans le ventre au-dessous de la région hépatique, et qui paraît être un rein mobile. Elle se déplace vers la région ombilicale, lorsque la malade est couchée sur le côté droit. Elle avait, dans sa jeunesse, des douleurs de reins lorsqu'elle s'était fatiguée. Albumine dans les urines. Jambe droite enflée. L'œdème de la jambe gauche a diminué depuis les crachements de sang.

Le 28. Double bruit de souffle à la base, l'un râpeux, l'autre

soufflant. Encore un peu de sang dans les crachats. L'œdème du membre gauche a diminué.

Le 29. La malade a mieux dormi et respire plus librement. Les jambes sont très-gonflées.

Le 30. Le bondissement du pouls est certain, mais peu intense. L'œdème a reparu dans le membre gauche. Les deux bruits de la base font un bruit de va et vient de même intensité.

3 juillet. Toujours du sang dans les crachats; ce sang pur nageant dans un liquide couleur jus de pruneaux clair. A la dyspnée cardiaque se joint une dyspnée pulmonaire intense, avec douleurs vagues dans la poitrine et au creux de l'estomac. Ce changement est indiqué par la malade elle-même. Odeur de caramel attribuée par la malade à tout ce qu'elle avale. Toujours albumine dans les urines en quantité peu abondante.

Le 5. Râles sous-crépitants à la base droite. Crachats légèrement visqueux avec stries de sang peu abondantes ou petits grumeaux de sang pur. Chaque fois que le crachement de sang devient plus abondant, la partie supérieure du membre inférieur gauche diminue de volume. A chaque hémoptysie, oppression et douleurs vagues dans la poitrine, submatité a la base droite. Un peu de brocho-égophonie. Les vibrations thoraciques ont disparu à peu près complétement à la base droite.

Le 6. Les râles sous-crépitants ont diminué; restent quelques râles muqueux, avec retentissement exagéré de la voix, du côté droit surtout.

Le 12. L'état est stationnaire depuis plusieurs jours. Crachats visqueux et plus foncés (jus de pruneaux).

Le 13. Il y a un mois que la malade dit cracher du sang. (Dans l'observation, les crachats sont notés le 26 juin seulement.) Pouls nettement bondissant. Depuis cinq ou six jours la malade a, le matin, des hallucinations à son réveil; elles durent peu de temps. Quelques tendances aux lipothymies; quelques vertiges. Les urines contiennent toujours un peu d'albumine. Digestions toujours très-difficiles; perte toujours complète de l'appétit. Dyspnée intense. Parole entrecoupée. La mort a lieu, le 15, à cinq heures du matin.

Autopsie, 16 juillet. — *Cœur*. — Sur la surface interne du péricarde, qui est déchiré, on trouve des plaques ecchymotiques ainsi que des adhérences anciennes vers la base. A la surface du péricarde viscéral, environnant la pointe, on trouve une plaque violacée qui occupe une assez grande étendue avec pe-

tites ecchymoses; la face postérieure du cœur est recouverte aussi de petites ecchymoses.

Les cavités du cœur contiennent une petite quantité de sang à peine coagulé.

En versant de l'eau par l'aorte, cette eau s'écoule lentement, quelle que soit la position du cœur.

La valvule mitrale est un peu épaissie, mais n'est pas le siége d'un rétrécissement.

Le ventricule gauche est dilaté, sans hypertrophie notable de la paroi.

La coloration du cœur est feuille morte, surtout au niveau des piliers qui sont atrophiés.

Tout le cœur est ramolli.

La paroi du cœur, à l'endroit correspondant aux taches ecchymotiques, est considérablement amincie, et le siége des taches ecchymotiques semble à la fois être dans la fibre charnue et dans le péricarde viscéral. Sur le bord latéral droit du ventricule gauche, on trouve une coloration très-jaunâtre, et le niveau de l'orifice aortique est le siége d'une sorte d'endartérite chronique.

Le bord libre des valvules est dur; l'un d'eux est tellement tendu qu'il fait plisser l'aorte. C'est la face aortique et le bord libre des valvules qui sont atteints; la face cardiaque est relativement saine.

L'orifice aortique a ses parois épaissies; on y trouve des plaques scléro-athéromateuses; il est très-étroit et froncé à sa base. Ces altérations ne sont pas seulement limitées à l'orifice de l'aorte, on les rencontre dans toute son étendue, sans être toutefois aussi accentuées. Dans certains points, il y a des fissures athéromateuses; l'aorte ventrale est la partie la moins malade; elle est fort étroite, comme chez les chlorotiques.

Le ventricule droit est très-peu élargi; les fibres de la paroi sont molles, d'une coloration pâle comme les autres parties. Entre les cordages tendineux de l'auricule droite, on trouve trois petites coagulations anciennes devenues kystiformes, grosses comme de gros pois. Ces coagulations sont entières et adhérentes. Il n'y a rien dans l'auricule gauche.

Poumons. — A droite, il y a un épanchement très-abondant d'un liquide trouble et jaunâtre, à peu près 1 litre, et adhérences celluleuses déjà un peu anciennes, quelques-unes encore molles.

Le lobe inférieur du poumon droit est plissé et revenu sur lui-même (carnification, suite de l'épanchement).

En palpant les deux poumons, on trouve des noyaux durs, plus ou moins étendus, et, dans le reste du poumon, un emphysème généralisé vésiculaire assez intense, surtout dans le poumon gauche, qui offre les plus petits infarctus.

La partie antérieure du lobe supérieur du poumon droit est solidifié. Il y a à ce niveau des fausses membranes, mais qui ne sont que très-peu adhérentes. La solidification occupe les deux tiers du lobe.

A la coupe, on voit que cette partie du poumon est transformée en une vaste infiltration sanguine, autour de laquelle il y a de l'hépatisation rouge et grise. Cet épanchement sanguin règne aussi le long du bord antérieur. Autour de ces points d'infarctus le parenchyme est réduit en une sorte de bouillie putride, laissant écouler un liquide sanieux, mais sans odeur de gangrène.

L'infarctus déjà ancien et enflammé du poumon droit offre, sur les coupes, un état grenu, rouge foncé (infiltration sanguine), et, au milieu de cette coloration rouge, on trouve des taches grisâtres, ternes, granuleuses aussi, qui ressemblent à de petits points de pneumonie grise lobulaire (infarctus fibrineux). Autour, le tissu pulmonaire offre une sorte d'infiltration œdémateuse avec ramollissement du tissu pulmonaire et sanie abondante, lésion un peu analogue à celle du cœur. En étudiant cet infarctus, on voit que les grosses branches artérielles qui le traversent ne sont oblitérées qu'à leur origine. Il ne paraît pas y avoir eu d'embolies capillaires. (Pièce conservée.)

Les autres infarctus sont peu nombreux, beaucoup moins étendus; il n'existe pas autour d'eux de traces d'inflammation. Le plus gros de ces derniers est situé à la partie inférieure du lobe inférieur gauche.

En suivant à gauche l'artère pulmonaire, on trouve un caillot non adhérent et qui correspond à la branche principale qui se rend à cette partie du poumon.

A droite, toutes les branches, à partir des deuxièmes divisions, sont obstruées par des caillots; les parois sont saines, les caillots non adhérents; ils sont fragmentés, les uns rosés, les autres un peu jaunes et mous.

Le foie est petit, dur, crie en certains points sous le scalpel, et est ramolli dans d'autres, surtout à l'extrémité droite.

La rate peu volumineuse, extrêmement molle, bouillie rouge.

Le rein droit est petit, fortement congestionné, se décortique facilement. La substance corticale est trouble, granuleuse à l

surface; on y voit, en certains points, de petites ecchymoses. Le rein gauche est dans un état analogue, sans présenter des ecchymoses aussi abondantes.

Traces de métro-péritonite ancienne, commencement de kyste tubo-ovarien des deux côtés, à droite, plus volumineux.

Rien dans la veine crurale gauche. Petit caillot dans la veine crurale profonde à droite.

Le tube digestif n'a pas été examiné, mais il est plus que probable que l'on aurait trouvé dans l'estomac un ramollissement plus ou moins manifeste.

Cerveau extrêmement mou, surtout le cervelet, sans altération des vaisseaux; ce ramollissement pâteux est tout à fait analogue à celui du foie.

L'examen du cœur montre qu'il est ramolli partout, et surtout au niveau des plaques ecchymotiques et des parties amincies. En suivant les branches des artères coronaires, on voit d'abord que le calibre de l'orifice est rétréci par l'endartérite aortique. Puis le calibre redevient normal, et l'on peut poursuivre les principales branches jusqu'au voisinage des parties ecchymosées. A ce niveau, un grand nombre de branches sont transformées en cordons durs, blanchâtres, et plusieurs, de 1 à 2 millimètres de calibre, sont complétement oblitérées.

Il s'agit donc d'un ramollisement diffus du cœur par artérite, et, en certains points, de foyers d'infarctus ramollis.

Au microscope, au niveau des points les plus mous et amincis, détritus granulo-graisseux, cellules granuleuses, gouttes d'huile et à peine quelques débris de fibres musculaires encore striées. Dans les points mous, en dehors du centre des infarctus, infiltration granulo-graisseuse très-avancée des fibres musculaires.

En réfléchissant sur l'ensemble de ces altérations, on voit que toutes les lésions et tous les symptômes s'expliquent par l'endartérite et ses suites.

Il y a eu endartérite aortique, y compris les valvules, d'où rétrécissement et insuffisance aortique;

Puis endartérite des coronaires, d'où ramollissement du cœur et asystolie. Ces altérations ont amené la cachexie avec strie veineuse et coagulation dans les veines. Celles-ci ont été le point de départ des embolies pulmonaires; ces dernières tiennent plutôt aux caillots des crurales qu'à ceux de l'auricule droite.

Il est probable que les symptômes accessoires étaient dus aussi à l'endartérite. L'état de l'aorte au niveau du tronc cœliaque et, si l'on avait suivi les branches de ce tronc, l'endarté-

rite probable de ces vaisseaux expliquerait le ramollissement du foie, de la rate, et sans doute de l'estomac, et, par suite, la dyspepsie, avec perte complète de l'appétit. *Id.* pour les reins, qui étaient ramollis et ecchymotiques.

Cette forme d'affection vasculaire ressemble beaucoup, par conséquent, aux cas observés chez les vieillards.

Quelle a été la cause de l'endartérite? On ne trouve ici que deux choses possibles : bronchite chronique et emphysème, alimentation mauvaise et probablement insuffisante.

En résumé, cette femme aurait été prise d'endartérite de l'aorte, sous l'influence d'une cause inconnue (peut-être la chlorose, peut-être de mauvaises conditions hygiéniques), et cette lésion aurait amené les divers accidents. Les troubles de la nutrition du cœur ont été amenés par l'endartérite des artères coronaires; ceux de l'estomac probablement par une lésion analogue du tronc cœliaque, ainsi que le ramollissement du foie et de la rate.

M. Fernet émet quelques doutes sur la provenance des embolies de la veine crurale gauche. On aurait dû trouver au moins quelques caillots à l'autopsie, dans ce vaisseau pour justifier une pareille opinion. Aussi demande-t-il si les caillots de l'artère pulmonaire présentaient bien le caractère des embolies.

M. Hayem. — La source des embolies pulmonaires se trouve dans les veines des membres inférieurs ou dans les oreillettes; dans ce cas-ci, elles ne provenaient pas évidemment des oreillettes, et la meilleure preuve qu'elles provenaient de la veine crurale gauche est son état de vacuité à l'autopsie. Il est probable du reste qu'on aurait trouvé des caillots dans les petites divisions si on les avait examinées, mais cela n'a pas été fait. Quant au caractère d'embolie il était bien nettement établi; les parois de l'artère étaient réunies au-dessous des caillots.

M. Duguet ne croit pas que l'on doive se fonder sur la disparition de l'œdème et sa réapparition, pour établir positivement l'existence d'une embolie, et cite à ce sujet le cas de Trousseau, qui vit revenir, un mois avant la mort, un œdème qui avait disparu quatre mois avant cette réap-

parition; il n'avait pas pour cela d'embolie. Il trouve aussi très-bizarre qu'on n'ait pas trouvé de caillot dans la veine crurale gauche, à l'autopsie.

M. Hayem croit que, comme c'était toujours le même membre qui désenflait, et cela au moment de l'hémoptysie, on pouvait donc tenir compte du fait pour porter le diagnostic d'apoplexie pulmonaire par embolie.

Obs. II. — Fibro-carcinome ulcéré de la région occipitale avec métastases dans le poumon, par M. Nepveu, interne des hôpitaux.

Le 18 mai 1869, entrait à Saint-Augustin, hôpital Lariboisière, service de M. Verneuil, le nommé Fortier, âgé de 51 ans.

Cet homme de constitution robuste, avait servi dans les cuirassiers, et c'est vers l'âge de 26 ans qu'il remarqua sous le bord de son casque, dans la région occipitale, une petite tumeur de la grosseur d'une noisette. Cette tumeur se montrait indolente, ne grossissait pas, il ne s'en inquiéta guère; il y a un an et demi, deux ans à peine, elle prit un volume un peu plus considérable; bientôt s'accrut d'une façon tellement considérable que notre homme entra à l'hôpital Saint-Louis. On n'y fit pas grand'chose; la tumeur augmentait toujours; elle était ulcérée déjà depuis plusieurs mois, lorsqu'il entra à Lariboisière le 18 mai dernier.

A son entrée, la tumeur formait un vaste fungus, gros comme une tête de fœtus, un énorme champignon dont le volume et la forme générale rappellent assez bien le chignon le mieux fourni.

Une vaste ulcération rougeâtre livrant un pus d'odeur fétide, se montrait à la surface; le pédicule était large, la tumeur était complétement immobile, sa consistance était assez considérable.

Sur les côtés du cou, il y avait quelques petits ganglions engorgés.

Quant au malade lui-même, sa face était pâle, livide, ses traits légèrement bouffis, l'appétit perdu ou à peu près, la soif extrêmement vive, les urines abondantes et claires, mais sans aucune altération notable, pas de sucre, pas d'albumine; les jambes étaient légèrement œdématiées.

L'état local, la consistance spéciale de la tumeur semblaient indiquer là une tumeur à marche spéciale, la tumeur fibroplastique. Evidemment à cette période avancée, avec une pareille

cachexie, il n'y avait pas à songer à l'opération, et puis d'ailleurs l'os occipital ne pouvait-il pas être déjà perforé, en admettant que les viscères fussent indemnes.

M. Verneuil se décida donc pour l'abstention la plus absolue; mais pour contenter un peu le malade et essayer de diminuer un peu la tumeur et la sécrétion ichoreuse fétide qu'elle présentait tous les jours, il fit appliquer, à la surface, de la charpie imbibée d'acide chromique.

La sécrétion ichoreuse atteignit bientôt des proportions considérables, l'œdème montait tous les jours et atteignit bientôt la face; la soif devenait de plus en plus vive, l'appétit était à peu près nul, la sécrétion urinaire était énorme deux à trois litres à peu près par jour, la fièvre parut tous les soirs très-vive, sans frissons. Enfin petit à petit il s'affaiblit et mourut le 18 juin.

A l'autopsie, les cavités péritonéale, cardiaque, pleurale et arachnoïdienne sont remplies d'une grande quantité de sérosité. Les reins sont tuméfiés et atteints de néphrite aiguë parenchymateuse. Les poumons présentent 8,10 nodosités variant du volume d'une noisette jusqu'à celui d'une petite noix; formant des masses blanchâtres sèches avec très-peu de suc.

La tumeur présente à la coupe une bouillie trouble, jaunâtre, une couleur blanchâtre. Si on la comprime légèrement, on en fait sourdre une assez grande quantité de suc, beaucoup plus cependant à la partie centrale qu'à la périphérie.

Si on en fait une fine coupe et qu'on la traite par le pinceau, on trouve au microscope, une prolifération des cellules du tissu conjonctif par foyers isolés, des groupes de petites cellules rondes ou déformées, irrégulières. Ces groupes sont enveloppés de capsules ou alvéoles fibreuses très-nettes, très-peu épaisses au centre de la tumeur, et subdivisées en une foule de petites loges secondaires. A la périphérie au contraire, ces capsules sont en moins grand nombre et séparées par une trame assez dense, parsemées de cellules de tissu conjonctif à l'état embryonnaire; ici la proportion des éléments fibreux est considérable et explique en partie la densité de la tumeur.

Du reste toutes les cellules, même celles du tissu conjonctif, sont partout en dégénérescence graisseuse. L'existence de ces capsules, de ces alvéoles subdivisées parfois en alvéoles secondaires, est caractéristique pour le cancer.

Cependant Bilroth, dont l'expérience est si grande, affirme que la structure alvéolaire n'est pas spécifique du carcinome. On l'observe dans l'enchondrome, le myxome, le kystome ovarique,

le lymphome. Dans le sarcome même il peut y avoir un certain groupement cellulaire, et une disposition du réseau capillaire qui peuvent donner lieu à la structure alvéolaire. Ceci au dire du chirurgien allemand « prouve que le jugement que nous portons en clinique sur les tumeurs, comme sur les autres maladies ne peut pas être basé uniquement sur la composition anatomique. »

Ici on ne trouve ni ce groupement cellulaire ni cette disposition vasculaire, de l'auteur allemand ; enfin quoique la tumeur existe depuis l'âge de 25 ans, elle n'a commencé à grandir, à croître que dans la dernière année, elle s'est ulcérée avec rapidité et a présenté des noyaux métastatiques dans le poumon.

Il faudrait donc admettre ici qu'une tumeur primitivement bénigne, de petit volume, presque indifférente s'est subitement transformée et a acquis rapidement la forme et la structure du carcinome habituel. Ces faits ne sont pas ordinaires, on peut en voir soit dans des tumeurs jusque-là intactes, soit à la suite d'opérations, d'ablations de tumeurs de diverses natures. Bilroth en a vu et en parle d'une façon tout à fait affirmative.

L'occipital lui-même est perforé par la tumeur et la dure-mère atteinte. Cette perforation n'est pas complète et cela démontre bien que l'origine de la tumeur est dans le périoste péricrânien, l'aponévrose épicrânienne.

Ainsi donc carcinome à trame fibreuse très-développée surtout à la périphérie, avec métastases dans le poumon, et présentant dans la plupart de ses éléments, tissu conjonctif et cellules carcinomateuses, une dégénérescence graisseuse assez avancée, tel me semble être le résumé de cette observation.

M. Hénocque émet l'opinon que le diagnostic anatomique de cette tumeur est difficile. Pour lui, elle donne l'idée d'une tumeur fibreuse, d'un sarcome à fibres ou à cellules. Les noyaux du poumon surtout éveillent l'idée d'une tumeur fibreuse.

M. Verneuil fait remarquer que l'aspect de la tumeur, ses rapports avec la peau, à laquelle elle n'était pas adhérente, sa marche et sa tendance à la généralisation lui font admettre une tumeur fibro-plastique à évolution plus ou moins avancée. Ce serait un cas assez rare de tumeur fibro-plastique en voie de généralisation, ainsi que le démontre l'état des ganglions du cou. Il rapproche ce cas de

celui d'une femme, présentée à la Société de chirurgie, sur laquelle on avait enlevé une tumeur datant de vingt ans, et qui, ayant débuté par un petit noyau roulant sous la peau, était devenue énorme. S'il y avait cancer dans le cas du présentateur, il faudrait admettre un cancer primitif du tissu cellulaire sous-cutané, ce qui est très-rare. L'aspect de l'os n'est pas non plus celui du cancer osseux. Sa disposition alvéolaire est un caractère incomplet pour admettre le cancer. J'y croirais plutôt si on y trouvait de grosses cellules avec noyaux transparents, ce qui constitue un meilleur caractère.

M. Hénocque. — Il n'y a pas de caractère pathognomonique du cancer pas plus la disposition alvéolaire, puisqu'on la trouve dans des tumeurs musculaires à fibres lisses, que les grandes cellules que l'on trouve dans des tumeurs bénignes, et en particulier dans les tumeurs à myéloplaxes. Le diagnostic anatomique du cancer doit être basé sur la texture générale et non sur un caractère particulier. L'aspect de cette tumeur rappelle le papillome, ou sarcome papillaire, dans lequel on trouve la dispositon alvéolaire. A l'œil nu, je serais tenté de voir là une tumeur fibroplastique.

Obs. III. — Arthrite sous-occipitale *a frigore* terminée par pénétration du pus dans la cavité cérébrale et méningite aiguë suppurée, par M. Nepveu, interne des hôpitaux.

Le nommé Mertz, âgé de 36 ans, sergent de ville, entre, le 26 avril, à l'hôpital Lariboisière, salle Saint-Vincent, service de M. Ollivier.

Cet homme n'avait jamais eu de douleurs rhumatismales; il y a un an, il fut pris d'un chancre infectant dans le sillon balano-préputial, suivi d'accidents secondaires, roséole, croûtes du cuir chevelu, plaques muqueuses buccales, et fut traité par le mercure.

Vers le mois de janvier, il fut atteint tout à coup de céphalée violente, avec exacerbations nocturnes, accompagnée d'étourdissements, de vertiges, qui ont duré environ quinze jours.

Quatre à cinq jours avant son entrée à l'hôpital, il se trouva mouillé une nuit qu'il était de service, et prit froid sous une porte cochère; le lendemain, il s'aperçut que le cou était raide et se refusait à des mouvements étendus; il devint bientôt douloureux.

Au moment de son entrée, une céphalée à intermittences nocturnes siége sur le côté droit du cou, phénomènes en tout semblables à ceux du mois de janvier. Mêmes douleurs, mêmes vertiges. Le côté gauche, dit-il, est aussi légèrement douloureux.

A l'examen général du corps, on ne trouve aucune trace de syphilide; les viscères thoraciques et abdominaux sont sains.

Le cou, dans la région douloureuse, ne présente aucun empâtement, aucune rougeur à la peau. Aux angles des mâchoires s'observent de chaque côté un ganglion un peu tuméfié.

L'*arrière-gorge* est un peu rouge, la déglutition des aliments solides se fait avec quelque peine, les corps vertébraux paraissent sains.

La *nuque*, prise dans ses masses musculaires, n'est pas douloureuse, mais une pression un peu forte sur les apophyses transverses et dans la moitié supérieure du cou est très-pénible.

Les mouvements spontanés et communiqués sont très-douloureux, surtout la rotation.

On ne pouvait donc s'empêcher d'admettre une lésion du rachis, une arthalgie vertébrale. Du reste, il n'y avait aucun phénomène paralytique, aucune perturbation de la sensibilité.

M. Ollivier lui prescrivit, le jour même, de l'iodure de potassium et des bains de vapeur.

Le 10 mai suivant, on appliqua un vésicatoire.

Le 18. Les douleurs se sont un peu aggravées, la partie latérale droite du cou est extrêmement douloureuse, les moindres mouvements sont très-pénibles. — Nouveau vésicatoire.

Le 20. La région latérale droite, au-dessous de l'apophyse mastoïde, est légèrement rouge et douloureuse; le malade avale difficilement même les liquides; la paroi pharyngienne paraît légèrement saillante, surtout dans sa moitié droite; le doigt n'y découvre pas de fluctuation, mais une légère rénitence.

A partir de ce moment, le facies pâlit un peu, et l'amaigrissement devient notable; un abcès se forme sur la partie latérale du cou.

M. Verneuil, appelé en consultation, adopte complétement

le diagnostic de M. Ollivier : arthrite sous-occipitale *a frigore*, et ouvre l'abcès du cou, et recommande ensuite l'emploi d'une minerve afin de maintenir la tête dans une rectitude absolue.

Le malade, quelque temps après, est pris subitement de frisson ; son état général s'aggrave.

Il passe alors en chirurgie, service de M. Verneuil, vers le 20 juin. Le malade avait alors le pouls élevé, 105 environ, la langue sèche et de la diarrhée. Il parlait cependant d'une facon très-claire, très-nette. De vifs frissons le prirent encore le soir même ; le lendemain, il parlait encore très-nettement ; mais, vers le soir, il commença à délirer ; le jour suivant, il mourut sans que les symptômes céphaliques eussent pu attirer spécialement l'attention.

A l'*autopsie*, on trouve une méningite cérébrale à l'état de suppuration, et lorsqu'on sépare la moelle épinière du bulbe rachidien, en voit sourdre une assez grande quantité de pus rougeâtre, la face postérieure de la moelle est adhérente au pourtour du trou occipital, et lorsqu'on produit un mouvement de flexion de la tête sur le cou, on voit d'une façon très-nette que les ligaments odontoïdiens sont complétement détruits ; de telle sorte que l'apophyse odontoïde peut venir dans ces mouvements comprimer la moelle épinière.

Le canal rachidien est rempli de sérosité purulente, la moelle adhère par de nombreux prolongements fibreux aux arcs postérieurs de l'atlas et l'axis. La méningite se continue dans le rachis, la dure-mère, au niveau de la face postérieure du corps de l'axis, est décollée, et on y trouve une masse assez considérable de pus qui peut par la pression refluer jusque dans la cavité crânienne, en filant le long de l'apophyse odontoïde, dont l'extrémité est complétement libre.

En résumé nous avons affaire ici à une arthrite *à frigore*, se produisant sur un homme qui n'a jamais eu de rhumatismes, mais qui a eu un an avant sa mort un chancre infectant bientôt suivi d'accidents secondaires. Ce n'est pas une arthrite syphilitique, mais c'est une arthrite *à frigore* survenant chez un syphilitique, sur un terrain syphilitique ; ce n'est pas davantage une arthrite rhumatismale, car cet homme n'était pas de parents rhumatisants, n'a jamais eu de rhumatisme. Déjà du reste les auteurs ont signalé l'arthrite sous-occipitale. Tessier, Bonnet de Lyon, Bouvier,

Malgaigne, Denucé. Ici l'arrivée du pus dans le canal vertébral a déterminé une méningite rapidement mortelle. Si on pratique la coupe du pharynx, on voit que le pus a filé le long de sa paroi postérieure, jusqu'au niveau des extrémités inférieures des lobes latéraux des corps thyroïdes, et d'autre part qu'un second trajet purulent suit la partie latérale gauche, pour aboutir au point incisé.

Si on examine l'atlas, on trouve une arthrite double, avec ostéite des articulations occipito-atloïdiennes, surtout très-prononcée à droite; le bord articulaire externe de la cavité de réception, du condyle est usé, le pus a filé dans l'articulation atloïdo-axoïdienne droite, qui est presque complétement détruite par l'ostéite. L'articulation atloïdo-axoïdienne gauche est saine; les articulations atloïdo-odontoïdiennes et syndesmo-odontoïdienne ne conservent qu'une faible étendue de leur surface cartilagineuse.

Enfin le corps de l'axis en avant et en arrière et à droite, est en grande partie corrodé par l'ostéopériostite.

Les autres viscères sont sains, le foie est cependant un peu mou et tuméfié; les reins offrent les signes manifestes de la néphrite parenchymateuse aiguë, en un mot, les lésions habituelles de la septicémie.

Obs. IV. — Endocardite aiguë entée sur une ancienne d'origine rhumatismale, par M. Hayem, interne des hôpitaux.

Le 13 juillet, Rougeaux (Alex.), âgé de 40 ans, entre dans le service de M. Tardieu.

Cet homme tousse depuis deux mois.

Le malade tousse depuis deux mois, est malade depuis trois semaines, a les jambes enflées depuis quatre jours, et a eu des douleurs rhumatismales il y a sept ans. Il est actuellement incapable de donner des renseignements: il est mourant.

Pas de bruit anormal au cœur. Les bruits sont forts, tumultueux, irréguliers; le pouls est assez fort.

Toute expectoration a cessé. De plus, les urines sont supprimées depuis deux jours. La température prise sous l'aisselle donne 34° 2/5.

La mort survient cinq minutes après la visite.

Autopsie. Fausses membranes en différents points entre les deu feuillets du péricarde : vers la pointe du ventricule gauche, se prolongeant jusqu'au niveau de la base. Epanchement, dans le péricarde, sérosité citrine (un verre). Hypertrophie générale du cœur. Caillots séreux dans le ventricule gauche. Dilatation considérable de ce ventricule par le rétrécissement de l'orifice mitral. Au-dessus de l'insertion de la valvule mitrale, végétations de l'endocarde, ainsi que sur le bord adhérent de la valvule, et se prolongeant même sur un cordage en formant une sorte de pendeloque, et en un autre point une petite tumeur hématique.

En versant de l'eau par l'aorte, elle s'écoule dans le ventricule, mais lentement. Altérations très-avancées de l'orifice aortique. Les trois valvules sont boursouflées, surtout la valvule moyenne. Face ventriculaire recouverte de végétations abondantes. La face aortique est creusée d'un nid de pigeon à bords tuméfiés, qui répond au boursouflement de l'autre face. C'est un anévrysme à ce niveau, dont la paroi est amincie et colorée par du sang; elle se déchire lorsqu'on y enfonce le doigt. La valve gauche présente le même nid de pigeon. Au bord adhérent de ces valvules plusieurs calcifications. État réticulé des attaches communes de ces valvules. Végétations de l'endocarde se prolongeant sur la face de la valvulve mitrale qui regarde l'orifice aortique, et qui est extrêmement épaissie.

Le ventricule droit est moins dilaté. Pas d'épaississement de la valvule triglochine et pulmonaire. Epaississement de la paroi musculaire. Au bord adhérent de la tryglochine, petite plaque laiteuse.

Très-petit épanchement dans la poitrine. Rien dans les poumons qu'un peu de congestion dans les bords postérieurs.

Rein gauche dur. La peau s'enlève peu facilement; quelques adhérences celluleuses au milieu de la face portérieure. Enfoncement stelliforme qui est la trace d'infarctus ancien. Sur la coupe, cette cicatrice s'enfonce jusqu'au niveau des papilles où un vaisseau oblitéré est visible à l'œil nu. La substance corticale, grenue, tuméfiée, laissant couler à la coupe, une sérosité sanglante. Rein droit, volume normal, consistance analogue à celle de l'autre, présente une cicatrice plus petite, mais offrant le même aspect

Rate volumineuse. Infarctus ancien; tache blanchâtre; vaste, superficielle à la coupe, masse caséeuse un peu saillante sur le tissu voisin, un peu plus ferme que le tissu de la rate.

Foie volumineux, violacé, très-légèrement hyperémié par pe-

tits points stelliformes, la substance non congestionnée, est un peu pâle et graisseuse.

Encéphale très-pâle ; les artères de la base sont un peu épaissies, en quelques points très-rares. Léger œdème de la pie-mère. Pas de néo-membranes dans la dure-mère. Les méninges s'enlèvent facilement. Un peu de sérosité dans les ventricules. Aucun infarctus récent dans aucun organe examiné.

Le cœur pèse 780 grammes. Les végétations des valvules paraissent composées en partie d'un boursouflement du tissu endocarditique enflammé, et de dépôts fibrineux. La valve postérieure de la mitrale est rétractée, les cordages tendineux épaissis et raccourcis. Il devait y avoir une insuffisance mitrale. Les fibres musculaires ne paraissent pas altérées. Les infarctus, et surtout ceux des reins, sont dus sûrement à une poussée antérieure d'endocardite.

Obs. V. — Mixome du cœur, hôpital Saint-Antoine, service de M. Guyot, par M. Lorne, interne du service.

Chemin (Clotilde), 68 ans, entre à l'hôpital le 6 avril, salle Sainte-Agathe, n° 9.

Depuis longtemps déjà elle a la respiration courte, elle s'essouffle facilement, s'enrhume tous les ans, ses pieds sont souvent enflés. Elle a été obligée de renoncer à son état de femme de ménage, et se contente de garder des enfants.

Depuis quelques jours surtout son état a empiré. La respiration est devenue plus anxieuse ; elle tousse davantage et expectore de nombreux crachats épais et mousseux. Les jambes ont assez notablement enflé, et elle est réduite à l'inaction.

Elle entre à l'hôpital.

L'examen clinique permet de constater : un œdème assez considérable des pieds et des jambes, un peu des cuisses et de la paroi abdominale ; la température des extrémités est abaissée et une teinte violacée des genoux, de la face, etc., indique une gêne de la circulation périphérique.

L'auscultation de la poitrine décèle des râles nombreux dans toute la hauteur des deux poumons ; ces râles sont ronflants et sibilants ; la sibilance est surtout exagérée en avant, au-dessous des clavicules, ainsi que la prolongation de l'expiration. En bas et en arrière, des deux côtés, les râles sont plus fins. La sonorité de la poitrine est aussi exagérée aux sommets.

Ces symptômes font admettre une bronchite récente entée sur un vieux catarrhe et un emphysème.

La percussion et l'auscultation du cœur ne sont pas possibles. Une lame de poumon s'avance au-devant du cœur et en dissimule les contours et les battements ; les bruits cardiaques sont presque complétement voilés par les bruits pulmonaires anormaux. On peut néanmoins constater que les révolutions du cœur sont accélérées, mais on ne peut diagnostiquer *de auditu* une altération valvulaire. Cependant le pouls est petit, sans fréquence, et présente par instants quelques petites irrégularités.

La malade se plaint en outre de palpitations, de douleur exagérée par la pression, dans la région hépatique, et d'une gêne dans la région cardiaque qu'elle ne cessa d'accuser pendant tout son séjour à l'hôpital.

D'après l'ensemble de tous ces symptômes, on pensa naturellement à une insuffisance mitrale, bien que les signes de certitude fournis par l'auscultation du cœur manquassent, et que cette altération valvulaire eût déterminé une gêne de la circulation pulmonaire qui avait amené consécutivement les phénomènes pathologiques qu'on constatait du côté de ces organes respiratoires, et partant une gêne dans la circulation du cœur droit, d'où obstacle à la circulation périphérique occasionnant les divers phénomènes observés dans les extrémités des membres et les viscères, tels que œdème des jambes, congestion du foie, de la rate, des reins, etc. (On ne trouva néanmoins que des quantités peu notables d'albumine dans les urines ; un simple nuage albumineux.)

Le traitement eut pour but, d'abord, de combattre l'affection pulmonaire récente, et un peu plus tard, de régulariser les battements du cœur.

Après quelques jours, les bruits pulmonaires ayant en partie disparu, il fut possible d'ausculter le cœur et de constater manifestement un bruit de souffle à la pointe, bruit de souffle pas très-rude, mais très-soufflant et prolongé jusqu'au second temps. A la base les bruits n'étaient pas très-nets, un peu sourds, paraissant un peu éloignés. Les contours du cœur restaient toujours difficiles à limiter, vu l'état emphysémateux des poumons.

Ces signes d'ausculation vinrent donc confirmer le diagnostic d'insuffisance mitrale qui n'avait pu préalablement qu'être supposé.

Tous les symptômes ci-dessus indiqués persistèrent pendant toute la durée du séjour de la malade à l'hôpital, et l'on vit

augmenter de jour en jour les symptômes de cachexie cardiaque : œdème plus considérable des jambes, des cuisses, de la paroi abdominale, ascite, douleur persistante à la région hépatique, gêne, anxiété à la région cardiaque, matité à la base de la poitrine et râles fins d'œdème pulmonaire à la base des poumons, dyspepsie, vomissements, insomnie, petitesse du pouls persistante. Aussi bientôt le traitement n'eut-il pour but que de soulager la malade et de combattre les symptômes prédominants.

Il survint enfin (peut-être à la suite de frictions avec l'huile de croton ou de piqûres) un érysipèle cachectique du membre inférieur droit et des plaques de sphacèle, avec de la fièvre.

La malade mourut le 13.

A l'autopsie, on trouva : en outre d'une certaine quantité de liquide épanché dans les séreuses pulmonaires, cardiaques et péritonéale, et d'œdème, d'emphysème pulmonaire, etc., etc., un cœur considérablement augmenté de volume. Les parois, des piliers du cœur gauche surtout étaient hypertrophiés. L'endocarde était lisse, sain, ne présentait aucune trace d'altération ancienne. Dans les replis de la vulve mitale on trouvait quelques dépôts calcaires insuffisants pour déterminer une déformation de l'orifice. Les replis de la valvulve aortique étaient sains, et souples.

Mais la valvule mitrale, bien que ses replis fussent peu altérés, était insuffisante. Cette insuffisance était déterminée par une tumeur du volume d'un gros œuf de pigeon qui venait s'y engager à la manière d'un bouchon. Cette tumeur s'était développée dans l'oreillette gauche. Elle était pédiculée à pédicules très-résistants et assez étroits, insérés sur la paroi gauche de l'oreillette gauche. Son insertion était à une distance telle de la valvule mitrale, que par son propre poids, la tumeur venait directement s'y engager et faire une légère saillie dans le ventricule. La forme de cette tumeur était celle d'un petit cœur dont la pointe faisait saillie dans le ventricule; cette forme lui avait probablement été donnée par les pressions exercées sur elle lors des contractions cardiaques. Elle était lisse à sa surface. Sa consistance était assez grande, néanmoins elle se laissa facilement entamer par le scalpel. Extérieurement elle présentait un pédicule résistant, blanchâtre après le lavage (il semblait, au dire de M. Guyot, que l'endocarde recouvrait ce pédicule et se prolongeait sur une partie de la tumeur, presque vers sa partie médiane seulement. C'est, en effet ce que constata M. Quinquaud avec l'aide du microscope). La tumeur incisée

ne présentait pas un aspect uniforme ; il y avait des parties plus foncées, rouges, d'autres gélatiniformes, etc., etc.

EXAMEN MICROSCOPIQUE.

Myxome avec une quantité considérable de fibres élastiques à l'état frais gélatiniformes.

Cette tumeur pédiculée, qui semble être recouverte d'une membrane mince, est constituée de la manière suivante :

Si on vient à racler sa surface, on obtient un liquide légèrement gommeux, qui renferme des globules rouges du sang, des cellules fusiformes ou anguleuses à un ou plusieurs prolongements ; elles contiennent un ou plusieurs noyaux ; on y trouve de plus des globules muqueux, à un ou plusieurs noyaux ; des vésicules graisseuses.

Sur une coupe on distingue des fibres élastiques en grand nombre ; des traînées en faisceaux d'éléments fibro-plastiques et embryo-plastiques, cellules embryonnaires ; tantôt les fibres élastiques forment des espaces à corpuscules muqueux, tantôt entre les fibres élastiques, sont disséminées des cellules plasmatiques.

Quant à la membrane d'enveloppe, on y trouve la structure de l'endocarde seulement à la base, et dans une petite étendue ; ailleurs c'est le même tissu que la tumeur.

Nous voyons donc qu'il ne peut s'agir que d'un sarcome muqueux ou d'un myxome ; mais nulle part nous ne trouvons des restes de tumeur sarcomateuse ; et surtout nous y constatons la présence de fibres élastiques nombreuses ; ce qui nous conduit à admettre un *myxome avec fibres élastiques*.

Il nous semble encore que cette tumeur s'est développée dans le tissu cellulaire sous-endocardique, que la membrane séreuse a été repoussée, puis atrophiée, pour disparaître presque complétement à la surface du myxome.

Obs. VI. — Infarctus de la paroi du ventricule gauche, coïncidant avec une oblitération d'une des branches collatérales de l'artère coronaire antérieure. — Rupture spontanée du cœur. — Hémorrhagie dans la cavité du péricarde, par M. Troisier, interne des hôpitaux.

Le nommé B..., âgé de 89 ans, meurt subitement dans son dortoir (hospice de Bicêtre), le 15 juillet 1869.

Autopsie. — Le péricarde, distendu, contient dans sa cavité

un caillot noirâtre, pesant 250 grammes, entourant le cœur de tous côtés. Le péricarde contient en outre 290 grammes de sérosité sanguinolente.

Ce caillot étant détaché de la surface externe du cœur sur laquelle il était immédiatement appliqué, on aperçut, sur la face antérieure du ventricule gauche, à 2 centimètres environ du sillon antérieur et à 3 centimètres de la pointe, deux petits orifices (3 à 4 millimètres de longueur) obliques de haut en bas et de droite à gauche, placés l'un au-dessus de l'autre et séparés par quelques fibres du myocarde restées intactes. Entre leurs lèvres se trouvaient de petits caillots noirâtres, qui se rattachaient vraisemblablement au caillot contenu dans le péricarde. Un peu au-dessus de ces orifices, parallèlement à eux, se voyait une traînée rougeâtre, rectiligne, longue de 1 centimètre, correspondant à un écartement des fibres du myocarde, sans rupture du péricarde.

Le ventricule gauche ne contient que quelques petits caillots récents, inbriqués au milieu des colonnes charnues de second ordre, qui correspondent à l'angle que forment par leur réunion, la cloison interventriculaire et la paroi antérieure du ventricule gauche. Aucun orifice n'est aperçu de ce côté; ce n'est qu'après avoir incisé quelques-unes de ces colonnes charnues qu'on vit un caillot se prolonger dans l'intérieur de la paroi par un orifice interne. Entre cet orifice et l'externe que nous avons décrit, il existait un canal oblique de haut en bas, et long de 2 centimètres environ. Il contenait un caillot noirâtre.

La portion du myocarde correspondant à la rupture n'offrait, à l'extérieur, aucune altération appréciable. A la coupe, le myocarde était, à ce niveau, un peu ramolli, et d'une coloration gris blanchâtre, parsemée de taches rosées, ecchymotiques. L'examen histologique fit voir que les fibres musculaires, comprises dans ce foyer de ramollissement, étaient brisées et qu'elles offraient une dégénérescence graisseuse très-avancée (fait avec l'aide de M. Hayem).

Le tronc de la coronaire antérieure ne contenait pas de coagulation ; mais la cavité de cette artère était rétrécie par une dégénérescence scléro-athéromateuse et calcaire très-prononcée, qui s'étendait jusque sur les collatérales. L'une de ces branches, se dirigeant vers le foyer de ramollissement, offrait, un peu avant sa bifurcation, une sclérose annulaire qui rétrécissait considérablement la cavité de cette artériole ; celle-ci, immédiatement au-dessus de ce rétrécissement, était complétement oblitérée par un caillot noirâtre, ferme, et un peu adhérent.

Le ventricule gauche était hypertrophié. Les fibres du myocarde, examinées en dehors de l'infarctus, contenaient des granulations graisseuses et une grande quantité de granulations pigmentaires. L'artère coronaire postérieure était également scléro-athéromateuse.

Il n'existait pas d'infarctus dans les autres organes.

La production de la rupture du cœur, dans ce cas, peut être rattachée à un infarctus de la paroi. Celle-ci, offrant une résistance moindre en ce point, en raison du ramollissement du tissu, aura cédé sous l'effort du sang, au moment de la systole. Quant à la coagulation que contenait l'artériole, elle peut être considérée comme le résultat d'une thrombose, en raison de la dégénérescence très-prononcée des artères coronaires, et surtout de la branche collatérale sur laquelle le caillot s'était développé. D'ailleurs, on ne trouva, dans le système circulatoire, rien qui pût expliquer une embolie.

Obs. VII. — Aortite. — Insuffisance des valvules aortiques. — Hypertrophie cardiaque. — Infarctus pulmonaires, par M. Troisier, interne des hôpitaux.

B..., âgé de 58 ans, offre tous les signes d'une hypertrohie du cœur liée à une insuffisance des valvules aortiques. Il fait remonter sa maladie à dix ans environ. Il y a quatre mois seulement que l'œdème survint pour la première fois ; c'est aussi à cette époque que se montrèrent des crachats d'apoplexie pulmonaire. L'atystolie fit des progrès, et le malade mourut subitement, en allant à la garde-robe (salle Sainte-Foy, nº 14, Bicêtre).

On entendait à la base du cœur deux bruits de souffle : l'un systolique, un peu rude, l'autre diastolique, plus long et plus doux. A la pointe, on entendait encore les deux bruits, moins intenses, mais avec les mêmes caractères de timbre. Pouls de Corrigan.

Autopsie. Le cœur est très-hypertrophié : débarrassé du sang il pèse 650 grammes. La circonférence à 2 ou 3 centimètres au-dessous de la base est de 36 centimètres.

Diamètre vertical antérieur 132 millimètres.

Diamètre vertical postérieur 110 millimètres.

Epaisseur des parois du ventricule gauche, 13 millimètres.

Épaisseur des parois du ventricule droite, 5 millimètres.

Le myocarde est ferme; sa coloration normale. Les fibres musculaires contiennent très-peu de granulations graisseuses.

Les ventricules sont remplis de caillots cruoriques sans la moindre coagulation fibrineuse.

La cavité ventriculaire gauche est considérablement élargie (15 centimètres de circonférence).

Les valvules aortiques sont scléreuses dans toutes leur étendue, mais surtout à leur bord libre. La valve droite est rétractée; son bord libre s'étend comme une corde de l'une de ses insertions à l'autre. Cette valve ne s'abaisse pas sous le poids de l'eau versée dans l'aorte, et laisse un orifice qui constitue une insuffisance assez considérable.

L'aorte offre à sa surface interne des plaques scléro-athéromateuses confluentes, épaisses, gris jaunâtre, dont quelques-unes paraissent récentes. Ces lésions sont plus prononcées à la crosse. Il y a en outre quelques plaques calcaires disséminées.

Les poumons contiennent de nombreux infarctus de diverses dimensions. Tous correspondent à des oblitérations de certaines ramifications de l'artère pulmonaire.

Obs. VIII. — Attaque apoplectique. — Mort rapide. — Obturation de l'artère basilaire par un thrombus, par M. Troisier, interne des hôpitaux.

F..., âgé de 73 ans, est trouvé dans le coma, le 25 juillet, au matin. Cet homme était valide, se plaignait seulement de douleurs articulaires. Il n'aurait offert rien de particulier dans la journée qui précéda la nuit de son attaque. La nuit, ses voisins de salle ne l'entendirent pousser aucun cri; pas de convulsions; pas de vomissement.

Il est amené à l'infirmerie de Bicêtre (salle Sainte-Foy, n° 13), à neuf heures et demie du matin.

La perte de connaissance est complète. Bouche entr'ouverte, non déviée. Paupières supérieures abaissées; pupilles contractées, égales. Pas de rotation de la tête ni de déviation des yeux.

Les membres soulevés retombent comme des masses inertes. Les membres supérieurs sont pris de temps en temps d'une petite secousse spasmodique caractérisée par l'adduction des bras, l'extension des avant-bras, la pronation des mains et des avant-bras. Ces mouvements se reproduisent toutes les deux ou trois minutes. On les provoque par le pincement de la peau des

membres supérieurs, par la traction des poils de la barbe et des cheveux; il suffit encore pour les produire de relever les paupières supérieures, ou de faire exécuter des mouvements de rotation à la tête. Cette secousse réflexe suit presque immédiatement les excitations; elle est quelquefois accompagnée de légers mouvements d'extension des membres inférieurs. Le chatouillement de la plante des pieds détermine des mouvements réflexes assez étendus dans les membres inférieurs. Pouls, 70, régulier; température rect., 38°; respiration 11, saccadée; pas de sterlore.

Deux heures du soir. Face très-pâle. Le mouvement réflexe, signalé plus haut dans les membres supérieurs, ne se produit plus que lorsque l'on pince très-fortement la peau. Le pincement est suivi d'une expiration plaintive. Pupilles contractées. La peau est sèche et modérément chaude. Cœur, battements réguliers, bruits éclatants. Pouls, 70, régulier. Respiration, 18, entrecoupée.

Cinq heures du soir. Râle trachéal. Peau sèche et brûlante. Persistance des phénomènes réflexes. Les diverses excitations s'accompagnent d'une expiration plaintive.

Mort à sept heures.

Autopsie le 27 juillet.

Encéphale. Les méninges s'enlèvent facilement. Elles sont infiltrées de sérosité, et leurs vaisseaux congestionnés. La substance grise des circonvolutions, en particulier celles des lobes antérieurs, est parsemée de taches rosées irrégulières, au niveau desquelles la consistance est peu diminuée. Les corps optostriés sont sains.

Les artères carotides internes; les cérébrales antérieures, moyennes et postérieures, à leur origine, sont scléro-athéromateuses; leur calibre est un peu rétréci; quelques-unes de leur ramifications offrent des noyaux scléreux disséminés. Elles contiennent, ainsi que les communicantes postérieures, du sang fluide.

Le tronc basilaire, avant sa bifurcation, n'est pas affaissé, comme dans ses trois quarts postérieurs; il est régulièrement cylindrique, résistant, d'une coloration gris noirâtre, parsemé de taches jaunâtres. Il contient à ce niveau un caillot qui oblitère complètement la cavité. Ce caillot est d'une longueur de 13 à 14 millimètres; il se termine en cône à sa partie postérieure; son extrémité antérieure repose sur l'éperon, et elle offre un commencement de bifurcation dont les deux branches se terminent l'une et l'autre en cône dans la direction des cérébrales posté-

rieures. Il ne se prolonge ni dans les ramifications que le tronc basilaire donne à la protubérance, ni dans les cérébelleuses supérieures. Il ne paraît pas exister d'adhérences entre le caillot et la face interne de l'artère. La coloration de ce caillot est grisâtre à la superficie, rouge noirâtre au centre. Sa consistance est ferme.

Le tronc basilaire offre dans toute son étendue des plaques scléro-athéromateuses qui en rétrécissent fort peu le calibre. Des coupes transversales faites au niveau du thrombus n'indiquent pas que la dégénérescence de l'artère soit plus prononcée à ce niveau. Les artères vertébrales offrent les mêmes lésions.

La protubérance présente sur sa face antérieure des taches rosées. Sur sa face postérieure (plancher du quatrième ventricule), les pédoncules cérébelleux supérieurs, et la portion du cervelet qui avoisine la protubérance sont diminués de consistance et d'une coloration rosée. A la coupe de la protubérance, on retrouve des taches rosées, irrégulières, analogues à celles que l'on voit sur la face antérieure. La consistance du centre de la protubérance est normale.

Dans les portions ramollies et congestionnées, on n'a trouvé ni granulations graisseuses, ni corps granuleux ; les fibres nerveuses ont paru saines ; les capillaires étaient remplis de globules sanguins.

Cœur. — Un peu hypertrophié. Valvules mitrale et aortique épaissies. Les diverses cavités cardiaques ne contiennent pas de caillot ancien.

Aorte. — Dégénérescence scléro-athéromateuse très-prononcée ; quelques plaques cartilagineuses et calcaires. Pas d'abcès athéromateux.

Poumons. — Poids : gauche, 830 gr. ; droite, 580 gr., l'un et et l'autre congestionnés. Aux deux sommets, noyaux de pneumonie chronique. Adhérence presque générale des plèvres. Les vaisseaux pulmonaires (artères et veines) ne contiennent pas de coagulations anciennes.

Estomac. — Ecchymoses et pointillé hémorrhagique sous-muqueux.

Reins. — Petits, graisseux ; avec stase veineuse.

Les *articulations* des orteils (le gros principalement), des doigts et surtout du pouce ; les articulations tibio-tarsienne, du genou et du coude, contenaient des dépôts d'urate de sonde.

Obs. IX. — Sarcome fibroplastique de l'anus, par le Dr Reverdin.

Grillou (Marie), 76 ans, entrée le 22 juillet 1869, salle Sainte-Pauline, no 1. Cette femme avait depuis un an environ des hémorrhagies par l'anus, assez fréquentes, en allant à la selle; il lui sortait quelquefois par l'anus de petites tumeurs qu'elle faisait rentrer assez facilement.

Il y a huit jours la tumeur est sortie dans un effort de défécation; depuis lors elle n'a pu être réduite, et il s'est fait à sa surface un écoulement séro-sanguinolent abondant. Elle n'a pu aller à la selle.

La santé générale est bonne, quoiqu'elle ait un peu maigri depuis un an, ce qui, à son âge, n'a rien d'extraordinaire.

Actuellement on trouve une tumeur ovoïde, un peu aplatie, du volume d'un petit œuf, qui s'insère sur la muqueuse anale, immédiatement au-dessus du bord cutané de l'orifice, sur sa partie latérale droite.

Elle est d'un jaune rosé à sa surface, un peu inégale, elle est le siége d'un suintement abondant.

Un peu de douleur à la pression; consistance assez ferme. Pas d'engorgement des ganglions inguinaux.

Le malade présente, en outre, des polypes muqueux des fosses nasales, un lipome de la fesse et une tumeur fluctuante de la région lombaire qui paraît être un gros kyste sébacé.

30 juillet. M. Guyon pratique l'ablation de la tumeur anale avec l'écraseur de Chassaignac.

Examen de la tumeur. Une coupe faite sur le milieu de la tumeur, montre qu'elle est constituée par un tissu blanc rosé, uniforme, avec quelques stries blanchâtres; pas de revêtement cutané ou muqueux; la surface est formée par une couche un peu jaunâtre; quelques gouttelettes de sang. Le tissu est très-homogène, assez ferme. Sur la coupe on ramène facilement un suc lactescent assez abondant.

Ce suc renferme de nombreux noyaux ovoïdes, volumineux, à contours très-nets, et renfermant deux ou trois nucléoles brillants. Quelques-uns de ces éléments présentent, soit à une, soit aux deux extrémités de petites masses irrégulières de protoplasma qui tendent à leur donner la forme de cellules fibroplastiques.

On rencontre quelques cellules fibro-plastiques complètes.

Sur des coupes minces, on trouve la tumeur constituée par

un tissu formé par les mêmes éléments nucléaires ou cellulaires juxtaposés, et on distingue des sortes de faisceaux entrecroisés qui simulent les alvéoles du cancer ; mais il est impossible d'obtenir de véritables alvéoles par le traitement au pinceau. On voit, en outre, sur la coupe, quelques vaisseaux.

Rien de particulier dans la couche superficielle que des granulations graisseuses dans les éléments.

Le diagnostic anatomique n'est pas douteux : il s'agit d'un sarcome fibroplastique, avec une légère tendance à l'organisation fibreuse.

Pourquoi cette tumeur présentait-elle du suc lactessant; il y en avait immédiatement après son ablation, tandis que dans les sarcomes on n'en trouve ordinairement qu'au bout de quelque temps quand la putréfaction commençante a désuni les éléments ? Nous nous demandons si ce résultat n'est pas dû au siége de la tumeur ; qui devait être constamment baignée par le mucus et les liquides qui s'écoulaient par l'orifice anal ?

Obs. X. — Rétrécissement du rectum, par M. Flamain, interne des hôpitaux.

Une femme de 34 ans est entrée le 16 juillet 1867 dans le service de M. Trélat, pour un rétrécissement du rectum.

Elle dit avoir mis au monde cinq enfants vivants, n'avoir jamais fait de fausses couches, et n'avoir eu aucun accident syphilitique.

Elle fait remonter le début de sa maladie à dix-huit mois, époque à laquelle elle commença à aller difficilement à la selle et à rendre par l'anus du sang et du pus.

Il y a six mois environ, deux abcès se sont ouverts dans la région lombaire, et depuis lors sont restés fistuleux.

A son entrée à l'hôpital, cette femme est dans un état de faiblesse telle, qu'elle peut à peine se soutenir sur ses jambes. Elle est amaigrie, jaune, et présente tous les signes d'une cachexie.

Par le toucher rectal, on a d'abord, dans la première portion du rectum, la sensation d'une surface ulcérée, mais en même temps parsemée de bosselures de consistance inégale. Puis le

doigt pénètre dans un rétrécissement qu'il franchit avec peine, mais qu'il ne peut dépasser.

Le toucher vaginal ne donne aucun renseignement. Le ventre est volumineux et présente, dans le flanc droit, une matité considérable qui se continue avec celle du foie.

A cause de cette sensation de bosselure qu'on éprouve dans la première portion du rectum, à cause de la tumeur abdominale, à cause de la cachexie profonde, on pouvait penser à un rétrécissement cancéreux du rectum, avec dépôt de même nature dans le foie.

Dans les jours qui suivirent son entrée à l'hôpital, la malade fut prise d'une diarrhée abondante que rien ne put arrêter. La mort survint par épuisement le 22 juillet.

Voici ce que l'autopsie nous a montré :

Les poumons et le cœur sont absolument sains.

Le foie pèse 3545 grammes. Il est jaune orangé plutôt que pâle ; il conserve l'empreinte du doigt, et la teinture d'iode, étendue sur une coupe, donne le pointillé noir de la dégénérescence amyloïde. C'est donc un foie en même temps gras et amyloïde.

La rate est volumineuse, d'un rouge vif, et présente aussi quelques grains amyloïdes.

Les seins sont pâles.

L'estomac est normal; l'épiploon et le mésentère sont chargés de graisse.

La face gauche du corps de la quatrième vertèbre lombaire est dénudée. Un foyer purulent existe sous le péritoine de la fosse iliaque et de la région lombaire gauche. C'est là que vient aboutir la fistule extérieure.

L'utérus est normal.

Le rectum est malade à peu près dans toute son étendue, et voici les altérations que l'on constate :

Pour mettre plus d'ordre dans la description, nous décrirons trois régions :

1° La région sous-jacente au rétrécissement dont la longueur est de 4 centimètres.

2° Le rétrécissement lui-même, qui a une étendue de 3 centimètres.

3° La portion située au-dessus du rétrécissement qui est altérée dans une étendue de 15 centimètres.

La portion ovale est la plus large. Elle mesure 9 centimètres. Les inégalités, que l'on sentait avec le doigt, sont formées par des traces d'ulcérations guéries ou en voie de guérison. Une fis-

tule interne complète a décollé la muqueuse et forme un pont de 1 centimètre de largeur.

D'autres dépressions, moins profondes, existent et paraissent être le commencement de nouvelles fistules. Enfin au pourtour de l'anus, il y a trois petites tumeurs condylomateuses, molles, pédiculées, faisant saillie à l'extérieur.

Le rétrécissement a 5 centimètres et demi de largeur. Sa surface est irrégulière, d'aspect cicatriciel, avec des brides nombreuses, mais peu saillantes, formant comme un réseau sur la face libre de la muqueuse. On voit aussi les petites dépressions qui criblent cette membrane, et l'orifice d'une fistule borgne interne, qui remonte sous la muqueuse de la portion sus-jacente dans une étendue de 1 centimètre et demi. La couleur de cette zone est plus blanche que celle des autres qui est ardoisée. La consistance en est aussi plus ferme, bien qu'il n'y ait pas d'hypertrophie des parois.

Dans la zone supérieure, le rectum a un calibre de 7 centimètres. La muqueuse est également ulcérée. Elle présente de petites brides longitudinales qui viennent se perdre sur le rétrécissement. On trouve aussi les pertuis dont nous avons déjà parlé et une seconde fistule interne complète, interceptant entre ses deux orifices un pont de muqueuse de 1/2 centimètre.

A 22 centimètres de l'anus, la surface intestinale cesse d'être malade, elle reprend sa couleur blanche, son aspect poli habituels. La séparation de ces deux zones est brusque, sans aucune transition.

Obs. XI. — M. Hamy présente à la Société plusieurs maxillaires inférieurs de vieillards, remarquables par le développement de leur apophyse coronoïde.

De l'apophyse coronoïde du maxillaire inférieur chez le vieillard.

Parmi les modifications que subit dans la vieillesse le maxillaire inférieur de l'homme, les auteurs classiques ont depuis longtemps rangé l'amincissement et l'élongation de l'apophyse coronoïde de cet os. Sœmmering, entre autres, a fait brièvement mention de ces particularités, dans son *Ostéologie* (1); John Hunter (2), Sandifort (3), etc., ont pu-

(1) Sœmmering. Ostéologie. Trad. Jourdan. Encyclop. Anat., t. II, p. 70.

(2) John Hunter. The natural history of the human seeth, 2e éd. London, 1778, in-4, pl. VIII.

(3) Sandifort. Mus. Anat. Lugd. Bat., t. II, pl. XVI, etc. Lugd. Bat., 1793, in-folio.

blié des figures qui s'y rapportent; mais ces illustres maîtres n'ont pas cru utile de nous faire connaître les détails qu'ils pouvaient avoir recueillis sur ce point de l'ostéographie sénile.

A l'époque déjà éloignée où ils écrivaient, l'anatomiste ne sentait pas, au même degré qu'aujourd'hui, la nécessité d'approfondir l'étude des variations du corps humain : il bornait le plus souvent ses descriptions détaillées aux seules questions qu'il jugeait susceptibles d'éclairer quelque point de pratique. La science a maintenant des exigences plus grandes. Appelée, grâce aux progrès d'une nouvelle branche de l'anatomie à aborder l'histoire des *variations ethniques*, elle doit s'imposer préalablement l'examen minutieux des modifications organiques particulières à l'âge, au sexe et à l'individu, afin de pouvoir les distinguer sûrement de celles que la race seul a pu perpétuer.

Les recherches que nous avons faites sur les formes séniles de l'apophyse coronoïde sont de cette nature. Frappé de la forme et des dimensions de ce prolongement osseux sur un maxillaire réputé fossile auquel s'attachait, en raison de cette antiquité présumée, un intérêt spécial, nous avons relevé les variations de l'apophyse coronoïde sur une centaine d'individus, et nous avons pu reconnaître que loin d'être ethnique, comme l'avaient cru plusieurs de nos collègues (1), la forme dite en *lame de sabre* du maxillaire des terrains pliocènes de Savone est bien une forme *sénile*, assez commune dans nos races d'Europe.

Il fallait tout d'abord déterminer, d'après l'examen d'un assez grand nombre de pièces, la forme et les dimensions moyennes des prolongements coronoïdiens chez l'adulte. Une série de cinquante têtes, prises au hasard, dans différentes collections de Paris et de la province, nous a permis de reconnaître que la description des traités classiques s'applique à la très-grande majorité des individus, quant à la *forme*, qui est celle d'un triangle assez régulier, à som-

(1) Congr. Internat. d'Anthrop., 2e session. Paris, 1867, in-8, p. 156.

met plus ou moins aigu, et ordinairement et un peu recourbé en arrière.

Quant aux *dimensions*, la hauteur *moyenne* de l'apophyse est à peu près égale à la largeur de sa base ; cependant cinq fois sur dix, chez l'adulte, elle est plus large que longue ; ces deux dimensions sont les mêmes, dans les trois dixièmes des cas, et la longueur l'emporte sur la largeur deux fois sur dix seulement.

Les dimensions moyennes que nous avons trouvées sur les cinquante adultes examinés sont de $17^{mm},7$ pour la largeur, et pour la longueur de 17 millim., 5. Mais cette largeur qui parfois atteint chez les individus très-fortement musclés, 20, 22 et même 23 millimètres, peut aussi descendre chez les sujets féminins un peu jeunes à 14 millimètres. De même la hauteur montera chez les premiers jusqu'à 24 millimètres ; elle s'abaissera chez les seconds jusqu'à 13 millimètres.

Dans les cas où les dimensions de la base l'emportent sur la hauteur, la différence *moyenne* est de 2 millimètres environ en faveur de la première de ces mesures. Mais elle pourra s'élever à 3 et même à 4 millimètres. Lorsque, au contraire, ce qui est bien plus rare, comme nous l'avons déjà dit, l'apophyse est plus longue que large, ce commencement de déformation se manifestera par des chiffres qui pourront atteindre 6 millimètres. Dans ces cas, relativement rares chez l'adulte (je n'en ai recueilli que trois, ce qui donne le rapport assez faible 3/50 ou 6 p. 100), l'apophyse grêle, longue, un peu plus courbée qu'à l'ordinaire, mérite déjà le nom de *lame de sabre*, qu'une comparaison assez grossière avait imposé à l'os anomal de Savone en 1867.

Ainsi, l'on rencontre, deci delà, chez l'adulte, la conformation exceptionnelle qui fait l'objet des présentes recherches. Dans ces cas, le rapport en centièmes de la largeur à la longueur, du chiffre de 101 ou 102, qu'il atteint en moyenne, s'abaisse jusqu'à 80, 75 et même 73. Or ce dernier chiffre donne également le rapport de la largeur (17 millimètres) à la longueur (21 millimètres) supposée égale à 100

chez l'homme de Savone, dont vous voyez figurée sous vos yeux la mandibule fragmentée.

Les trois observations que nous venons de commenter nous ont ménagé une transition de la forme normale de l'apophyse coronoïde chez l'adulte à la forme habituelle de ce même prolongement osseux chez le vieillard. Nous allons voir, en effet, que ce qui n'est que l'exception et une exception assez grande chez l'homme fait, se présente au déclin de la vie dans des proportions tout à fait inattendues.

Reprenons successivement les diverses mesures énumérées plus haut sur cinquante têtes dont l'ossification plus ou moins avancée des sutures, la chute des dents, la résorption partielle des alvéoles, et la projection mentonnière nous annoncent qu'ils ont quitté la vie à un âge assez avancé. Nous serons vite frappés des changements qui se sont manifestés dans les dimensions et la forme de l'apophyse qui donne insertion au muscle temporal. Les dimensions moyennes en largeur se sont maintenues presque les mêmes; elles sont toujours un peu supérieures à 17 millimètres. Mais l'élongation de l'os se manifeste par un accroissement de plus de 2 millimètres sur la *hauteur moyenne* qui, de 17 mm.7, s'élève à 20 millimètres environ. Tandis que chez l'adulte le nombre des cas où la largeur surpasse la longueur, était de 25 sur 50, sur le vieillard, ce nombre descend à 9. L'égalité entre les deux mentions se rencontre 8 fois au lieu de 15. En revanche la longueur l'emporte sur la largeur 35 fois au lieu de 10. La largeur ne dépasse presque jamais 2 centimètres, et descend jusqu'à 14, 13, 12 et 11 millimètres et demi, tandis que la hauteur atteint les chiffres relativement très-forts de 25, 26, 27, 29, 30 et même 31 millimètres. Pour donner une idée exacte de ce développement en hauteur de notre apophyse chez les vieillards, il me suffira de vous dire que sur cinquante sujets, vingt et un portent des prolongements coronoïdiens qui dépassent en hauteur le chiffre moyen cité plus haut. Deux ont 20 millimètres, trois en ont 21, trois en atteignent 22, trois autres 23, trois encore 25. Un maxillaire exhumé de l'ossuaire de Sainte-Marie, dans la Cité,

porte une apophyse de 26 millimètres. Sur un vieux crâne du Muséum, nous avons trouvé cette même pointe longue de 27 millimètres et demi. La figure 1 de la planche XLVIII du grand ouvrage de M. Barkow la montre à peu près de la même hauteur, sur un veillard dont la tête repose au musée de Breslau (1). Une mandibule sénile, tirée par M. Paul Gervais, d'une grotte sépulcrale ancienne à Rocca-Blanca (Hérault), est surmontée d'un prolongement coronoïde de 29 millimètres. Nous avons rencontré ce même chiffre maxillaire extrait par M. Carro d'une tombe de l'âge de la pierre. Chez un idiot dont M. Broca a conservé la tête, cette dimension atteint 30 millimètres, chiffre encore dépassé sur une autre pièce qui fait partie de la même collection, et qui mesure 31 millimètres, 11 millimètres de plus que la hauteur moyenne dans notre série de vieillards, et 13 millimètres de plus que cette même hauteur moyenne chez les cinquante adultes précédemment examinés.

Nous avons répété, après Sœmmering, que cette élongation sénile coïncidait avec un amincissement notable de l'apophyse. Cet amincissement se traduit d'abord par la diminution marquée du chiffre représentant la largeur de ce prolongement osseux, chiffre qui, dans les vingt et une mandibules bien caractérisées dont nous avons donné tout à l'heure les longueurs, n'atteint plus que 17 millimètres, et qui reste par conséquent 2 millimètres au-dessous du chiffre de notre série totale.

Si nous établissons l'indice moyen, c'est-à-dire le rapport moyen de la largeur à la hauteur supposée égale à 100, nous aurons une nouvelle démonstration de l'amincissement déjà constaté tout à l'heure. En effet, cet indice représenté par 101 chez l'adulte, comme nous l'avons déjà dit, tombe à 86 sur nos cinquante vieillards. Si nous faisons la moyenne spéciale de nos vingt et une pièces caractéristiques, nous formons un indice de 72 seulement. Enfin sur nos sept mâchoires séniles les plus accentuées, ce rap-

(1) Barkow. Comparative Morphologie. Breslaw, 1862, in-folio.

port se réduit à 58. Les chiffres les plus bas qu'il atteigne sont 45 et 38.

L'apophyse coronoïde du vieillard n'est pas seulement allongée et amincie, elle présente un troisième caractère, l'augmentation de courbure de son sommet. Cette incurvation, sous l'influence combinée de l'action musculaire et de la projection de l'os maxillaire inférieur, est souvent assez forte pour mériter le nom de *lame de sabre*, que nous avons déjà précédemment employé. Nous avons vu que cette déformation du prolongement coronoïde peut déjà se manifester chez l'adulte, dans la proportion assez faible de 6 p. 100. Chez les vieillards, elle se rencontre beaucoup plus fréquemment : nous en avons relevé 14 exemples sur 50, ce qui donne le rapport 28/100.

L'étude anatomique, minutieuse et peut-être fatigante que nous nous empressons de terminer peut se résumer dans les deux propositions qui suivent. A peu près aussi long que large, et légèrement courbé à son sommet chez l'adulte, le prolongement coronoïde devient, chez le vieillard, plus long, plus étroit, et fréquemment courbé en lames de sabre. Cette forme, qui se rencontre cinq fois plus souvent chez le vieillard que chez l'adulte, est donc une forme sénile, et ne peut pas par conséquent être considérée comme un caractère ethnique.

AOUT ET OCTOBRE 1869.

PRÉSIDENCE DE M. CRUVEILHIER.

SOMMAIRE.

EXTRAIT DES PROCÈS-VERBAUX. — 1. Monstre acéphale-pseud-encéphalien. — 2. Double cataracte avec apparence capsulaire — 3. Pied bot congénital; impossibilité de réduire la difformité après la section du tendon d'Achille. — 4. Carcinôme du foie, du rein gauche et des capsules surrénales, pas trace de teinte bronzée tégumentaire. — 5. Altération spéciale du cartilage chez un rhumatisant. — 6. Abcès de l'utérus chez une femme morte de péritonite. — 7. Tumeur du testicule opérée chez un homme de 20 ans. — 8. Résection d'une portion de l'intestin invaginé. — 9. Sarcôme fibro-plastique muqueux. — 10. Polype du rectum. — 11. Fracture du crâne, contusion du cerveau. — 12. Fractures multiples et incomplètes. — 13. Rupture de l'utérus. — 14. Cancer de la peau. — 15. Tumeur blanche du genou; flexion complète de la jambe sur la cuisse. — 16. Altération des reins dans la variole hémorrhagique. — 17. Épithélium de la jambe. — 18. Kyste de l'ovaire. — 19. Hémorrhagie de la protubérance. — 20. Fracture du crâne; commotion cérébrale; mort instantanée.

OBSERVATIONS. — I. Insuffisance aortique et mitrale; hypertrophie du cœur; mort subite; obs. par M. LANDOUZY, externe du service de M. BÉHIER.

II. Grossesse extra-utérine; fœtus ossifié; par M. TRIBES, interne à l'hôpital Beaujon.

III. Sarcôme fibro-plastique de l'anus, par M. REVERDIN, interne des hôpitaux.

IV. Tumeur adénoïde du sein, par M. REVERDIN.

V. Tumeur du cou; épithélioma des ganglions; par M. RENDU, interne des hôpitaux.

VI. Kyste du cerveau. — Sclérose diffuse de la moelle épinière, par M. HALLOPEAU, interne deshôpitaux.

VII. Ostéite condensante du tibia; séquestre invaginé; conicité du moignon; par M. VEYSSIER, interne des hôpitaux.

VIII. Kyste dermoïde développé sur la plèvre, par M. VILLARD, interne des hôpitaux.

IX. Cancer colloïde des voies biliaires; début par la vésicule; altération de même nature des ganglions pancréatiques; rétention de la bile; kystes biliaires avec inflammation catarrhale des conduits; par M. VILLARD. — Extrait du rapport de M. Bourneville sur les présentations de M. Villard.

X. Cancer du poumon et des plèvres; thoracentèse donnant issue à du sang pur; par M. MONOD, interne des hôpitaux. — Extrait du rapport de M. Damaschino sur la présentation de M. Monod.

1. *Monstre acéphale pseudencéphalien.*

M. Fouilloux présente un monstre pseudencéphalien acéphale provenant de l'accouchement naturel d'une femme de 22 ans, ayant eu précédemment un enfant également à terme et bien conformé.

Pendant sa grossesse, cette femme avait remarqué que les mouvements de son dernier enfant étaient beaucoup plus violents que ceux de son premier. Aussitôt après sa naissance, cet enfant fut pris de violentes convulsions qui avaient le caractère épileptique qui durèrent jusqu'au moment de la mort, qui eut lieu vingt-quatre heures après la naissance.

M. Guéniot demande si on s'est aperçu de l'état de l'enfant avant la terminaison de l'accouchement.

M. Hamy fait remarquer la déformation de l'oreille de cet enfant qui présente un angle à la partie postérieure de l'hélix de même qu'une certaine classe des anthropomorphes.

2. *Double cataracte avec apparence capsulaire.*

M. Cooke présente à la Société une cataracte capsulaire trouvée à l'autopsie d'un homme de 60 ans, aveugle depuis 20 ans, mort dans le service de M. A. Guérin des suites d'un grand traumatisme.

La capsule, complétement opaque, recouvrait un cristallin parfaitement transparent.

Pendant la vie, le malade présentait les symptômes habituels des cataractes molles séniles. On voyait assez nettement les rayons divergents alternativement opaques et demi-transparents partant du centre du cristallin.

A l'*autopsie*, on trouve la cataracte présentant les caractères sus-indiqués. La capsule, piquée avec la pointe du ténaculum, se déchira et se sépara bien nettement de la lentille, qui était parfaitement nette. La capsule était opaque également en avant et en arrière. Ayant voulu étayer notre diagnostic *post mortem* de l'opinion d'un micrographe compétent, nous avons présenté la pièce à M. le professeur Vulpian, qui a déclaré qu'il s'agissait bien d'une cataracte capsulaire presque pure présentant toutefois quelques rares fibres cristalliniennes affectées de dégénérescence graisseuse siégeant à la face extérieure de la capsule.

M. Anger. — Tout en admettant l'opinion de M. le présentateur, je crois que l'idée d'une cataracte capsulaire, malgré l'apparence, peut soulever quelques doutes, du moment qu'on a reconnu l'altération graisseuse de fibres superficielles du cristallin ; il s'agirait en tout cas d'une cataracte capsulo-lenticulaire.

M. Cooke. — En effet si, par suite de l'altération de ces quelques fibres du cristallin, on veut faire rentrer cette cataracte dans la classe des cataractes capsulo-lenticulaires, on peut objecter que la délimitation était si nette entre le cristallin transparent et complet et la capsule qu'au moins au point de vue de l'anatomie chirurgicale et opératoire, on était en droit de n'envisager que la cataracte capsulaire. En tout cas, toute espèce de traitement eût été inefficace, car l'ablation de la cristalloïde postérieure eût certainement amené la sortie de l'humeur vitrée.

3. *Pied bot congénital. Impossibilité de réduire la difformité après la section du tendon d'Achille.*

M. Cooke présente à la Société anatomique un pied bot varus que nous avons observé pendant notre internat à l'hôpital Sainte-Eugénie, sur une petite fille de 4 ans.

Cette enfant était en traitement dans le service du Dr Marjo-

lin depuis six mois ; la section du tendon d'Achille avait été faite sans grand résultat. L'enfant est morte au bout de ce temps d'une affection intercurrente (mai 1869).

Nous voudrions faire remarquer sur la pièce l'état des os, la présence d'un ligament anormal, et en déduire quelques indications opératoires.

Du côté des os nous examinerons l'astragale et le calcanéum.

L'astragale est remarquable par le développement de sa tête et de son col. Cette portion représente la moitié de la longueur antéro-postérieure de l'os ; de plus elle est fortement déjetée en dedans et forme avec le corps de l'os une forte saillie angulaire externe. La face articulaire supérieure est énorme de développement d'avant en arrière ; elle est très-fortement oblique en bas et en arrière, presque verticale à sa partie postérieure. En l'examinant attentivement, nous y trouvons une rainure transversale qui la divise en deux parties. Cette rainure nous paraît correspondre à celle qui se rencontre sur un astragale normal entre la face supérieure et la face postérieure. Aussi n'hésitons-nous pas à considérer la partie postérieure de la face articulaire supérieure sur la pièce que nous présentons comme formée par la face postérieure de l'os, devenue articulaire et recouverte de cartilage. De cette transformation résulte la suppression de la face postérieure et de la gouttière tendineuse qu'elle présente normalement. Des deux surfaces antéro-latérales, l'une est normale, l'autre, très-allongée d'avant en arrière, ne présente de cartilage articulaire qu'à sa partie postérieure.

Le calcanéum est énorme dans sa partie antérieure qui correspond à son articulation avec l'astragale et présente supérieurement deux très-grandes facettes pour cette articulation, facettes qui ne sont pas séparées par la gouttière qui existe normalement entre elles. Cette partie antérieure du l'os est fortement courbée sur la partie postérieure, de manière à former une saillie angulaire inféro-externe.

La partie postérieure du calcanéum est au contraire très-petite relativement. Elle est déjetée en haut et en dedans et vient même se mettre en rapport avec la malléole externe avec laquelle elle forme une articulation présentant deux surfaces rentrées de cartilage.

L'avant-pied est à peu près normal, sauf que le métatarse est un peu recourbé en dedans par rapport au tarse.

Signalons maintenant ce qui nous a surtout paru intéressant dans cette pièce : un ligament postérieur extrêmement fort, large de 1 centimètre et demi, s'étendant sous le bord postérieur

du tibia au bord postérieur de l'astragale, et qui, tous les muscles étant coupés, ainsi que tous les autres tendons, rend impossible la restitution des parties dans leur rapport normal. Ce ligament était presque cartilagineux sur la pièce fraîche, son épaisseur était d'au moins 1 millimètre ou 1 millimètre et demi.

C'est à son existence que nous attribuons, au moins en grande partie, l'insuccès de la section du tendon d'Achille. Cette section en effet ne pouvait permettre de remettre les parties en place, et la seule opération suffisante, quoique évidemment impraticable, eût été de pénétrer dans l'articulation et de diviser toutes les adhérences que présentaient en arrière le calcanéum et l'astragale.

4. *Carcinôme du foie, du rein gauche et des capsules surrénales. Pas de teinte bronzée tégumentaire.*

M. Landrieux. — Le nommé L., âgé de 67 ans, tambour, né à Paris, entre le 2 août 1869, à l'hôpital Beaujon, service de M. le professeur Gubler.

Ce malade est d'une faiblesse extrême; il nous dit avoir toujours joui d'une très-bonne santé; il fait remonter le début de sa maladie à six mois environ.

Actuellement, il est atteint d'une dyspnée continelle; il reste constamment sur son séant, les jambes hors du lit. La face et toute la périphérie cutanée sont d'une *pâleur excessive*, pâleur portée à un degré tel, qu'on peut se demander si elle n'est pas la suite d'une anémie profonde succédant à des hémorrhagies considérables. Il nous dit n'avoir perdu de sang par aucune voie; pas d'hématémèse, de mélæna, d'hémoptysie. Il accuse un point de côté à droite; pas d'expectoration. Il se plaint également de palpitation cardiaque. Il n'a pas d'appétit, a une constipation prononcée. A la percussion et à l'auscultation il est facile de constater la présence d'un épanchement pleural à droite. Rien au cœur.

Sentiment de gêne dans toute la région épigastrique, et à l'hypochondre droit. Le foie déborde les côtes de deux travers de doigt.

M. Gubler, malgré l'absence de la teinte jaune paille, s'appuyant sur la faiblesse extrême, la maigreur assez prononcée, diagnostique un carcinôme du foie.

Il y a de l'œdème des membres inférieurs, une quantité considérable d'albumine dans les urines,

Le malade succombe le 11 août : il meurt emporté uniquement par la cachexie.

A l'*autopsie*, sur le péricarde viscéral, quelques plaques laiteuses, un peu d'altération de l'aorte thoracique. Pleurésie à la base droite, séreuse, mais la plèvre est épaissie ; l'épanchement est partout circonscrit par un feuillet qui mesure environ de 3 à 4 millimètres d'épaisseur. Congestion hypostatique.

Foie, contient des îlots carcinomateux en assez grand nombre ; les plus gros noyaux ont le volume de fortes noix ; partout disséminés à la surface et dans l'épaisseur, ces îlots sont durs, blanchâtres, d'apparence lardacée.

Rien de notable à l'estomac ; rien à la rate.

Les reins des deux côtés sont stéatosés ; de plus l'extrémité inférieure du rein gauche présente un noyau cancéreux du volume d'une noix, légèrement ramolli au centre.

Les deux CAPSULES SURRÉNALES sont remarquables par leur volume quadruple de l'état normal. Toutes deux présentent chacune environ 4 à 6 noyaux cancéreux, dont les plus volumineux égalent une forte noisette. Quelques-uns sont ramollis au centre. Examinés au microscope, on trouve que ces noyaux carcinomateux sont constitués par des cellules allongées qu'on rencontre normalement dans le tissu des capsules surrénales, mais remplies de granulations graisseuses ; de plus çà et là, entre ces cellules, grand nombre de granulations graisseuses, les unes rapprochées, constituant de petits îlots, les autres libres. Rien à noter dans les autres organes. Liquide dans le péritoine.

5. *Altération spéciale du cartilage chez un rhumatisant.*

M. DEHAYE présente la partie inférieure de l'humérus d'un homme de 53 ans, amputé pour un traumatisme de l'avant-bras.

En dehors des délâbrements de ce membre, M. Dehaye attire l'attention sur une certaine lésion du cartilage siégeant sur le condyle interne. Il s'agit d'un léger épaississement avec coloration rosée. D'après les renseignements pris auprès du malade, on pourrait peut-être rattacher ces lésions à du rhumatisme chronique.

M. ANGER. — J'ai eu souvent l'occasion de voir sur les cadavres destinés à faire la médecine opératoire de sembla-

bles rougeurs accompagnées de gonflements, il se pourrait en effet qu'il y eût là quelques rapports avec les lésions du rhumatisme.

6. *Abcès de l'utérus chez une femme morte de péritonite.*

M. Lucas Championnière présente l'utérus d'une femme morte de péritonite généralisée un mois et demi après être accouchée.

Les traces de l'inflammation étaient surtout marquées à droite et au niveau des annexes et des angles utérins. Des abcès se rencontrent en assez grand nombre dans le tissu de l'utérus, au niveau de ces angles, au niveau du col, à l'union du col et du corps, et particulièrement dans les points où se rencontrent d'habitude les plus gros troncs lymphatiques de l'utérus. Ces abcès présentent en général l'aspect d'un vaisseau ayant suppuré. D'ailleurs, leurs formes varient suivant le degré auquel on les considère.

7. *Tumeur du testicule opérée chez un jeune homme.*

M. Houel montre à la Société une tumeur du testitucule opérée par lui sur un jeune homme de 20 ans.

Le fait dont il s'agit ici est intéressant au point de vue clinique et anatomo-pathologique. Ce fut à la suite d'une hydrocèle ponctionnée et injectée avec une solution caustique sur la nature de laquelle je ne pus avoir de renseignements précis qu'apparurent les premiers signes de la maladie qui produisirent les lésions qui sont sous nos yeux. Je crois cependant que le liquide injecté était du perchlorure de fer, d'après la description que le malade m'en donna, lorsque je le vis pour la première fois, il y a plus d'un an. En examinant les bourses, je pus constater une tumeur de volume moyen, offrant une résistance comme parcheminée pouvant faire penser à un hématocèle.

A quelque temps de là, sans que la tumeur eût beaucoup augmenté de volume, il y avait cependant une dureté un peu plus grande, et je songeai alors à une tumeur bénigne du testicale. Avant de me décider à l'opération, j'ai dû prendre l'avis de plusieurs chirurgiens dont les diagnostics différèrent un peu

quant à la nature de la tumeur, mais qui conclurent tous à la nécessité de l'opération

Enchondrome pour les uns, tumeurs kystiques ou même hématocèle enkysté pour les autres, tels furent les diagnostics portés par des professeurs et des cliniciens habiles.

L'opération pratiquée nous fit découvrir une tumeur dont les parois épaisses mesuraient près d'un centimètre en moyenne; au centre se trouvait une cavité pleine d'un magma rougeâtre, comme celui qu'on rencontre dans les vieilles hématocèles; enfin, à la partie inférieure et antérieure était le testicule enchâssé dans la tumeur.

Devant les difficultés et les mauvaises chances qu'offrait la conservation de cet organe, si on avait tenté de l'énucléer, on se décida à faire l'ablation totale de la tumeur en coupant le cordon.

Le malade guérit rapidement.

8. *Résection d'une portion d'intestin invaginé.*

M. Ledentu présente au nom de M. le professeur Verneuil une portion d'intestin iuvaginé réséquée à l'aide de l'écraseur.

La malade chez laquelle cette opération venait d'être pratiquée avait déjà, il y a cinq ans, subi une opération d'anus contre nature. Depuis plus d'une année, un renversement s'était produit sur le bout inférieur de l'intestin, tandis que les matières s'échappaient normalement par le bout supérieur. La portion d'intestin invaginée, longue de 15 centimètres, était exempte de rétrécissement. Par une dissection attentive, on parvint à isoler les huit couches des tuniques intestinales, et retrouver au centre la cavité péritonéale intacte, excepté sur certains points où existaient des adhérences.

9. *Sarcôme fibro-plastique muqueux.*

M. Muron met sous les yeux de la Société une tumeur qui lui a été confiée par M. Vousy.

Elle provient d'une femme âgée de 40 ans, et se trouvait située à la face postérieure et supérieure de l'avant-bras, offrant des adhérences assez intimes avec le périoste du cubitus.

Une tumeur identique avait été enlevée dans le même point,

il y a deux ans; trois récidives eurent lieu successivement, et c'est de cette troisième récidive qu'il s'agit ici.

D'une transparence parfaite, elle offre un aspect gélatiniforme, et ressemble par cela même au myxome.

Mais sa consistance au toucher est plus ferme, et l'on voit déjà à l'œil nu que son tissu est plus serré.

L'examen microscopique démontre, du reste, qu'il s'agit là d'un sarcôme fibro-plastique muqueux, l'infiltration muqueuse ayant envahi complétement tous les éléments. On y voit en effet des faisceaux qui s'entre-croisent dans tous les sens, et qui sont constitués par des cellules fusiformes accolées les unes entre les autres. Les vaisseaux parcourent la tumeur en tous points, et il est facile de reconnaître leur épithélium à la présence de petits noyaux sphériques échelonnés de distance en distance sur leur parcours.

10. *Polype du rectum.*

M. Terillon. — Depuis trois ans, un homme, âgé de 65 ans, s'aperçut qu'une petite tumeur, d'abord grosse comme une noisette, sortait au moment de la défécation; elle rentrait d'abord facilement; mais depuis, ayant augmenté de volume, il dut presser avec force pour la faire rentrer. Le volume actuel est comparable à celui du poing d'un enfant ou à celui d'une pomme *rainette.*

La tumeur n'est pas douloureuse, puisque le malade peut la comprimer fortement pour la faire rentrer. A chaque sortie elle donne une certaine quantité de sang, dont la perte continuelle a beaucoup affaibli le malade.

La surface de cette tumeur est mamelonnée et creusée de sillons, enfin elle semble comme hérissée de grosses papilles, toujours saignantes. Son pédicule, gros comme l'index, est adhérent à la face postérieure du rectum, à 1 centimètre de l'ouverture anale; il est isolé et présente la couleur de la muqueuse rectale.

Opéré, le 12 octobre, par l'écraseur de Chassaignac.

Pas d'hémorrhagie immédiate. Le soir de l'opération, hémorrhagie abondante arrêtée par le tamponnement au moyen de boulettes de charpie imbibées de perchlorure en solution (au 1/5).

Le malade va bien ensuite et sort guéri.

Examen microscopique. — Toute la surface de la tumeur est

formée par des papilles énormes, ramifiées, très-vasculaires, minces et longues, revêtues d'épithélium cylindrique.

Dans la partie centrale un peu épaisse, on trouve des glandes en grappes hypertrophiées. La muqueuse rectale avec ses glandes revêt le pédicule.

11. *Fracture du crâne. Contusion du cerveau.*

M. Meunier fait voir une contusion du cerveau et une fracture de la voûte du crâne.

Il s'agit d'un homme de 42 ans qui tomba d'un premier étage sur la tête; transporté à l'hôpital Saint-Antoine, on lui fit une saignée qui ne réussit pas à le tirer du coma profond dans lequel il était. Le malade mourut le lendemain.

L'*autopsie* permit de constater plusieurs lésions des os du crâne; une fracture de la voûte avec enfoncement du pariétal gauche; une fracture de l'apophyse orbitaire externe gauche avec déchirure de la dure-mère et blessure de l'artère méningée moyenne. L'arachnoïde et la pie-mère étaient aussi déchirées au niveau de la scissure de Sylvius. L'hémorrhagie produite par ces délabrements était assez abondante au niveau de cette scissure dans l'orbite pour avoir produit une sorte d'exorbitisme. Environ 15 gr. dans les ventricules latéraux. Tandis que ces lésions siégeaient à gauche, on trouvait à la base de l'hémisphère droit une contusion dans un point diamétralement opposé au siége de la fracture. Le cervelet lui-même présentait aussi un certain degré de contusion. Ces sortes de lésions, si évidentes dans le cas présent ne sont cependant pas admises par tous les auteurs, peut-être les exemples n'étaient-ils pas aussi nets que celui que nous venons de mettre sous les yeux de la Société.

M. Hayem.—A propos de la présentation de M. Meunier, je me souviens avoir vu, en 1864, sur le cerveau d'un alcoolique mort à Bicêtre, un foyer analogue à celui qui siége à la partie postérieure de l'hémisphère droit de ce lobe. Un de mes collègues qui examinait ce cerveau avec moi considérait que la lésion était du ramollissement rouge, tandis que j'inclinais à penser au résultat d'une contusion. Pour juger de notre différend, nous retournâmes à la salle d'autopsie où un examen plus attentif de la boite crânienne nous fit retrouver une fracture de la base de l'occipital, tandis que la contusion siégeait au lobe antérieur.

M. Liouville. — Dans la pièce présentée par M. Meunier l'examen microscopique pratiqué par M. Vulpian faisait voir, au niveau de la contusion, les vaisseaux gorgés de sang, leur gaîne boursouflée et remplie de matière hématique.

12. *Fractures multiples et incomplètes.*

M. Meunier présente en outre une fracture incomplète des deux os de l'avant-bras. Le malade qui fait le sujet de cette présentation offrait encore d'autres fractures.

Voici l'observation remise par M. Meunier.

Le jeudi 21 septembre 1869, le nommé X..., garçon mécanicien, âgé de 16 ans est apporté à l'hôpital Saint-Antoine, dans le service de M. Labbé, remplacé par M. Meunier. Pris dans une machine, il présente de nombreuses fractures : 1° fracture incomplète de l'avant-bras gauche à la partie moyenne ; 2° fracture du bras gauche, vers la partie moyenne ; 3° fracture de la cuisse droite vers la partie moyenne ; 4° fracture de la cuisse gauche au-dessus des condyles ; 5° fracture de la jambe gauche compliquée de plaie.

La fracture du tibia est située à 6 ou 7 centimètres au-dessus de celle du péroné. Enfin, ecchymoses de l'œil gauche et de la face. Le malade est aussitôt placé dans une gouttière de Bonnet, le pansement par occlusion est appliqué sur la plaie qui communique avec le foyer de la fracture ; fièvre, délire les deux premiers jours.

Le troisième jour après l'accident, le malade raconte lui-même qu'il tenait la courroie lorsqu'il fut entraîné. il fit un tour, puis ensuite, avec une vitesse plus grande, il fit une douzaine de tours. Il raconte qu'on cria pour faire renverser la vapeur, et que lui-même cria pour faire arrêter le volant. On le conduisit après avoir arrêté la machine chez le pharmacien. Il entendit très-bien ce dernier conseiller de l'emmener à l'hôpital, où on le transporta. Le malade sait parfaitement où il se trouve et se plaint de la soif. Ses réponses, claires et précises, montrent qu'il se souvient de ce qui lui est arrivé. Il dit souffrir dans le bras gauche. Les douleurs sont moins vives dans la jambe et le bras droits que dans la jambe et le bras gauches.

L'interrogatoire dénote que l'intelligence est intacte, mais il n'a pas été prolongé dans la crainte de l'affaiblir. Les réponses du malade excluent toute idée d'une affection cérébrale.

Aujourd'hui, 26 octobre, le malade a de la fièvre, 148 pulsations, la peau chaude. Il a un délire fugace, parle, mais par instants, lorsqu'on le questionne, il répond avec une grande netteté. Devant nous il a demandé à uriner, ce qu'il fit facilement, quoique avec une certaine hésitation. Les ecchymoses des paupières, de l'œil persistent à la face. Celle de l'œil droit moins prononcée, n'est apparue que depuis avant-hier. Il existe sur le front une autre ecchymose avec de l'enflure. Au milieu de la racine du nez, existe un gonflement œdémateux, sans signe appréciable de fracture des os propres.

Rien de particulier dans le bras et l'avant-bras gauches. La cuisse gauche était déplacée ; le fragment supérieur porté au dehors et la partie inférieure du membre était remontée.

Le membre a été mis dans une bonne position par une extension faite sur le pied avec des boucles.

La jambe gauche est œdématiée depuis le niveau de la fracture du tibia jusqu'au genou qui participe au gonflement et est douloureux. Il existe sur le dos du pied une plaque de gangrène dans l'étendue de 7 ou 8 centimètres en travers sur 3 à 4 d'avant en arrière.

Autour de la malléole externe existe un gonflement rougeâtre violacé, puis, une teinte rouge se fait voir, par places, sur toute la partie antérieure de la jambe. La peau est saine en arrière. Du foyer de la fracture, sort, par la plaie située en avant du tibia un liquide rougeâtre sanguin mêlé de pus en petite quantité.

Les traînées rougeâtres de la jambe se montrent par places et sont dues à l'angioleucite.

En résumé le malade a un phlegmon diffus de la jambe qui a débuté le 23 au soir.

Le 28 octobre à trois heures du soir le malade succombe à une fièvre traumatique.

L'*autopsie* montre que la fracture du tibia est transversale : elle siége à 12 centimètres de l'extrémité inférieure de cet os. La fracture du péroné se trouve environ à 6 centimètres en dessous de celle du tibia. La fracture de la cuisse gauche est transversale et siége à la partie moyenne du fémur du côté droit. La fracture de l'humérus est complète et transversale et siége au-dessus de l'excavation du coude. L'avant-bras gauche présente une courbure légère due à une fracture incomplète du cubitus.

13. *Rupture de l'utérus.*

M. Bourneville montre une rupture de l'utérus.

La femme, après avoir perdu les eaux et après avoir eu des douleurs expulsives, fut apportée à l'hôpital, où elle mourut avec des phénomènes de péritonite suraiguë sans que le travail ait paru avancer pendant le temps de son séjour.

A l'*autopsie*, on trouva des traces de péritonite généralisée, le placenta en voie de décomposition, et la tête du fœtus sortant par la rupture utérine venant s'appliquer dans la fosse iliaque, cette rupture siégeant sur le côté gauche au-dessus du col.

14. *Cancer de la peau.*

M. Malherbe. — La nommée X., âgée de 51 ans, est entrée, le 18 juin 1869, à l'hôpital Saint-Louis, salle Henri IV.

Habituellement bien portante, elle a eu son retour d'âge à 49 ans. On ne trouve dans sa famille aucun antécédent carcinomateux.

Depuis cinq mois, les mamelles, qui étaient de petit volume, se sont mises à enfler et à durcir, la mamelle droite principalement; la gauche n'a augmenté de volume que plus tard.

Il y a un mois environ, la peau est devenue violacée; quelques veines bleuâtres se sont dessinées sur les tumeurs formées par les seins. Il n'y a que quelques jours qu'elle sent des douleurs assez supportables sous forme d'élancements et de picotements. Elle a pâli et maigri un peu.

21 juin. Au moment de l'examen, on trouve les deux mamelles dures, violacées, adhérentes à la paroi thoracique. On ne peut les mouvoir qu'avec beaucoup de difficulté. Le peau qui recouvre les tumeurs mammaires et celle d'une partie considérable du tronc contient dans son épaisseur des nodosités dures, non douloureuses à la pression, violacées dans les points où la maladie est plus avancée, de coloration normale un peu plus loin du siége principal du cœur. Ces nodosités s'étendent, en avant, depuis la fourchette du sternum jusqu'à l'ombilic; sur les côtés, la peau est malade aussi, et les nodosités viennent se rejoindre entre les omoplates. Sur les mamelles, on voit des espèces de végétations ressemblant à des framboises, lorsqu'on enlève une croûte sanieuse qui les recouvre. Ces végétations saignent facilement.

Aucun symptôme n'indique une lésion viscérale quelconque.

Le diagnostic est le suivant : cancer probablement encéphaloïde des deux mamelles et d'une partie de la peau du tronc. La pièce moulée est conservée à l'hôpital Saint-Louis.

A partir de ce moment, la malade va s'affaiblissant de plus en plus; les nodosités de la peau s'étendent, les végétations se développent, la cachexie arrive; des hémorrhagies peu abondantes, mais répétées, surviennent dans les derniers temps; la malade reste immobile dans son lit et ne présente aucun symptôme qui attire l'attention sur l'état des viscères. Elle meurt épuisée et réduite à l'état de maigreur le plus considérable, le mercredi, 27 octobre.

Autopsie. — Cœur petit, mou; son tissu est un peu pâle.

Poumons. — Dans le lobe inférieur, des noyaux volumineux forment, sous la plèvre, des saillies dures, arrondies, à bords crénelés, et présentant un centre déprimé en godet. D'autres noyaux plus petits, dispersés dans l'étendue des poumons, se reconnaissent au doigt, et on voit, en faisant une coupe, que tous ces noyaux présentent un aspect et une consistance analogues.

Quelques ganglions du médiastin semblent malades, mais on ne peut découvrir une relation entre ces ganglions et les parties cancéreuses du poumon. La plèvre pariétale présentait, surtout au niveau du diaphragme, un certain nombre de plaques blanchâtres formées également de tissu cancéreux. Le foie contenait un gros noyau formant une plaque blanche à la surface de l'organe. Dans son épaisseur étaient disséminées de petits noyaux allant jusqu'à la grosseur d'une noisette.

Le péritoine présentait, au niveau du diaphragme, une altération parfaitement semblable à celle de la plèvre.

Reins. — Un peu anémiés.

Rate. — Normale.

Cerveau. — Rien de particulier.

Utérus. — Deux gros corps fibreux, du volume d'une pomme, calcifiés à leur surface; d'autres petits corps fibreux en voie de développement.

15. *Tumeur blanche du genou.*

M. Renault. — Albert C..., 15 ans, apprenti maçon, entré, le 14 juillet 1868, dans le service du Dr Bergeron, à l'hôpital Sainte-Eugénie, pour une arthrite supposée du genou gauche.

Ce garçon avait fait une chute sur le genou six mois aupara-

vant, et depuis, il avait constamment souffert dans l'articulation. Les parents n'ont pu fournir d'autres renseignements.

Le Dr Bergeron, pensant l'amputation nécessaire, le fit descendre, le 14 février 1869, dans le service du Dr Marjolin, salle Napoléon, no 13.

État du malade à cette époque : Flexion complète de la jambe; plaies fistuleuses, autour de l'articulation du genou et à la partie interne et moyenne de la cuisse. Santé générale, mauvaise.

M. Marjolin crut opportun de différer l'amputation, vu l'affaiblissement du malade.

Au lieu de s'améliorer, l'état général de cet enfant inspira bientôt de vives inquiétudes. Signes non douteux de tuberculisation pulmonaire; dépérissement progressif; mort le 14 octobre 1869, c'est-à-dire neuf mois après son entrée dans la salle Napoléon.

Autopsie. — Les deux poumons sont farcis de tubercules; cavernes au sommet de chacun d'eux. En quelques points celles-ci ne sont séparées de la cavité pleurale que par le feuillet viscéral de la séreuse.

Foie gras; tubercules dans la rate, les reins.

Etat de l'articulation fémoro-tibiale. — Fongosités nombreuses; dénudation de la surface postérieure de l'extrémité inférieure du fémur; plaies fistuleuses à ce niveau.

Intégrité presque complète des cartilages articulaires du côté du fémur, complète du côté du tibia.

Flexion absolue de la jambe sur la cuisse, due à la présence d'un manchon fibreux très-résistant, renforçant les ligaments postérieurs de l'articulation du genou.

Etat de la diaphyse fémorale. — Disparition complète de l'os en arrière dans toute la longueur de la diaphyse; canal médullaire transformé en une gouttière profonde; séquestre long et mince contenu dans cette gouttière.

Traces évidentes d'ostéo-péritonite et d'ostéo-myélite.

On avait cru d'abord le redressement possible. M Marjolin s'y était toujours opposé, prévoyant probablement les lésions que l'on a rencontrées à l'autopsie. Bien certainement, si ce redressement eût été tenté, le fémur se serait brisé, car il aurait été beaucoup moins résistant que le manchon fibreux qui maintenait la flexion forcée. Il en serait résulté un manque de consolidation; car, dans l'état où se trouvait la diaphyse fémorale, la formation du cal devait être regardée comme impossible.

16. *Altération des reins dans la variole hémorrhagique.*

M. Quertier. — A l'autopsie d'une femme de 28 ans, morte de variole hémorrhagique, nous avons pu constater des altérations des calices et du bassinet qui ressemblent à des pustules de variole. Il existe d'ailleurs des caillots fibrineux dans les différents organes ainsi que dans l'utérus.

Voici, d'après M. Cornil, les lésions constatées sur la muqueuse du bassinet dans ce cas de variole hémorrhagique.

La surface muqueuse du bassinet présente une couleur lie de vin et un aspect irrégulier, comme bourgeonnant. Elle est épaisse de près de 1 millimètre et aussi rouge, aussi infiltrée de sang sur une section qu'à sa surface.

Cette couche rouge et épaisse qui tapisse le bassinet adhère intimement aux couches sous-jacentes.

Sur des sections perpendiculaires obtenues après que la pièce eut durci dans l'alcool, on constate la structure suivante :

A sa surface libre, la membrane rouge montre des bourgeons coniques ou aplatis, plus ou moins réguliers, assez volumineux, tapissés partout à leur surface par plusieurs couches d'épithélium cylindrique et polyédrique. Ces cellules épithéliales ont la même forme et la même disposition qu'à l'état normal. Au-dessous se trouve un tissu conjonctif embryonnaire contenant beaucoup de corpuscules embryonnaires, des vaisseaux dilatés et des épanchements sanguins qui paraissent s'être faits en nappe : ceux-ci sont surtout considérables à la surface.

A sa partie profonde, ce bourgeonnement de la muqueuse se continue avec les couches plus denses du tissu conjonctif et adipeux normal. Les vaisseaux de celui-ci sont également distendus par le sang.

Il s'agit, en un mot, ici d'une inflammation avec tendance hémorrhagique de la muqueuse.

M. Hayem. — Les hémorrhagies de toutes sortes sont si communes dans la variole, qu'il n'est pas douteux que les masses fibrineuses trouvées dans les calices, ne soient dues à du sang coagulé. Il serait peut-être intéressant de rechercher si dans ces cas-là on ne retrouverait pas une altération spéciale des vaisseaux des reins, favorisant ces hémorrhagies.

M. Laborde. — Les hémorrhagies qui surviennent dans le cours d'une variole ou d'une fièvre éruptive quelconque reconnaissent-elles pour cause une altération profonde du sang, comme cela a lieu pour les hémorrhagies dans les fièvres graves?

M. Hayem. — C'est à M. Cruveilhier, notre illustre président, que l'on doit les premières observations des ruptures musculaires par hémorrhagie; mais ces ruptures n'ont-elles pas elles-mêmes pour cause des altérations hémorrhagiques musculaires, des lésions de vaisseaux? D'ailleurs, quel que soit l'état du sang altéré ou non, rien n'autorise à déclarer que tous les vaisseaux sont entièrement sains. Dans un cas intéressant de purpura, présenté ici par M. Labadie Lagrave, j'ai pu m'assurer avec mon collègue que les hémorrhagies étaient dues à une altération des vaisseaux. Avant d'accuser les altérations du sang, il convient donc de faire avec soin l'examen des vaisseaux.

17. *Épithélioma de la jambe.*

M. Muron présente un épithélioma de la jambe, simulant très-bien un ulcère simple.

Malgré les traitements employés le malade ne voyait diminuer l'étendue de sa plaie, qui datait de deux ans, sans avoir jamais offert autre chose qu'une surface rougeâtre couverte de granulations blanchâtres.

M. Lancereaux. — J'ai vu un cas analogue où l'épithélioma avait fini par nécessiter l'amputation du tibia. Ce fait a été signalé par M. Gouroud.

18. *Kyste de l'ovaire.*

M. Teillais. — Héloïse Fabère, âgée de 43 ans, giletière, entre à la Charité, pour la seconde fois, le 14 octobre 1869, dans le service de M. Nonat.

Cette femme a eu huit enfants, et ses règles ont toujours été régulières.

Sa physionomie est celle d'une personne qui porte une affection chronique; elle est cachectique et terreuse.

La malade se plaint d'une tumeur abdominale dont le volume s'est accru considérablement depuis six mois. Elle ne dépassait pas la grosseur d'un œuf lors de sa première entrée dans le service et occupait la région ombilicale gauche, très-près de l'ombilic. Son apparition remonte à l'époque de son dernier accouchement, il y a six ans.

Aucune douleur ne se manifeste pendant longtemps; un peu de gêne seulement, deux ou trois mois avant sa première entrée à l'hôpital, c'est-à-dire il y a huit mois.

A ce moment, le diagnostic était difficile à porter. On constatait les phénomènes suivants :

Tumeur mobile assez profondément située; nulle adhérence aux parois abdominales.

La malade ne reste que quinze jours à la Charité.

Au mois d'octobre, les symptômes ne sont plus les mêmes; la marche de la maladie a été rapide; le volume de la tumeur est devenu considérable. Il existe des douleurs spontanées et à la pression s'irradiant dans les reins et dans les aines ; des vomissements se répètent quatre ou cinq fois par jour ; l'appétit est perdu ; l'affaiblissement et l'amaigrissement ont fait de grands progrès.

La tumeur a pris les dimensions d'une tête de fœtus; elle occupe la ligne médiane au-dessous de l'ombilic. Deux prolongements s'étendent à droite, comme deux vaisseaux durs, contrastant avec la consistance générale de la tumeur, qui est manifestement fluctuante. Elle est toujours profondément située, sans adhérences aux parois abdominales : on la dirait pédiculée. Sa position fait éloigner l'idée d'un kyste de l'ovaire. Tient-elle au rein ? Est-ce un kyste de cet organe ?

Le 24 octobre, on fait une ponction exploratrice. Il sort un verre de liquide brunâtre, mêlé de sang, non visqueux.

Dans la nuit, violents frissons, douleur très-vive au niveau de la tumeur, vomissements, facies très-altéré, yeux caves ; pouls, 120 ; ventre très-ballonné.

Le 27. La tumeur semble avoir encore augmenté. Diarrhée ; les vomissements continuent.

Mort le 28, au matin, à neuf heures.

Autopsie. — Péritonite généralisée. L'épiploon est soulevé par une masse énorme située derrière le grand épiploon et le gros intestin. Les intestins sont refoulés. La tumeur semble venir des ganglions prévertébraux.

A la partie antérieure, se trouve la poche kystique ouverte

par la ponction. A côté d'elle, à droite et à gauche, se trouvent d'autres kystes remplis d'un liquide analogue.

L'estomac, le foie et tous les autres organes sont sains. Le rein gauche est accolé à la tumeur, mais n'est nullement altéré dans sa substance.

D'après l'examen micrographique, la tumeur nous a présenté tous les symptômes d'un kysto-sarcôme.

19. *Hémorrhagie de la protubérance.*

M. Troisier. — R..., âgé de 48 ans, est atteint d'une hémiplégie du côté droit, avec contracture, datant de cinq ans.

Il fut amené plusieurs fois à l'infirmerie de Bicêtre (service de M. Luys), pour des attaques épileptiques.

Le 27 octobre, après son repas du soir, sans avoir présenté rien de particulier dans la journée, il fut subitement frappé d'apoplexie. Il poussa un cri au début et eut pendant son attaque quelques mouvements convulsifs; il n'y avait pas d'écume à la bouche (d'après les renseignements fournis par les voisins de salle). Il n'y eut pas de vomissement. La mort survint quinze à vingt minutes après le début.

Autopsie. — Ancien foyer dans l'hémisphère cérébral gauche, occupant toute la circonscription de l'artère sylvienne; celle-ci est obturée par un caillot ancien. Dégénération secondaire du bulbe et de la moelle.

La protubérance est distendue, molle. La face inférieure est parsemée de taches ecchymotiques sous-méningées. A la coupe, on trouve un caillot de la grosseur d'une noix environ, occupant presque toute l'épaisseur de la protubérance et se prolongeant dans le quatrième ventricule dont le plancher est largement ouvert. Dans les portions de la protubérance qui ne sont pas totalement dilacérées, il existe de petits foyers reliés les uns aux autres par des traînées ecchymotiques ; il existe en outre un piqueté hémorrhagique (hémorrhagies dans les gaînes) et quelques anévrysmes miliaires; l'hémorrhagie se prolonge jusque dans le tiers postérieur des pédoncules cérébraux. Le tronc basilaire est scléro-athéromateux.

On trouve un anévrysme miliaire à la surface des circonvolutions cérébrales.

Le cœur est hypertrophié, sans lésion valvulaire.

20. *Fracture du crâne. — Commotion cérébrale suivie de mort instantanée. (Service de M. Dagonet. Asile Saint-Anne.)*

M. Lescure. — Le nommé Duez s'est précipité, le 2 août 1867, par une fenêtre du premier étage. Il est tombé sur un pavé résistant situé au niveau d'un sous-sol. La hauteur de la chute, qui a été suivie de mort instantanée, peut être évaluée à environ 10 mètres.

Relevé aussitôt après la chute, on ne constate d'autre lésion extérieure qu'une vaste ecchymose occupant tout le cuir chevelu, avec un enfoncement de la voûte crânienne au niveau du vertex, sur une largeur circulaire d'environ 7 à 8 centimètres. Une fracture multiple des os du crâne est facile à constater à travers les téguments, quoique la peau n'ait même pas été entamée.

Un léger écoulement de sang a eu lieu pas le nez ; rien par les oreilles. Ecchymoses sous-conjonctivales; teinte cyanosée de toute la face. Léger emphysème sous-cutané occupant le pourtour du cou.

A l'*autopsie :* après l'incision de la peau de la tête, on constate que le tissu cellulaire est profondément imbibé de sang. Le péricrâne est déchiré en différents sens à partir du vertex, point où le corps a frappé le sol en tombant.

Le péricrâne enlevé en partie, on peut voir la forme et la direction des fragments. Le sommet de la voûte, qui est déprimé, est partagé en plusieurs fragments ; de sa circonférence partent en rayonnant, de la voûte vers la base, et dans toutes les directions, des solutions de continuité, formant des fragments de diverses grandeurs. Les os de la base sont partout brisés, disjoints; il est impossible de les réunir pour rétablir la forme de la tête; ils ne sont retenus entre eux que par les parties molles environnantes.

Il est à noter que l'encéphale est intact ; seuls les méninges et les ventricules sont gorgés de sang.

Le larynx, examiné comme ayant été atteint, il y a quelques mois, par un coup de couteau, offre cette particularité, qu'il existe une fracture récente du cricoïde, produite probablement par une violente application de la symphyse du menton, sur cet os, au moment de la chute.

BSERVATIONS

mitrale. — Hypertrophie du cœur.
ANDOUZY, externe du service.

ıtre à la clinique médicale de l'Hôtel-Dieu,
ıne, n° 38 (service de M. Béhier), Decombredet
de 33 ans, maçon, célibataire, à Paris depuis vingt

e de parents bien portants, Decombredet n'avait jamais été malade, quand, en 1866, il eut un rhumatisme polyarticulaire subaigu, pour lequel il resta trois semaines à l'hôpital. Il sortit complétement remis, et ne se plaignit à cette époque d'aucune douleur, d'aucune gêne du côté du cœur.

Le malade se dit grand buveur : il s'enivre assez souvent.

Il y a cinq mois (mars 1869), Decombredet, après un refroidissement, se met à tousser, en même temps qu'il se plaint de gêne pour respirer et d'un point de côté à droite ; pas de crachements sanglants, peu de fièvre.

Le malade entre à Lariboisière, où il passe plus d'un mois (vésicatoire, ventouses sèches sur le côté droit du thorax), et d'où il sort en conservant un peu de gêne pour respirer.

Cette oppression amène à l'Hôtel-Dieu Decombredet, que nous trouvons pâle, amaigri et sans fièvre. Il se plaint d'être, depuis une quinzaine, mal à l'aise, de respirer péniblement, d'avoir des palpitations, d'être essoufflé dès qu'il marche vite ou fait un effort.

La percussion du thorax ne donne de matité en aucun point ; à l'auscultation, on entend quelques râles muqueux disséminés.

La respiration est faible.

Le malade tousse et crache un peu.

La percussion de la région précordiale donne une matité très-étendue ; la pointe bat fortement dans le sixième espace intercostal, à deux travers de doigt à gauche du mamelon. On ne perçoit aucun frémissement cataire.

Les carotides battent avec violence et transmettent à la région cervicale un mouvement ondulatoire manifeste.

Le pouls est régulier, ample, dépressible ; il a tous les caractères du pouls de Corrigan, mais un peu atténués.

20. ***Fracture du crâne. — Commotion cérébrale suivie de mort instantanée. (Service de M. Dagonet. Asile Saint-Anne.)***

M. Lescure. — Le nommé Duez s'est précipité, le 2 août 1867, par une fenêtre du premier étage. Il est tombé sur un pavé résistant situé au niveau d'un sous-sol. La hauteur de la chute, qui a été suivie de mort instantanée, peut être évaluée à environ 10 mètres.

Relevé aussitôt après la chute, on ne constate d'autre lésion extérieure qu'une vaste ecchymose occupant tout le cuir chevelu, avec un enfoncement de la voûte crânienne au niveau du vertex, sur une largeur circulaire d'environ 7 à 8 centimètres. Une fracture multiple des os du crâne est facile à constater à travers les téguments, quoique la peau n'ait même pas été entamée.

Un léger écoulement de sang a eu lieu pas le nez ; rien par les oreilles. Ecchymoses sous-conjonctivales; teinte cyanosée de toute la face. Léger emphysème sous-cutané occupant le pourtour du cou.

A l'*autopsie :* après l'incision de la peau de la tête, on constate que le tissu cellulaire est profondément imbibé de sang. Le péricrâne est déchiré en différents sens à partir du vertex, point où le corps a frappé le sol en tombant.

Le péricrâne enlevé en partie, on peut voir la forme et la direction des fragments. Le sommet de la voûte, qui est déprimé, est partagé en plusieurs fragments ; de sa circonférence partent en rayonnant, de la voûte vers la base, et dans toutes les directions, des solutions de continuité, formant des fragments de diverses grandeurs. Les os de la base sont partout brisés, disjoints; il est impossible de les réunir pour rétablir la forme de la tête; ils ne sont retenus entre eux que par les parties molles environnantes.

Il est à noter que l'encéphale est intact ; seuls les méninges et les ventricules sont gorgés de sang.

Le larynx, examiné comme ayant été atteint, il y a quelques mois, par un coup de couteau, offre cette particularité, qu'il existe une fracture récente du cricoïde, produite probablement par une violente application de la symphyse du menton, sur cet os, au moment de la chute.

[illegible]

Le tracé sphygmographique présente une ligne d'ascension très-élevée, verticale, et terminée par un crochet.

A l'auscultation du cœur, on entend, à la base et sur le bord droit du sternum, un souffle diastolique doux;

A la pointe, un souffle systolique intense, ou plutôt un piaulement très-fort.

Le stéthoscope appliqué sur la crurale, on entend un double souffle.

La percussion de l'abdomen donne de la matité dans les parties déclives des fosses iliaques, où l'on sent une légère fluctuation.

Le foie, non douloureux, paraît volumineux.

Les jambes sont œdématiées et couvertes, la jambe gauche surtout, de pétéchies.

Pas trace d'albumine dans les urines.

La langue est bonne, l'appétit conservé. Le pouls, régulier, est à 76.

Le malade se plaint de ne pas avoir de sommeil.

Traitement : Julep gommeux, 2 pilules de cynoglosse, une portion.

Les jours suivants, le malade se trouve mieux; il respire mieux (on n'entend plus de râles muqueux), mais se plaint encore de palpitations.

Dans la nuit du 10 août, le malade se réveille en sursaut, s'assied sur son lit, dit qu'il manque d'air, qu'il *se trouve mal*, et meurt avant que l'interne de garde appelé ait eu le temps d'arriver à son lit.

L'*autopsie* est faite le 12 août, 32 heures après la mort.

Le péricarde, sans adhérences, renferme un peu de sérosité.

Cœur. Le cœur, très-hypertrophié, globuleux, n'est pas graisseux.

Il pèse 445 grammes; sa longueur est de $0^m,13$; son épaisseur, de $0^m,065$; sa circonférence, de $0^m,29$.

L'hypertrophie et la dilatation portent uniquement sur le ventricule gauche. Ses parois, très-épaisses, ont près de $0^m,02$, Ses piliers sont énormes, surtout le pilier antérieur qui a la grosseur du pouce.

Essayée sous l'eau, la valvule mitrale est insuffisante; mais cette insuffisance tient moins à un défaut d'accollement des valves qu'à une perte de substance siégeant sur la valve droite, à quelques millimètres au-dessus de l'insertion des cordages du pilier postérieur.

Cette perte de substance, assez nettement circulaire, qui a $0^m,007$ dans son plus grand diamètre, est l'orifice d'un sac ané-

vrysmatique (son volume devait être celui d'un pois), dont on voit les débris flotter sur la face auriculaire. Saine sur son bord libre, cette valve est épaissie, athéromateuse sur son bord adhérent.

Les valuvles sigmoïdes, essayées sous l'eau, sont insuffisantes. Deux de ces valvules sont fortement épaissies et couvertes sur leur bord libre, de petites végétations. L'une de ces valvules, celle de l'artère coronaire antérieure, présente sur sa face artérielle l'orifice d'un petit anévrysme Les parois de la poche anévrysmatique, rompues, sont fort déchiquetées et font saillie sur la face ventriculaire de la valvule.

Le ventricule droit, les valvules sigmoïdes pulmonaires, l'artère pulmonaire ne présentent aucune altération.

Les coronaires, l'aorte thoracique, pas plus que l'aorte abdominale, ne sont athéromateuses.

Poumons. La muqueuse bronchique est rouge, mais non épaissie.

Les poumons sont congestionnés; en aucun point on ne trouve d'hépatisation ni d'apoplexie.

Le poumon droit adhère à la paroi thoracique dans ses deux tiers inférieurs, et par sa base, au diaphragme.

Abdomen. L'abdomen renferme un peu de sérosité. Aucune trace de péritonite.

Foie volumineux. Rien au tube digestif.

Les reins sont un peu congestionnés.

Cerveau. Les vaisseaux encéphaliques ne sont pas athéromateux.

Le cerveau, la protubérance, le bulbe et le cervelet sont sains.

Obs. II. — Grossesse extra-utérine. — Fœtus ossifié, par M. Tribes, interne à l'hôpital Beaujon.

Le 14 juillet 1869, la femme L..., âgée de 32 ans, mariée, couturière, entre salle Sainte-Monique, no 19.

Cette femme a craché du sang plusieurs fois; elle tousse depuis environ trois ans. Depuis deux mois elle a beaucoup maigri, et ses jambes sont légèrement œdémateuses au niveau des malléoles. Elle a aussi de la diarrhée, et vomit de temps en temps, mais ses vomissements se produisent toujours pendant de violentes quintes de toux. L'appétit est faible; la soif vive; la malade se plaint de la gorge et a du muguet. Une fièvre continue avec exacerbations et frissons revenant le soir la tourmente; sueurs nocturnes. La percussion et l'auscultation font reconnaître chez elle un peu d'épanchement pleurétique à gauche, et une excavation du volume d'une noix au sommet du

poumon droit. Le ventre est légèrement ballonné, il n'est pas douloureux. La malade ne voit plus ses règles depuis un an et demi. Elle n'a jamais eu d'enfants.

Chaque jour elle dépérit davantage, et meurt le 4 août au matin, 1869.

L'autopsie est faite le 5 août.

A l'ouverture de la poitrine, on trouve une double pleurésie; l'épanchement est beucoup plus abondant à gauche qu'à droite.

Les deux poumons présentent des tubercules à différents degrés d'évolution. Au sommet droit sont deux excavations ayant chacune le volume d'une noix. A côté de ces excavations, et jusque dans la portion moyenne du poumon, sont des tubercules ramollis, en assez grand nombre. Au sommet du poumon gauche sont des tubercules jaunes, caséeux. Cœur sain.

Dans le fond de la cavité abdominale, apparaît dans la partie droite de l'excavation du grand bassin une tumeur de couleur gris-noirâtre, du volume d'une tête d'adulte. Elle est recouverte de fausses-membranes grisâtres, et limitée à droite par le cæcum, en avant par le grand épiploon qui se confond avec elle par sa portion inférieure, à gauche par les anses de l'intestin grêle qui, en deux points, et sur une étendue de 5 centimètres environ, adhèrent avec elle. Les anses intestinales présentent une vascularisation un peu plus abondante qu'à l'état normal; à leur surface on aperçoit de petits grumeaux pseudo-membraneux qui paraissent de nouvelle formation. Dans la partie gauche du petit bassin il y a environ trois cuillerées de liquide séro-purulent. Le péritoine pariétal est indemne, normal.

Au travers des orifices des fausses membranes qui entourent en avant la tumeur on voit sortir de petits os qui sont les phalanges et phalangettes complétement ossifiées d'un fœtus.

La tumeur enlevée avec tous les organes contenus dans le petit bassin laisse voir les adhérences intimes qui l'unissent au cæcum, à la vessie et à l'utérus, en avant et à droite, à l'S iliaque et au rectum, à gauche et en arrière. Tous ces organes en constituent les parois. La tumeur paraît s'être développée dans le cul-de-sac péritonéal vagino-rectal.

L'utérus a son volume normal. Son fond est dévié à gauche, et son col est légèrement porté à droite. L'orifice du col est étroit, et non déchiré au niveau des commissures.

La dissection du vagin et du rectum jusqu'au point où le péritoine se réfléchit, nous fait voir que le cul-de-sac péritonéal recto-vaginal épaissi, induré, constitue bien le fond de la cavité dans laquelle s'est développé le fœtus.

En séparant le feuillet antérieur du ligament large droit de son feuillet postérieur nous arrivons jusqu'à la trompe qui apparaît un peu dilatée. A mesure qu'on approche de son pavillon, elle paraît de plus en plus faire corps avec la paroi antérieure du kyste. Et en ouvrant la poche qui contient le fœtus, on reconnaît qu'elle en fait en effet partie intégrante avec l'ovaire droit sur lequel son pavillon est appliqué par des fausses membranes.

L'ovaire et la trompe gauches sont aussi accolés l'un à l'autre; et avec l'S iliaque et des fausses-membranes ils forment la paroi externe du kyste.

Les deux trompes contiennent dans leur intérieur une substance de couleur rouge vineux, de consistance demi-molle; c'est du sang altéré qui les dilatait légèrement dans leur tiers externe.

Les fausses-membranes qui forment la partie supérieure et antérieure de la poche ont une consistance assez faible. Elles se laissent déchirer facilement. Leur couleur est gris-noirâtre. Il est impossible de reconnaître en elles aucune structure qui rappelle les membranes d'enveloppe du fœtus.

Elles emprisonnent au milieu d'une matière demi-molle blanchâtre, putrilagineuse, le squelette d'un fœtus qui par ses dimensions paraît être de quatre mois et demi.

Tous les os de ce fœtus sont entièrement ossifiés et à nu. Les organes contenus dans les cavités thoracique et abdominale sont à l'état de bouillie.

Obs. III. — Sarcome fibro-plastique de l'anus, par M. Reverdin, interne des hôpitaux.

Grillon (Marie), 76 ans, blanchisseuse, entre le 22 juillet 1869, à l'hôpital Necker, service de M. Guyon, salle Sainte-Pauline, n° 1.

Cette femme avait depuis un an environ des hémorrhagies anales assez fréquentes, en allant à la selle; il lui sortait quelquefois par l'anus de petites tumeurs qu'elle faisait rentrer assez facilement. De plus elle avait maigri notablement, quoique sa santé fût restée bonne.

Il y a huit jours la tumeur sort pendant qu'elle va à la selle et elle n'a pu être rentrée depuis; il s'est fait à sa surface un écoulement séro-sanguin abondant; la malade n'a pu aller à la selle. On trouve à l'anus une tumeur un peu ovoïde et aplatie, du volume d'un petit œuf; elle s'insère sur la muqueuse anale

immédiatement au-dessus du bord cutané de l'orifice, sur la partie latérale droite du conduit. Elle est jaunâtre, varie à sa surface, un peu inégale ; il s'y fait un suintement abondant. Un peu de douleur à la pression, consistance assez ferme. Pas de ganglions. (La malade porte en outre un lipome de la fesse, un gros kyste sébacé à la région lombaire, et des polypes muqueux des fosses nasales).

Le 30 juillet, on enlève la tumeur avec l'écraseur de Chassaignac. Écoulement sanguin peu abondant; tamponnement avec l'eau de Pagliari.

Examen de la tumeur.

Une coupe faite sur son milieu montre qu'elle est constituée par un tissu blanc rosé, uniforme, avec quelques stries blanches; pas de revêtement cutané ou muqueux; la surface est formée par une couche un peu jaunâtre. Quelques gouttelettes de sang sur la coupe. Le tissu est très-homogène, assez ferme. Sur la coupe on ramène facilement un suc lactescent assez abondant : ce suc renferme de nombreux noyaux ovoïdes, volumineux, très-nets dans leurs contours, et renfermant deux ou trois nucléoles brillants. Quelques-uns de ces éléments présentent soit à l'une, soit aux deux extrémités, de petites masses irrégulières de protoplasma qui tendent à leur donner la forme d'éléments fibro-plastique . On rencontre quelques cellules fibro-plastiques très-nettes. Sur des coupes minces on ne trouve qu'un tissu formé par les mêmes éléments nucléaires et cellulaires juxtaposés, et on distingue des sortes de faisceaux entrecroisés qui simulent des alvéoles, mais il est impossible d'obtenir des alvéoles véritables par le pinceau. Rien de particulier à la surface que des granulations graisseuses dans les éléments cellulaires. On voit en outre, sur les coupes des vaisseaux sans parois propres et d'autres avec des parois. Il s'agit d'un sarcôme fibro-plastique.

Pourquoi cette tumeur présenterait-elle du suc, suc lactescent il est vrai, immédiatement après l'opération, tandis que dans les sarcômes on n'en trouve ordinairement qu'au bout d'un jour, quand la putréfaction commençante a désuni les éléments. Nous nous demandons si ce résultat n'est pas dû au siége de la tumeur qui devait être constamment baignée par le mucus et les liquides qui s'écoulaient par l'anus. La malade est sortie, pour rentrer en octobre 1869, avec une reproduction sur place; la tumeur a grossi rapidement, les ganglions inguinaux ont été envahis; elle est entrée en décembre à la Salpêtrière.

Obs. IV. — Tumeur adénoïde du sein, par M. Reverdin, interne des hôpitaux.

Rémioz (Catherine), 26 ans, blanchisseuse, entre le 31 juillet 1869, à l'hôpital Necker, service de M. le Dr Guyon, salle Sainte-Pauline, n° 4.

Réglée à 14 ans, très-régulièrement; cette femme accouche à terme à 22 ans; elle nourrit pendant deux mois, et trois mois après il lui vient un abcès au sein gauche; on l'incise, et il guérit bien; elle ne souffre plus du sein jusqu'il y a trois mois. Il y a trois mois elle ressent des douleurs dans le sein gauche, et y découvre une petite grosseur, du volume d'une noisette, qui roule sous la peau : la pression y est douloureuse. Depuis lors elle augmente graduellement de volume, et bientôt la malade en découvre une seconde. Elle attribue ces tumeurs à un coup de coude qu'elle a reçu dans le sein gauche il y a dix-huit mois.

Elancements assez violents dans les tumeurs. Aucun écoulement.

Etat actuel. — Santé excellente. Pas de ganglions. Au-dessus et en dedans du mamelon gauche, petite tumeur ronde, dure sensible, roulant sous la peau et sur les parties profondes. Au-dessous et en dedans du mamelon, seconde tumeur roulant sous la peau, mais mal limitée du côté de la glande qui y adhère. Pas de changement de coloration de la peau.

Opération le 5 août. Deux incisions; énucléation facile; on enlève avec la seconde une petite partie de la glande. Pansement à l'alcool pur. Sortie guérie dans le courant d'août.

Examen des tumeurs. La seconde tumeur se sépare très-facilement de la glande par la dissection. Les deux tumeurs ont le même aspect; elles sont arrondies, l'une d'elles un peu bouclée; elles sont fermes et élastiques; aucun vaisseau ne paraît s'y rendre des parties voisines. Sur la coupe, tissu blanc jaunâtre, formée comme de pelotons qui viennent faire saillie; par place des sortes de fentes ramifiées sillonnent la tumeur; elles sont peu nombreuses et étroites. Pas de suc. Par le raclage on obtient un liquide blanc jaunâtre, filant, qui se concrète en filaments avec l'acide acétique. Au microscope on trouve dans ce suc des noyaux ovoïdes à nucléoles brillants, quelques-uns sont entourés à l'une des extrémités de petites masses de protoplasma. On trouve de petits amas de noyaux semblables juxtaposés.

Sur les coupes à un faible grossissement, on voit de nombreux culs-de-sac, la plupart réunis en grappes, et quelques-uns avec

un conduit excréteur; ils sont disséminés dans un tissu pâle.

A un plus fort grossissement on voit le revêtement épithélial de ces culs-de-sac qui paraît nucléaire et très-réfringent; dans les conduits excréteurs il paraît cylindrique. Le tissu intermédiaire a la structure d'un sarcôme fibro-plastique fasciculé : faisceaux entre-croisés d'éléments parallèles à noyaux allongés, çà et là quelques fentes dans le tissu et par places du tissu conjonctif réticulé.

Obs. V. — Tumeur du cou. — Epithélioma des ganglions, par M. Rendu interne des hôpitaux.

Pierre Buchot, âgé de 55 ans, vint à l'hôpital vers la fin d'août, pour s'y faire soigner d'une tumeur volumineuse qu'il portait au cou. D'une fort bonne santé auparavant, il avait vu se développer sans cause connue depuis trois mois une grosseur au-dessus de la clavicule droite. Au moment de son entrée, elle avait le volume d'un gros œuf de poule, et donnait lieu à des symptômes de compression, du côté du bras (fourmillements, engourdissement, léger œdème du membre). Ces signes étaient encore plus prononcés au cou et à la face où il existait un gonflement considérable et une dilatation manifeste des veines superficielles.

Du côté gauche, on sentait dans le creux sus-claviculaire une petite tumeur dure, indolente, analogue comme consistance à celle du côté droit.

Le diagnostic était difficile. Avait-on affaire à une tumeur ganglionnaire, où à un fibrôme, ou à une production émanée de la clavicule? Le développement rapide de l'affection, le siége de la tumeur, son extension aux deux côtés du cou, firent éliminer l'hypothèse d'un fibrôme : quant à la clavicule, elle présentait un bord antérieur normal, et on ne pouvait affirmer l'existence d'adhérences postérieures avec la tumeur, bien que celle-ci ne fût point mobile. Il était donc probable qu'on avait affaire à une maladie ganglionnaire. Restait à savoir si elle était primitive ou secondaire. Or, les symptômes thoraciques, au moment de l'entrée du malade, étaient presque nuls : à part une toux légère, revenant à intervalles, il n'y avait point de dyspnée, ni d'hémoptysie. L'auscultation révélait seulement à droite, au niveau de la fosse sus-épineuse, un peu de faiblesse dans la respiration. On conclut à l'existence d'une dégénérescence ganglionnaire primitive, l'adénie ou la scrofule ne pouvant être mises en cause.

Le mal ne tarda pas à faire des progrès : l'œdème du cou, de la face et du bras augmenta ; ces douleurs devinrent incessantes. Au milieu du mois de septembre, la voix prit un caractère de rancité spéciale, une dysphagie opiniâtre se déclara, et l'alimentation devint presque impossible. En même temps une dyspnée allant à l'orthopnée forçait le malade à n'avoir de repos ni le jour ni la nuit.

Les signes de l'auscultation à ce moment avaient changé.

En avant, au-dessous de la tumeur, on constatait de la matité sur une étendue de deux travers de doigt : tout le reste de la poitrine était sonore. En arrière, dans toute la fosse sous-épineuse, on entendait un souffle rude, avec retentissement de la voix : la percussion donnait une matité étendue. On admit l'existence d'une tumeur du médiastin volumineuse, comprimant le poumon et donnant lieu au souffle. Au-dessous de ce point, la respiration s'entendait à peine, ce qu'on mit également sur le compte de la compression.

La maladie marcha encore pendant un mois ; l'œdème avait peu augmenté et tendait même à diminuer, par suite du développement de la circulation veineuse collatérale, mais la dysphagie était excessive, et l'on prévoyait le moment où le malade mourrait d'inanition, chaque gorgée de liquide avalée suscitant des quintes de toux qui duraient souvent un quart d'heure.

Le 25 octobre, le malade avait été vu le matin, il se trouvait bien et n'était pas très-oppressé, lorsque dans l'après-midi, en se levant pour aller au cabinet, il tomba raide mort, sans pousser un cri, et sans asphyxie.

L'*autopsie*, pratiquée trente-six heures après, montra les lésions suivantes :

Un épanchement considérable occupait le côté droit de la poitrine ; c'était ce qui avait donné lieu au souffle qu'on avait entendu pendant la vie, et qui avait occasionné probablement la syncope du dernier jour. Il existait aussi du liquide dans la plèvre gauche. Les poumons et le médiastin postérieur étaient absolument sains. Le poumon droit était adhérent à la partie interne de son sommet, avec la tumeur, et, en ce point, il commençait à se prendre.

A la partie supérieure du médiastin antérieur existait une tumeur assez volumineuse. La dissection montra qu'elle était formée aux dépens des ganglions bronchiques et trachéaux. Les troncs brachio-céphaliques veineux étaient comprimés par le développement de ces ganglions, qui se continuaient avec ceux du

creux sous-claviculaire à droite et à gauche. La clavicule n'était pas envahie par la tumeur, bien qu'elle semblât faire corps avec des ganglions très-volumineux. Ceux-ci avaient déjeté en arrière l'artère sous-clavière et la carotide : le nerf récurrent et le pneumogastrique étaient manifestement comprimés. La trachée était rétrécie sur deux points différents : c'est en ce point que l'œsophage devait être évidemment comprimé, bien qu'il ne fût pas en relation immédiate avec la tumeur. L'œsophage présentait un petit noyau de même nature que le reste de la tumeur.

Du côté gauche, les lésions étaient du même ordre, bien que moins avancées. Les artères sous-clavière et carotide étaient également repoussées sur un plan profond, mais les nerfs ne paraissaient pas gênés par la tumeur. Des deux côtés, les muscles étaient sains et ne contractaient aucune adhérence avec les ganglions, non plus que les artères. Celles-ci cependant étaient plus friables.

La coupe de la tumeur montre un aspect spécial. Elle est formée d'un tissu blanchâtre, grenu, de consistance moyenne; dans les ganglions les plus récemment envahis, la coupe est à peu près homogène; partout ailleurs elle est inégale, donne l'apparence de la sciure de bois blanc humide. Les points les plus dégénérés se rencontrent au voisinage de la clavicule et dans la portion envahie de cet organe. Les ganglions du médiastin ont subi en quelques endroits la dégénérescence puriforme.

A l'examen microscopique, fait par M. Cornil, on trouva une disposition lobulée sur toute l'étendue de la tumeur. Chaque lobule se composait de cellules pavimenteuses : quelques-unes de ces cellules ayant subi la transformation cornée et enroulées sous forme de globe (cancroïde lobulé à cellules pavimenteuses).

Les muscles *du larynx* du côté droit (correspondant au nerf récurrent altéré) présentaient de nombreuses granulations graisseuses. Rien du côté opposé.

M. Hayem fait remarquer que le bruit de souffle qu'on percevait dans la fosse sus-épineuse était un symptôme commun à presque toutes les compressions de la trachée par des tumeurs ganglionnaires (MM. Rollet et Barthez). Quand à la nature de la tumeur, M. Hayem rappelle que l'épithélioma des ganglions lymphatiques n'est pas un fait inconnu; mais que ce genre de dégénérescence des ganglions est encore très-rare.

M. Gillette demande si l'examen du larynx a été fait avec soin et si on a examiné le nerf récurrent.

M. Lancereaux fait voir sur cette pièce une altération de la muqueuse de l'œsophage également dégénérée.

M. Hayem. — Il eût été important en effet, comme le demande M. Gillette, de chercher si les muscles du larynx n'avaient pas subi la dégénérescence graisseuse par suite du fait même de la compression exercée sur les récurrents.

M. Hallé. — En ouvrant ces ganglions, on serait tenté de les prendre pour des ganglions tuberculeux.

M. Laborde. — Dans l'énoncé des phénomènes présentés par le malade, il a été question d'affaiblissement dans le bras droit avec sensation de fourmillement. Je demande si on avait pu déjà constater une altération dans les muscles de ce côté. Quant à la façon brusque dont on a vu la mort survenir et qu'on croit pouvoir attribuer à une pleurésie, je suis assez disposé à penser qu'il s'est produit là, soit un de ces effets réflexes qui a peut-être atteint le bulbe, ou bien un arrêt brusque des mouvements du cœur. On sait en effet qu'une excitation spéciale du nerf vague amène un arrêt du cœur.

M. Hayem. — Dans un cas de cancer du médiastin, j'ai pu constater des troubles profonds dans les mouvements du cœur. Il existait une accélération constatée des battements sans complication inflammatoire locale.

Le pouls a varié de 120 à 150 pulsations.

A l'*autopsie*, le pneumogastrique et les nerfs cardiaques étaient compris dans la production morbide.

Obs. VI. — Kyste du cerveau. — Sclérose diffuse de la moelle épinière, par M. Hallopeau, interne des hôpitaux (1).

La nommée D..., septuagénaire, entre, dans le cours du mois de septembre 1869, à l'infirmerie de la Salpêtrière, dans le service de M. Vulpian, n° 9, salle Saint-Vincent. Du plus loin qu'elle se souvienne, elle a été plus faible du côté gauche ; la

(1) Le texte de l'observation clinique ayant été égaré, nous n'en pouvons donner qu'un court résumé.

paralysie n'était pas complète; elle marchait tout en traînant la jambe, et faisait sans fatigue d'assez longues courses; elle ne pouvait soulever de la main gauche des objets un peu lourds. Elle entra toute jeune à l'hospice des Incurables; les membres paralysés se développèrent moins que ceux du côté opposé, et à mesure que l'enfant grandit le contraste s'accentua davantage. Arrivée à l'âge adulte, elle fut admise à la Salpêtrière, qu'elle n'a pas quittée depuis; son état est resté le même jusqu'au commencement de 1865; à cette époque, elle commença à ressentir pour la première fois, dans les membres paralysés, une raideur d'abord passagère, puis bientôt permanente. Quelques mois plus tard, les mêmes phénomènes se produisirent dans le côté droit; depuis lors, les quatre membres ont été constamment en état de contracture; la malade ne peut aujourd'hui leur imprimer aucum mouvement.

Quand elle entre à l'infirmerie, les membres sont rigides; on ne peut leur communiquer aucun mouvement; ceux du côté gauche sont notablement plus petits que ceux du côté droit; la moitié droite du crâne est déformée; la palpation y fait sentir une saillie entourée de dépressions; de consistance osseuse dans sa partie périphérique, elle est molle et dépressible au centre. La malade a toute son intelligence; il n'y a pas de troubles de la sensibilité.

Autopsie. — Le crâne est asymétrique, sa moitié droite est moins développée que la gauche; vers la partie moyenne du pariétal, elle présente une saillie anormale au centre de laquelle la substance osseuse a disparu. La partie correspondante de l'hémisphère droit présente une tumeur kystique; les membranes adhèrent à ce niveau à l'aponévrose épicrânienne; la paroi du kyste est membraniforme, mince, de couleur grisâtre; on y voit au microscope des éléments nerveux et une quantité énorme de corps amyloïdes; elle est donc formée par la substance cérébrale atrophiée; la partie moyenne de l'hémisphère et une portion du corps strié ont disparu; la cavité anormale est séparée du ventricule par une couche mince, membraniforme; elle renferme une quantité notable de liquide séreux; la substance cérébrale qui l'entoure a son aspect normal. L'encéphale est d'une petitesse exceptionnelle.

Le pédoncule cérébral droit est notablement moins volumineux que le gauche; la même disproportion se remarque entre les deux moitiés de la protubérance, les deux pigments et les cordons antéro-latéraux de la moelle. Dans aucune de ces parties il n'y a de teinte grisâtre appréciable.

Examen microscopique. — *Bulbe* (1). Il n'y a pas trace de sclérose dans la pyramide atrophiée; les tubes nerveux qui restent ont leur aspect normal; le noyau de substance grise situé près de la surface de la pyramide est moitié moins volumineux à gauche qu'à droite; les cellules qui persistent ne sont pas altérées. Il n'y a pas d'autres modifications appréciables dans le bulbe.

Moelle épinière. — *Région cervicale.* Sur des coupes pratiquées à différentes hauteurs, on constate l'existence d'une sclérose diffuse de la substance blanche; elle occupe toute l'étendue des cordons latéraux, à l'exception de leur partie la plus superficielle; elle est très-marquée à la périphérie des cordons antérieurs et des cordons postérieurs, où elle forme, autour de la substance blanche, comme un anneau incomplet; elle est appréciable enfin par les côtés du sillon médian.

A la *région dorsale*, ces lésions disparaissent presque entièrement; on n'y voit plus qu'un léger épaississement de la névroglie dans une petite partie des cordons latéraux. La substance grise, dans presque toutes les préparations, est creusée de lames; on les trouve dans les deux moitiés de la moelle; quelques-unes occupent presque toute l'étendue de la substance grise. On remarque autour d'elles la disparition des éléments nerveux et une sorte d'atrophie de la névroglie, caractérisée par l'agrandissement des mailles du réticulum. Les noyaux conjonctifs sont peut-être un peu plus nombreux qu'à l'état normal, mais nous n'oserions l'affirmer.

Dans la *région lombaire*, la sclérose diffuse reparaît plus étendue qu'à la région cervicale; elle forme, à la périphérie de la moelle, une zone étroite, qui l'entoure partout, excepté sur la limite des cordons antérieurs et latéraux; elle occupe toute l'étendue des cordons latéraux à l'exception de la partie qui touche à la substance grise; on remarque enfin un léger épaississement de la névroglie sur les côtés des sillons médians et postérieurs.

Pour comprendre l'histoire de cette malade, il faut bien distinguer les altérations qui remontent à l'enfance et celles qui se sont produites dans les dernières années de la vie. Les premières ont eu pour point de départ un lésion considérable de l'hémisphère cérébral droit, qui a eu pour conséquences la for-

(1) L'examen a été fait, après durcissement, sur des coupes transversales colorées par le carmin, traitées par l'essence de térébenthine et placées dans le baume de Canada.

mation du kyste, le soulèvement et la perforation de la voûte crânienne, et enfin, comme il est de règle lorsque le corps strié est lésé, une dégénération secondaire de l'isthme de l'encéphale et de la moelle. On pourrait avoir tendance à considérer la sclérose, dont les cordons latéraux sont le siége, comme l'expression de cette dégénération secondaire; mais cette manière de voir ne peut être soutenue si l'on considère qu'il n'y a pas trace de sclérose dans le bulbe, et que la sclérose occupe, dans la moelle, les deux cordons latéraux alors qu'un seul des corps striés est atteint, enfin qu'elle cesse presque entièrement dans la région dorsale pour reparaître plus étendue dans le renflement lombaire. Il est reconnu d'ailleurs (Charcot) que les lésions de la moelle consécutives aux altérations encéphaliques ne conservent pas indéfiniment un caractère inflammatoire. Le tissu conjonctif de nouvelle formation peut disparaître à la longue, et l'atrophie des tubes nerveux reste le seul témoin du travail mordide dont la moelle a été le siége; c'est ainsi que, dans le bulbe, la seule altération appréciable est l'atrophie des éléments nerveux; elle ne porte pas seulement sur la substance blanche de la pyramide, mais aussi sur le noyau de substance grise qu'elle renferme; c'est là un fait qui n'a pas, à notre connaissance, été encore signalé; il montre que la dégénération secondaire peut atteindre, en même temps que les tubes nerveux, les cellules avec lesquels ils sont en connexion. Peut-être est-ce là l'origine des lacunes que présentait, chez notre malade, la substance grise de la région dorsale. On peut, d'après ce que nous venons de dire, distinguer, dans la dégénération secondaire, deux périodes, caractérisées, l'une par l'irritation des tubes nerveux et la prolifération du tissu interstitiel, l'autre par la disparition graduelle des produits d'inflammation et l'atrophie des tubes. On s'explique ainsi comment les contractures provoquées dans les membres paralysés, par l'irritation des cordons latéraux, disparaissent à un moment donné pour faire place à la paralysie.

C'est ce qui s'était produit chez notre malade. Pendant la plus grande partie de sa vie, elle avait conservé la liberté de ses mouvements, et la lésion centrale ne se traduisait que par un affaiblissement de la motilité. Dans ces dernières années seulement, les membres se sont enraidis l'un après l'autre et sont peu à peu devenus le siége de contractures permanentes. Les lésions inflammatoires dont nous avons constaté l'existence dans les régions cervicale et dorsale de la moelle épinière ne remontent sans doute pas plus loin que ces derniers accidents;

sous une influence que nous ne saurions déterminer, elles sont venues se surajouter aux lésions atrophiques qui dataient de l'enfance ; leur prédominance dans les cordons latéraux explique comment elles ont donné lieu aux mêmes symptômes qui caractérisent, d'après M. Charcot, la sclérose primitive de ces faisceaux.

La lésion encéphalique s'est produite vraisemblablement dans la première enfance ou dans la vie fœtale ; nous n'avons aucune donnée qui nous permette de reconnaître quelle en a été la nature. C'est elle, suivant toute apparence, qui a enrayé, suivant la loi posée par MM. Charcot et Cotard (1), le développement du cerveau en même temps qu'elle a mis obstacle à l'ossification complète de la voûte crânienne et produit ainsi la perforation dont nous avons parlé plus haut.

Obs. VII. — Ostéite condensante du tibia. — Séquestre invaginé. — Conicité de moignon, par M. R. Veyssier, interne des hôpitaux.

J'ai l'honneur de présenter à la Société anatomique le moignon d'un malade amputé, le 28 octobre 1869, au-dessus du condyle du fémur, par M. Horteloup, à l'hôpital Beaujon.

Ce malade, âgé de 32 ans, a subi, au mois de mai 1869, à l'hôpital des Émigrants de New-York, l'amputation de la jambe gauche à l'union des deux tiers supérieurs et du tiers inférieur. Cette opération était nécessitée par des accidents consécutifs à un traumatisme du pied.

Le malade sortit de l'hôpital après six mois de traitement, et rentra en France au mois de juin 1869.

L'état de son moignon le faisait entrer, le 16 octobre 1869, à l'hôpital Beaujon, où il demandait avec instance une nouvelle amputation.

La conicité du moignon, à l'extrémité duquel les pointes osseuses du tibia et du péroné font une saillie de 1 à 2 centimètres, l'impossibilité dans laquelle le malade a toujours été de supporter longtemps un appareil, un gonflement énorme du tibia, et enfin l'apparition, depuis quatre mois, d'une fistule qui s'est ouverte à la partie inférieure et externe du moignon, et qui permet de supposer dans l'intérieur de l'os la présence d'un séquestre invaginé, telles sont les indications qui, jointes

(1) Cotard. De l'atrophie du cerveau. Thèse de Paris, 1867.

aux instances du malade, déterminent M. Horteloup à pratiquer l'amputation demandée.

Voici ce qu'on a trouvé dans la pièce que j'ai l'honneur de présenter :

Après avoir enlevé la peau et l'aponévrose, on constate, dans les *muscles* de la gaîne antérieure, des trabécules fibroïdes très-considérables, dus à l'épaississement des tractus conjonctifs que les gaînes de ces muscles envoient dans leur épaisseur.

Le *trajet fistuleux*, dont l'orifice externe correspond à la pointe du tibia, suit le côté externe de cet os, en avant du ligament interosseux, et vient aboutir à la partie postérieure de la tubérosité externe du tibia.

Le *périoste*, qui recouvre la face externe de l'os, est manifestement épaissi et crie sous le scalpel; il est impossible de l'arracher par lambeaux.

L'*os* est considérablement augmenté de volume, surtout à la partie moyenne, où son diamètre est presque égal à celui de l'extrémité supérieure.

Une coupe longitudinale qui suit la crête du tibia, ouvre le canal médullaire, dont la cavité modifiée est occupée par un *séquestre invaginé*, long, fusiforme et remontant jusque dans l'épaisseur de l'extrémité supérieure. La face interne de la cavité qui renferme ce séquestre est tapissée par un tissu d'aspect villeux ressemblant à de la moelle rouge.

La coupe de l'os (dont la pesanteur spécifique est énorme) permet de reconnaître que le tissu spongieux, entièrement disparu, a été remplacé, en tous points, par de la substance compacte. C'est, en un mot, un type parfait d'ostéite condensante.

La loge du séquestre communique avec la fistule par deux trajets, dont l'un se trouve à la partie supérieure, l'autre à la partie moyenne.

L'examen microscopique fait par M. Coyne montre que dans le tissu villeux qui enveloppe le séquestre, on trouve des médullocèles jeunes, arrondis et emprisonnés dans des tractus du tissu conjonctif. Une coupe comprenant ce tissu villeux et la couche la plus profonde de l'os, fait voir à la face interne des aréoles du tissu osseux déjà formé, des médullocèles, devenus polyédriques par pression réciproque, ne contenant point de granulations graisseuses et paraissant se rapporter à ce qu'on a décrit, dans ces dernières années, sous le nom d'*ostéoblastes*. En effet, dans quelques trabécules, obtenus très-minces dans la coupe, on croit apercevoir la transformation de ces éléments en *ostéoplastes*.

M. Desprès. — En considérant l'aspect de ce séquestre invaginé si mince, si ténu au centre de ce vaste foyer de suppuration, je trouve là une preuve indubitable d'un travail de résorption en voie de formation. Encore un peu, et par suite de l'usure du séquestre, la maladie osseuse allait changer de phase, et tendre peut-être à la guérison. Dans cette hypothèse on se prendrait peut-être à regretter la seconde opération qui pourrait bien ne pas avoir un aussi bon résultat que la première.

M. Ranvier. — Il est des cas où l'on a pu croire à la résorption du séquestre, comme M. Desprès pense que cela aurait pu se produire ici. Mais il ne faut pas se hâter de conclure à la diminution d'un séquestre parce que celui qu'on retrouve est assez petit. Dans le cas présent, je crois au contraire pouvoir affirmer qu'il n'a jamais été plus gros que nous le voyons, car, même à l'œil nu, on peut constater à la surface de ce séquestre, les lamelles périphériques des os. Dans un fait signalé par M. Tarnier il s'agissait d'un séquestre datant de 30 ans, eh bien sur celui-là même on retrouvait encore ces lamelles périphériques. Il est vrai de dire que, si un travail d'ostéite s'était produit, il serait parvenu à faire disparaître ces lamelles.

M. Hayem. — Contrairement à l'avis de M. Desprès, je crois pouvoir affimer que dans les cas où la suppuration par lésion osseuse dénote une prochaine cachexie, il est de la plus haute importance que l'intervention chirurgicale ne soit pas différée, car sans cela une dégénérescence amyloïde des organes splanchniques ne farde pas à se manifester, et si elle n'entraîne pas rapidement le malade vers la mort, elle rend impossible toute tentative d'opération tardive. C'est du moins ce que j'ai été à même d'observer à l'hôpital des enfants dans le service des chroniques.

M. Ledentu. — Le séquestre s'est ici moulé, une cavité dans le canal médullaire qu'il oblitère en partie seulement.

M. Ranvier. — On peut d'ailleurs s'assurer d'après la direction des canalicules si le séquestre appartient ou non à un os long.

M. Desprès.— A propos de l'opportunité de l'intervention chirurgicale dans les cas d'affections osseuses, provoquant la dégénérescence amyloïde, je tiens à constater que si le nom de dégénérescence amyloïde était inconnu à Velpeau, le fait ne lui avait du moins pas échappé quand, en parlant des cachexies survenant dans des cas analogues, il prétendait qu'on pouvait les éviter en opérant de bonne heure. Or, ceci nous ramène au malade dont voici le moignon et chez lequel il n'existait pas la moindre menace de cachexie et dont la vie pourtant n'était pas sérieusement compromise de ce côté. Quelle était donc, en dehors de l'insistance qu'il mettait à la demander, l'indication à pratiquer une nouvelle opération qui, dans les conditions où elle a été faite, lui enlève encore plus de 8 chances sur 12 pour le laisser survivre?

M. Ranvier. — Pendant longtemps on a pu croire à la résorption des séquestres qu'on trouvait plus ou moins amincis dans les cavités osseuses enflammées. Aujourd'hui cette opinion n'est plus acceptable devant l'évidence des préparations microscopiques montrant les lamelles périphériques.

Obs. VIII. — Kyste dermoïde développé sur la plèvre, par M. Villard, interne des hôpitaux.

La nommé X..., âgée de 55 ans, entrée à l'hôpital Saint-Antoine, le 9 octobre 1869, dans le service de M. Besnier, mourut, quelques jours après, à la suite d'accidents cholériformes.

A son *autopsie*, outre des signes de congestion intestinale, on rouve à la base de la poitrine, du côté droit, une tumeur ayant les dimensions d'une grosse noix. Cette tumeur était située entre les deux feuillets de la plèvre; sa face externe adhère à la paroi costale; sa face interne répond au feuillet viscéral de la plèvre; son bord inférieur repose sur la face supérieure du diaphragme, son bord supérieur est uni par des adhérences à la base du poumon droit.

Cette tumeur est dure, résistante; une section faite suivant son épaisseur montre qu'on peut lui considérer une paroi et un contenu. La paroi est formée par une espèce de coque solide,

Le contenu est constitué par une substance molle, friable, offrant l'aspect de la matière argileuse.

Examen histologique. — La paroi est calcifiée; les réactifs chimiques y décèlent l'existence d'une grande abondance de sels calcaires. En quelques points, on trouve du tissu connectivo-élastique en petite quantité: nulle part on ne voit trace de glandules. A la partie interne de cette paroi, on trouve une couche de 1 millimètre 1/2 d'épaisseur environ, grisâtre, constituée par des lamelles d'épithélium corné.

Quant à la substance centrale, elle est constituée par une énorme quantité de cristaux de margarine et de cholestérine, par des granulations graisseuses abondantes, par quelques hématies et par une substance fondamentale formée par des lamelles épithéliales altérées. Nulle part on ne trouve traces de poils ni des autres éléments qui entrent ordinairement dans la composition des tumeurs dermoïdes.

Obs. IX. — Cancer colloïde des voies biliaires ayant débuté par la vésicule, produit une altération de même nature des ganglions pancréatiques, une rétention de la bile et des kystes biliaires avec inflammation catarrhale de ces conduits, par M. Villard, interne des hôpitaux.

Bl..., 66 ans, femme de ménage, est entrée, le 18 octobre 1869, à l'hôpital Saint-Antoine, dans le service de M. Besnier. Cette femme a toujours joui d'une excellente santé jusqu'au mois de septembre dernier. Réglée pour la première fois à 13 ans, elle l'a toujours été d'une façon régulière jusqu'à 50 ans. Elle a eu quatre enfants. Aucun antécédent héréditaire important à noter.

Il y a deux mois, la malade quitta la province, qu'elle avait toujours habitée, pour venir à Paris. Le lendemain même de son arrivée dans cette ville, elle éprouva pour la première fois des douleurs dans le ventre, et quelques jours après elle s'aperçut qu'elle portait une tumeur dans l'hypochondre droit, tumeur douloureuse à la pression. Il y a un mois survint un ictère intense; la malade perdit peu à peu l'appétit et s'affaiblit progressivement; aujourd'hui, elle est obligée de venir demander des soins à l'hôpital.

Etat au moment de l'entrée, le 18 octobre. — La malade est considérablement amaigrie et présente, sur toute la surface du corps, une teinte jaune très-intense. Elle accuse de l'inappétence, des hoquets, des renvois assez fréquents; elle n'a pas de vomissements; elle n'a eu que quelques envies de vomir, qui

se sont manifestées au début de la maladie. Elle a la bouche sèche, pâteuse; elle va difficilement à la garde-robe, et elle a remarqué que ses selles sont décolorées, grisâtres. Les urines renferment une grande quantité de matière colorante de la bile, sensible à la vue, mais décelée d'une manière plus manifeste par l'acide nitrique. Elle se plaint de douleurs dans l'hypochondre droit, douleurs fatigantes, non parce qu'elles sont vives, mais à cause de leur persistance. La malade éprouve continuellement, en cette partie, un sentiment de tension et de pesanteur; elle a une sensation de plénitude dans le ventre. En examinant l'abdomen, on le trouve déformé; la déformation porte sur l'hypochondre droit. Là, on trouve une tumeur saillante, sans aspérités à sa surface et douloureuse à la pression. En percutant sur le trajet d'une ligne verticale passant par le mamelon, on trouve de la matité dans une étendue de 24 centimètres, à partir d'un point situé à 1 centimètre au-dessous du mamelon jusqu'à un autre placé à 2 centimètres au-dessous de l'ombilic. En bas, la matité ne s'étend pas à gauche jusqu'à la ligne blanche. Par la percussion, à droite, au niveau de l'ombilic, on limite une tumeur arrondie, ou plutôt ovoïde. Cette tumeur est douloureuse à la pression; il semble qu'on y perçoive la sensation de fluctuation; son point culminant se trouve au-dessous de l'ombilic, un peu en dehors de la ligne du mamelon. La percussion pratiquée dans la région sphérique ne donne qu'une matité très-limitée.

La malade a de la fièvre; son pouls bat 84 fois par minute; sa température axillaire est à 38,2.

Traitement. — Tisane de chiendent; eau de Vichy; cataplasmes laudanisés sur le ventre; 1 pilule d'extrait thébaïque de 5 centigrammes.

Quelques jours après son entrée à l'hôpital, la malade meurt d'épuisement, sans avoir présenté aucun symptôme nerveux ou péritonéal.

Autopsie, trente-six heures après la mort. — Rien de particulier du côté des organes thoraciques; légère quantité de liquide dans le ventre; on retire de la cavité péritonéale une masse volumineuse, comprenant le foie, le pancréas, le duodénum et une masse ganglionnaire énorme.

En examinant ces organes avec soin, on trouve que le foie est volumineux; son lobe gauche est peu développé, mais celui du côté droit présente des dimensions exagérées. A sa surface convexe, rien de particulier, si ce n'est une coloration verdâtre généralisée, mais manifeste surtout en certains points. Sur la

face concave, on voit le hile du foie caché par une masse ganglionnaire considérable. La vésicule biliaire est fortement distendue; elle atteint le volume d'un œuf d'autruche; elle dépasse de beaucoup le bord antérieur du foie. Elle est rigide; ses parois sont considérablement épaissies, d'un blanc jaunâtre. A sa surface on remarque des nodosités de même couleur. En incisant ce réservoir, on constate qu'il est rempli d'une matière muqueuse, filante, jaunâtre et couleur gelée de pomme *par places*; en certains points, elle apparaît puriforme. Après l'avoir enlevée, on voit une sorte de végétation en plaques très-adhérentes à la face interne de la vésicule; cette végétation est située près de l'origine du canal cystique, un peu à droite. Là, on trouve un tissu velouté, d'un blanc jaunâtre, et offrant de petits nodules, aspect gelée de pomme, disséminés au milieu d'un tissu jaune.

En disséquant le canal cystique, on arrive jusque dans les canaux hépatiques qui sont dilatés et contiennent dans leur intérieur la même matière que celle trouvée dans la vésicule. Sur la membrane muqueuse siégent de petits nodules grisâtres, demi-transparents, et intimement unis à la membrane interne de ces conduits. A sa face externe, il existe de petits nodules de même aspect. En faisant une coupe du foie, on distingue, sur le trajet des voies biliaires, un grand nombre de ces petites masses, d'un gris jaune, demi-transparentes, et siégeant sur la tunique externe de ces conduits. Ainsi donc, ces petits tubercules sont situés à la face interne et à la face externe de ces canaux. L'éruption a lieu jusque dans leurs dernières ramifications.

En même temps, on constate dans leurs extrémités des dilatations kystiques, en forme de petits foyers d'un vert jaunâtre, de volume variable.

Le canal cholédoque présente le même aspect et la même altération que les conduits hépatiques.

Les ganglions de la tête du pancréas présentent aussi la même dégénérescence : on y voit des alvéoles desquels on fait sourde de la matière muqueuse gélatiniforme.

Examen histologique fait par M. Quinquaud. — 1° Dans les nodules, on voit des alvéoles, à moitié distincts ou intacts, dans l'intérieur desquels sont placées des cellules d'un volume variable, présentant un noyau sans granulations, des noyaux libres, de nombreuses granulations graisseuses, des faisceaux de tissu conjonctif, des traînées de forme et de dimension variables, constituées par de petites vésicules graisseuses, pressées

les unes contre les autres et ressemblant parfois à de gros corps granuleux; en un mot, on y voit tous les éléments d'une transformation colloïde. Sur certains points, on constate encore de grandes cellules, à un seul gros noyau. Un assez grand nombre de ces éléments sont colorés par la bile.

2° La matière que l'on retire de la vésicule offre à peu près les mêmes éléments, bien que la métamorphose y soit plus avancée. Tout se réduit ici à des vésicules graisseuses libres, ou réunies en amas, et d'une matière unissante. Par l'acide acétique, on détermine l'apparition de fibrilles de mucine, qui unit entre eux les quelques éléments qui restent, noyaux ou cellules, en voie de transformation muqueuse.

3° Les petits kystes biliaires sont entourés d'une membrane de tissu connectif. Ce n'est autre chose que celle du conduit biliaire. La matière verdâtre qui y est contenue se trouve constituée par un abondant pigment de la bile, par des granulations graisseuses, des éléments d'épithélium cylindrique, par de véritables leucocytes, à deux ou trois noyaux, par l'acide acétique.

4° Les cellules hépatiques sont remplies de pigment, un peu graisseuses ; mais on voit leur noyau : elles sont assez transparentes.

5° Le pancréas est sain ; nulle part on n'y trouve d'éléments cancéreux.

Extrait du rapport sur la candidature de M. F. VILLARD, interne des hôpitaux, par M. BOURNEVILLE.

Cette présentation nous fournit un spécimen de *cancer colloïde primitif des voies biliaires*. Il a été recueilli sur une femme âgée de 66 ans. Voici les traits principaux de son histoire. Le 1er septembre 1869 cette femme éprouve des douleurs à l'hypochondre droit, et quelques jours plus tard elle constate, dans cette région, l'existence d'une tumeur douloureuse à la pression. Le 20 septembre, survient un ictère intense, puis apparaissent des troubles digestif : hoquet, renvois, nausées, selles décolorées et rares, urines bilieuses. Les douleurs à l'hypochondre, plus fatigantes par leur persistance que par leur acuité, s'accompagnent d'une sensation de pesanteur et de tension. En plus de ces phénomènes on note, à l'entrée à l'hôpital, le 18 octobre, une

déformation de la partie supérieure de la moitié droite du ventre : tumeur saillante, régulière, ovoïde, probablement fluctuante, située à droite de la ligne blanche, descendant des fausses côtes jusqu'à 2 centimètres au-dessous de l'ombilic. Son point culminant se trouve un peu en dehors de la ligne verticale passant par le mamelon. Le foie est hypertrophié. Il y a une fièvre légère. (T. ax. 38°,2.) La malade meurt d'épuisement le 25 octobre.

L'autopsie fit reconnaître les lésions suivantes : foie volumineux, principalement dans son lobe droit; face convexe verdâtre. Hile recouvert par une masse ganglionnaire considérable. La vésicule biliaire, dont les parois sont rigides, épaissies et sa face externe parsemée de nodosités, a la grosseur du poing; elle est distendue par un liquide muqueux, filant, ici jaunâtre, là ressemblant à de la gelée de pommes. Sur la face interne on découvre, au voisinage de l'origine du canal cystique, une végétation noueuse par places, molle en d'autres endroits. Le canal cystique, si ce n'est à son origine qui est dissimulée par la végétation cancéreuse, est dilaté; ses tuniques sont hypertrophiées et criblées de petites masses plus ou moins volumineuses. Les canaux hépatiques, leurs divisions les plus éloignées, offrent les mêmes lésions, contiennent le même liquide. De plus, aux extrémités des conduits, on observe des dilatatations kystiques renfermant un liquide vert-jaunâtre dans lequel le microscope a fait voir des cellules épithéliales cylindriques, des leucocytes et les éléments de la bile. Le tissu du foie est verdâtre, en quelque sorte infiltré de bile, sans masses cancéreuses. Le canal cholédoque aussi est altéré; il est dilaté, épaissi, noueux, plus ou moins imperméable. Les ganglions péripancréatiques sont cancéreux. L'aspect extérieur, l'examen microscopique, indiquent que l'on avait affaire à un cancer colloïde. Les autres organes, examinés avec soin, étaient sains.

Les observations de cancer primitif des voies biliaires ne sont pas nombreuses; dans le but de compléter celle qu'il vous a communiquée, M. Villard a consulté les auteurs et a pu en rassembler 16 publiées, 4 par M. Durand-Fardel;

qui les a réunies dans un mémoire spécial (*Archives de méd.* 1840), deux d'entre elles sont également insérées dans nos Bulletins (1838); les autres par MM. W. Stokes (*The Dublin quarterly of the med. sc.*, 1846), Lacaze-Duthiers et Nota (*Société anat.*, 1847; un cas); MM. L. Corvisart et Broca (*id.*, 1847; un cas); M. Icery (*id.*, 1853; un cas); M. Mahieux (*id.*, 1853, un cas); Markam (*Traumat.* of pathol. Society, t. VIII; un cas); Van der Byl (*id.*, t. XI; un cas); M. V. Cornil (Bulletin de l'Acad. de méd., t. XXVII; un cas); M. Prompt (*Bull. de la Soc. anat.*, 1866). Enfin. dans son *Traite d'anatomie pathologique*, M. Cruveilhier parle incidemment de deux cas qu'il a observés.

De ces 15 faits, 8 appartiennent au cancer encéphaloïde, 4 au squirrhe, 2 au cancer colloïde. Trois fois le canal cholédoque seul était malade (W. Stokes, 1; Durand-Fardel, 1; Van der Byl); deux fois on trouva le tissu hépatique altéré (Durand-Fardel, Prompt); une fois le cancer avait envahi concomitamment l'estomac, les intestins, etc., mais le foie était sain.

L'observation de M. Villard est plus intéressante que les précédentes, en ce sens que les altérations portaient simultanément sur la vésicule biliaire, le canal cystique, le canal cholédoque, les canaux hépatiques et leurs divisions même les plus petites. De plus, ceux-ci offraient à leur terminaison une lésion bien étudiée, dans ces derniers temps, par M. Charcot (1) : nous voulons parler des dilatations kystiques purulentes (abcès) des voies biliaires.

Obs. X. — Cancer du poumon et des plèvres; thoracentèse donnant issue à du sang pur, par M. Monod, interne des hôpitaux.

Godard, 35 ans, horticulteur, est entré, le 11 octobre 186 ', à l'hôpital de la Charité, salle Sainte-Vierge, n° 49, service de M. le professeur Gosselin.

C'est une homme d'une constitution robuste, encore fort et bien musclé. Il n'a jamais été sérieusement malade. Son père et sa mère sont encore en vie et bien portants. Il n'y a jamais eu, sa connaissance, d'affection de poitrine dans sa famille.

Au mois de mai dernier, il a commencé à tousser : toux sèche,

quinteuse, sans point de côté, avec dyspnée d'abord légère, augmentant graduellement, au point que, depuis six mois, tout travail est devenu impossible.

Depuis trois semaines les quatre membres sont œdématiés. L'œdème a débuté par les jambes; la droite a été prise avant la gauche.

Le diagnostic porté avait été *emphysème*, jusqu'au jour où tous les signes d'un épanchement considérable dans la plèvre droite deviennent manifestes. Une ponction est jugée nécessaire. Le malade entre à l'hôpital, le 11 octobre, pour subir la thoracentèse.

11 octobre. Le malade est assis sur son lit en proie à une dyspnée violente. La position horizontale est impossible; la respiration est fréquente et laborieuse; elle s'accompagne aux deux temps d'un bruit de cornage, plus sensible à l'expiration. La face est injectée, un peu vultueuse; la conjonctive oculaire de l'œil gauche est le siége d'une ecchymose.

Le tronc et les membres sont œdématiés; l'œdème est plus prononcé à droite.

A la vue, le côté droit du thorax paraît considérablement et régulièrement augmenté de volume. La mensuration donne à son avantage une différence de 3 à 4 centimètres. Les vibrations thoraciques sont abolies. Matité complète de la base au sommet; absence de murmure vésiculaire; un peu de souffle à la base en arrière; égophonie peu vive.

Le foie paraît abaissé et déborde les fausses côtes.

A gauche, râles de bronchite et emphysème de toute la hauteur du poumon.

Expectoration mucoso-purulente, épaisse, aucunement sanglante.

La parole est saccadée, en raison de la gêne de la respiration, mais pas autrement altérée.

Pas d'amaigrissement.

La thoracentèse est pratiquée, par M. Blachez, au moyen de son trocart capillaire au niveau du septième espace intercostal.

Issue de 2 litres de liquide sanglant fortement coloré.

Après l'opération, le malade est un peu soulagé. La parole est moins brève, la respiration moins fréquente, mais encore bruyante, surtout à l'expiration. Les vibrations thoraciques n'ont pas reparu; la matité est restée complète.

A l'auscultation, bruit de souffle au niveau de l'angle inférieur de l'omoplate; expiration amphorique. En avant, sous la clavicule, frottement rude et saccadé jusqu'un peu au-dessus

du mamelon, accompagné de quelques gros râles humides mêlés de rhonchus sibilant.

11 octobre, soir. Après son repas, qui a été pris d'assez bon appétit, le malade a eu un accès de suffocation qui dure peu. La dyspnée est moindre; il peut se coucher sur le côté malade, ce qui n'avait pas été possible depuis quinze jours.

La respiration est cependant encore fréquente, 32 par minute.

Le pouls persiste à 108; la température normale 37,8; les signes physiques n'ont pas varié.

Le 12. La dyspnée continue.

Un peu de sonorité au niveau de l'angle inférieur de l'omoplate droit. Respiration 30; pouls 108; température normale.

30 ventouses sèches sont appliqués sur le thorax.

Soir. Pas de soulagement. La dyspnée est de nouveau considérable; la face et les extrémités commencent à se cyanoser.

Mort dans la soirée, sans nouvel accès de suffocation.

Autopsie le 14 octobre.

Thorax. Plèvre. — La plèvre *droite* contient encore une quantité assez notable de liquide sanglant; elle présente des traces évidentes de pleurésie; quelques fausses membranes lâches sur la plèvre costale, épaisses au contraire et en plusieurs couches sur la plèvre diaphragmatique.

La plèvre pariétale, détachée dans toute son étendue, est épaissie; par places on y rencontre de rares nodosités, blanches à la coupe, d'apparence cancéreuse.

Au niveau du péricarde, la plèvre est intimement confondue avec cette membrane et manifestement épaissie.

La plèvre *gauche* est saine.

Ganglions du médiastin. — Les ganglions du médiastin sont tous le siége d'une lésion semblable. Considérablement augmentés de volume, ils forment une masse commune, bosselée, qui englobe tous les organes avec lesquels ils sont normalement en rapport. Cette chaîne de ganglions malades commence à la trachée, qui en est hermétiquement entourée; ils deviennent surtout volumineux au niveau de la bifurcation du conduit trachéal, se continuant le long des bronches; on peut les poursuivre à droite jusqu'au hile, et de là dans l'épaisseur du poumon, accompagnant les bronches dans leurs premières ramifications. A gauche, les lésions des ganglions s'arrêtent au hile.

A la coupe, on reconnaît que presque partout l'altération est la même : masse résistante, blanche, un peu ramollie au centre, donnant un peu de suc au râclage. Par places, quelques ganglions ont conservé leur coloration mélanique; cette remarque

s'applique surtout aux masses qui occupent le hile du poumon gauche. A ce niveau, les ganglions, simplement augmentés de volume, paraissent, les uns parfaitement sains d'ailleurs, les autres ramollis, teintés de noir, laissant échapper, quand on les fend, une matière crémeuse blanche.

Poumon droit. — Il n'est aucunement affecté.

Nous avons déjà indiqué les lésions que l'on observe en poursuivant les bronches dans leurs premières divisions; elles sont comme entourées de ganglions dégénérés. Le lobe supérieur paraît le siége de lésions de même nature. En effet, sur un corps comprenant toute l'épaisseur de ce lobe, on voit que le tissu pulmonaire est criblé de petites masses blanchâtres, se détachant sur le tissu pulmonaire environnant, sain d'apparence. Ces masses sont assez résistantes, et donnent un peu de suc au raclage. La plupart présentent à leur centre une petite ouverture correspondant évidemment à la section d'une bronche dilatée. Sur des coupes se rapprochant davantage du hile, intéressant, par conséquent, des divisions bronchiques d'un calibre plus considérable, cette disposition devient parfaitement évidente.

Le *lobe moyen* présente des altérations semblables, mais sur une moindre étendue.

Le *lobe inférieur* a un tout autre aspect; il est fortement congestionné. A la coupe, sur un fond rouge-acajou, se détachent de fines stries d'un gris brunâtre, paraissant répondre à l'épaississement des dernières ramifications bronchiques. Enfin, tout à fait à la base, le tissu pulmonaire, plus fortement congestionné encore, semble être le siége d'un infarctus.

Poumon gauche. — Lésions de l'emphysème et de la bronchite.

Seuls les ganglions du hile, et un ou deux ganglions des premières divisions bronchiques, paraissent malades. L'examen histologique en sera consigné plus loin.

Trachée. Bronches. — Leur surface interne est fortement injectée; trachéo-bronchite interne. Leur calibre ne paraît pas notablement diminué par la congestion de la masse morbide qui les entoure.

Péricarde. Cœur. — Épanchement de liquide non sanglant dans le péricarde. La face antérieure du cœur, au niveau du sillon longitudinal et vers la pointe, est parsemée de nodosités présentant à la coupe un aspect semblable à celui des ganglions décrits plus haut. Elles ne dépassent pas, au reste, l'épaisseur du péricarde viscéral. Le myocarde paraît sain.

Rien à noter pour les cavités cardiaques.

L'*aorte* et l'*artère pulmonaire* sont séparées l'une de l'autre par la masse ganglionnaire dégénérée qui occupe la bifurcation de la trachée. La crosse de l'aorte, dans sa partie intra-péricardique, présente une ou deux plaques assez étendues, d'un tissu dur, résistant, qui n'occupe, au reste, que la tunique de cette artère.

Veines caves. — La veine cave supérieure semble se creuser un chemin au milieu de la masse ganglionnaire qui environne la trachée. Elle est rétrécie, mais en aucun point sa lumière n'est effacée; on peut facilement introduire le doigt dans le point le plus étroit. Elle ne renferme pas de caillot.

Les ganglions situés au niveau de la *veine cave inférieure*, à son passage à travers le diaphragme, présentent la même altération que les autres ganglions du médiastin, et lui forment, en arrière et sur les côtés, une sorte de collier ouvert en avant, qui ne paraît pas diminuer notablement son calibre.

Tout le long de l'*œsophage*, les ganglions qui l'accompagnent ont subi une dégénérescence semblable et entourent ce conduit. L'œsophage est, au reste, parfaitement sain. Les tuniques muqueuses et musculaires présentent leur aspect normal.

Abdomen. — Tous les ganglions mésentériques présentent les lésions décrites pour ceux du médiastin. Ils forment en avant, en arrière et sur les côtés de l'aorte une tumeur volumineuse s'étendant depuis l'orifice du diaphragme jusqu'à la troisième vertèbre lombaire. L'aorte, les artères lombaires qui traversent cette masse bosselée n'ont contracté avec elle aucune adhérence.

La veine cave inférieure passe en avant. La lumière du vaisseau est libre dans toute son étendue.

Les ganglions des épiploons gastro-hépatique et gastro-splénique étaient également altérés.

Les autres ganglions étaient sains.

La veine porte et ses branches d'origine sont perméables.

Les ganglions dégénérés de l'abdomen se continuaient à travers l'orifice du diaphragme avec ceux du médiastin postérieur. Cette continuité s'établissait par l'intermédiaire de quatre ou cinq ganglions relativement peu volumineux restés isolés.

Le *foie*, augmenté de volume, déborde les fausses côtes; il ne paraît altéré en aucun de ses points.

La *rate*, le *pancréas*, les *reins*, la *vessie*, la *prostate*, les *vésicules séminales*, les *testicules* sont absolument sains.

M. Liouville. — Dans un cas de cancer généralisé ayant

atteint secondairement les ganglions bronchiques, j'ai eu l'occasion de constater une perforation bronchique par suite de l'ulcération d'un ganglion.

M. Legroux fait remarquer que les traces de l'épanchement pleurétique ne permettent pas d'admettre une quantité considérable de liquide même équivalant aux 2 litres de sang qu'on dit avoir retiré.

M. Brouardel. — Dans le cas présent il était difficile de diagnostiquer une généralisation aussi complète du cancer; mais on devait songer au moins au cancer de la plèvre aussitôt qu'on vit un jet de sang s'écouler du trocart. Ce signe est d'une grande valeur; mais, avec l'absence de phénomènes généraux qu'on a pu constater chez le malade de M. Gosselin, il était, en effet, difficile de porter un diagnostic précis.

Extrait du rapport de M. Damaschino, par la candidature de M. Monod.

Parmi les pièces présentées par M. Monod, vous avez certainement remarqué un cas de lésion du poumon qui me paraît, par sa rareté et par la difficulté d'interprétation des altérations observées, mériter au plus haut point d'attirer votre attention.

Le diagnostic anatomique, fait à l'œil nu, avait été : cancer du poumon, mais déjà on mettait sous vos yeux la pièce à l'état frais. M. Monod vous faisait observer qu'en raison de la disposition particulière de la lésion, de l'aspect général qu'elle offrait, il ne vous donnait qu'un diagnostic provisoire et ne croyait devoir se prononcer qu'après l'examen microscopique.

C'est le résultat de cet examen et les conclusions que nous avons cru pouvoir en tirer que nous vous exposerons en quelques mots.

Voici d'abord un résumé de l'observation.

Il s'agit d'un homme, jeune encore, 35 ans, ayant conservé de bonnes apparences de santé, aucunement amaigri, atteint depuis six mois d'une affection caractérisée par son médecin d'*emphysème pulmonaire*. Depuis deux mois, il a

souffert à fréquentes reprises de violents accès de dyspnée. Il y a trois mois environ est apparu aux malléoles un œdème qui s'est rapidement étendu aux quatre membres.

M. Gosselin, appelé en consultation, constate un épanchement pleurétique à droite et conseille la thoracentèse. Elle est pratiquée dès le lendemain à l'hôpital de la Charité par M. Blachez, dans le service de M. Gosselin, où le malade est entré pour se faire opérer.

La ponction faite avec le trocart capillaire donne issue à environ 2 litres de liquide sanglant.

Le malade, dont l'état de dyspnée s'était un peu amélioré aussitôt après l'opération, est repris bientôt d'une gêne considérable de la respiration et succombe le lendemain soir.

A l'ouverture du cadavre, on constate les lésions suivantes dans le thorax et l'abdomen.

Dans la plèvre droite, il reste une quantité notable de liquide sanglant et des fausses membranes épaisses.

Les ganglions du médiastin forment, surtout aux environs de la bifurcation de la trachée, une masse énorme qui enveloppe toutes les parties avec lesquelles ils sont normalement en rapport. On peut suivre les ganglions malades le long des deux bronches, à droite jusque dans l'intérieur du poumon, à gauche jusqu'au hile seulement.

A la coupe, les masses ganglionnaires présentent une surface blanchâtre, résistante, donnant un peu de suc au raclage. Par places, quelques ganglions sont pris isolément; dans quelques-uns le centre est ramolli et forme une bouillie blanchâtre.

Le poumon gauche ne présente d'autres lésions que celles de l'emphysème et de la bronchite.

Le poumon droit, au contraire, est le siége d'une altération toute spéciale. Sur une coupe comprenant toute l'épaisseur du lobe supérieur, le tissu pulmonaire apparaît comme criblé de petites masses blanchâtres, de volume variable, se détachant nettement sur le parenchyme pulmonaire environnant, qui paraît sain. Ces points sont durs, résistants, donnent peu ou point de suc au ràclage. La plupart présen-

tent à leur centre une ouverture arrondie correspondant évidemment à la section d'une bronche qui reste béante. La dégénérescence paraît donc avoir envahi les canaux bronchiques, les entourant d'un cercle de tissu morbide; et cette pensée reçoit une confirmation de l'examen des bronches plus grosses, plus voisines de la racine du poumon; la disposition signalée y devient parfaitement évidente.

Le lobe moyen présente des altérations semblables, mais sur une moindre étendue.

Le lobe inférieur est le siége d'une congestion intense et, à sa partie la plus déclive, il existe un gros infarctus; à l'examen microscopique, les alvéoles pulmonaires sont tout à fait remplies par des globules sanguins non encore altérés.

C'est surtout l'état anatomique du poumon qui doit nous arrêter. Ajoutons cependant que, sous le péricarde viscéral, de même qu'en certains points de la plèvre pariétale, se voient des nodosités présentant à la coupe le même aspect que le tissu des ganglions du médiastin; que l'œsophage est accompagné, dans toute son étendue, de ganglions malades; que dans l'abdomen tous les ganglions mésentériques sont le siége d'une altération semblable à celle des ganglions du médiastin; ils forment une tumeur volumineuse étendue depuis l'orifice aortique du diaphragme jusque vers la troisième vertèbre lombaire.

L'estomac, la masse intestinale, le foie, la rate, le pancréas, les reins et les autres organes abdominaux paraissent entièrement sains. Les autres glandes lymphatiques ne nous ont offert aucune altération notable.

Nous ne voulons pas insister sur la partie clinique de cette observation. Le diagnostic de la lésion pulmonaire était à peu près impossible pendant la vie. L'œdème des quatre membres en l'absence de toute lésion cardiaque aurait pu toutefois faire songer à l'altération des ganglions du médiastin. Mais c'est le diagnostic anatomique qui doit surtout nous occuper.

Or la lésion consiste essentiellement, d'une part, en une

dégénérescence étendue à tous les ganglions intra-thoraciques et abdominaux; d'autre part, une altération spéciale du poumon, limitée, en apparence du moins, aux parois bronchiques. La distribution anatomique de ces altérations, la prédominance évidente de celle des ganglions lymphatiques atteints à la fois dans le thorax et dans l'abdomen, permettrait de supposer *à priori* que leur dégénération était primitive, celle du poumon étant secondaire. Dans cette hypothèse, la lésion des ganglions et celle des poumons devaient avoir quelque point commun, si même elles n'étaient pas entièrement semblables.

Voici, au reste, sans pousser plus loin ces suppositions quel fut le résultat de l'examen microscopique.

Le raclage ne nous donna aucun renseignement satisfaisant; une quantité considérable de petites cellules rondes, à un seul noyau pour la plupart, et nombre de noyaux libres.

L'examen ne put être complété qu'après durcissement des pièces dans l'alcool, l'acide chromique et l'acide picrique. Des coupes furent faites au niveau des petites bronches, que nous avons décrites plus haut, comprenant à la fois toute l'épaisseur du tissu morbide et une portion du tissu pulmonaire environnant. A ce niveau on pouvait voir, *d'une part*, la partie la plus interne de la paroi bronchique, à peu près saine, la muqueuse intacte, bien que notablement épaissie, le cartillage de la bronche bien apparent, etc.; *d'autre part*, à la périphérie de la coupe, les alvéoles pulmonaires, dont les parois présentaient l'aspect normal, et entre deux un véritable tissu d'éléments cellulaires dont il fallait déterminer la signification.

C'étaient de petites cellules arrondies de 0^{m},007 à 0^{m},010, la plupart à un seul noyau et un grand nombre de noyaux libres plus petits.

A ce premier examen, il était permis de songer soit à une production anomale de tissu adénoïde, soit à un sarcome à petites cellules, soit enfin à un carcinome en voie de développement.

Une série de coupes, dans le détail desquelles il est inutile d'entrer, nous fit pencher pour cette dernière opinion.

La production anomale de tissu adénoïde put être laissée promptement de côté quand il fut bien établi pour nous qu'en aucun point il n'existait de tissu réticulé entre les cellules décrites.

D'autre part, l'idée d'un sarcome à petites cellules, qui pouvait être soutenue pour les points où l'on ne découvrait absolument autre chose que des amas d'éléments cellulaires sans substance intermédiaire, ne pouvait plus être admise en présence des faits qu'il nous reste à décrire.

Sur des coupes très-minces, il nous fut possible d'apercevoir nettement que les cellules tendaient à se grouper pour former des masses allongées, séparées les unes des autres par un tissu intercellulaire d'apparence conjonctive, extrêmement fin. Dans d'autres points, d'ailleurs, ce tissu fibreux, conjonctif existait presque seul formant de longues bandes, ou des îlots, et contenant par places, dans son épaisseur, des petits amas cellulaires.

L'examen des ganglions, montrant une disposition exactement semblable, confirme le diagnostic anatomique du carcinome que nous portions dès ce moment. Là encore, en effet, si dans quelques points on retrouvait des amas cellulaires sans substance interposée, analogues à ceux décrits pour le poumon, dans la plupart des autres on découvrait un tissu d'apparence fibreuse limitant des alvéoles parfaitement nets, remplis de petites cellules arrondies.

En résumé, la dégénérescence cancéreuse des ganglions du médiastin s'étant propagée le long des bronches qu'elle avait envahies jusque dans l'épaisseur du poumon ; telle fut la conclusion à laquelle nous nous arrêtions.

C'était là assurément un fait rare et sortant assez des formes habituelles du cancer, pour donner le désir de voir notre opinion confirmée par quelque observation antérieure.

Nous avons, dans ce but, inutilement compulsé les ouvrages d'anatomie pathologique publiés en France : Atlas et Traité de M. le professeur Cruveilhier ; Traité des maladies cancéreuses et Traité d'anatomie pathologique de Lebert ;

Manuel d'anatomie pathologiqne de M. Houel. Partout à propos du cancer du poumon, on signale l'envahissement possible des bronches par la dégénérescence cancéreuse; mais nulle part nous ne trouvions décrite une lésion présentant les allures que nous croyions pouvoir attribuer à celle qui fait le sujet de cette observation. Aussi avons-nous été heureux de lire à ce sujet, dans le Traité d'anatomie pathologique de Rokitansky, une phrase que nous citons textuellement (1) :

« On rencontre quelquefois une dégénérescence cancé-
« reuse des bronches, partant de la racine du poumon, sui-
« vant les ramifications bronchiques dans une étendue
« variable. Les parois bronchiques sont épaissies, rigides,
« leur lumière plus étroite, leur surface interne bosselée, iné-
« gale. Cette lésion paraît provenir de la dégénérescence
« cancéreuse d'un ou de plusieurs ganglions bronchiques. »

Forster (1) reproduit textuellement cette opinion.

Nous avions donc sous les yeux un fait analogue à ceux observés par ces deux auteurs avec cette seule différence que, la mort ayant été plus tardive, la lésion avait pu envahir les ramifications bronchiques sur une plus grande étendue.

Nous devons ajouter, en terminant, que M. Liouville, dans un travail sur l'adénopathie médiastine, publié récemment dans les Archives de physiologie (2), rapporte un fait qui présente certaines analogies avec l'observation qui fait le sujet de ce mémoire. Il s'agit, dans les deux cas, d'une dégénérescence cancéreuse étendue des ganglions péritrachéaux et péribronchiques Le poumon était en même temps cancéreux; il en était de même de l'utérus, du foie, du péritoine, des reins. Le malade avait succombé à 61 ans, à cette cachexie cancéreuse généralisée. Les parois des bronches

(1) Rokitanski. Handbuck der patholog. Anat., 1841, III, p. 35.

(2) Fœrster. Handbuch der patholog. Anat. 2e éd. 1863-65, II, . 301.

(3) H. Liouville. Contributions à l'étude de l'adénopathie médiastine. Archiv. de physiol., 1869, no 6, p. 616.

étaient, jusqu'à une certaine distance, dans l'épaisseur du poumon, entourées de masses cancéreuses. Il ne semble pourtant pas que ce soit là un cas de lésion primitive des ganglions, ayant envahi secondairement le poumon. Les deux observations diffèrent donc à ce point de vue, qui a pour nous une certaine importance.

NOVEMBRE 1869.

PRÉSIDENCE DE M. CRUVEILHIER.

Extraits des procès-verbaux. — 1. Fracture d'un cartilage costal; consolidation, régénération du cartilage, points osseux. — 2. Décollement de l'épiphyse pa ostéite raréfiante. — 3. Lymphangite aiguë de la verge et du scrotum. Dilatation passagère des lymphatiques avec apparence vésiculo-papuleuse. — 4. Lésions des cordes vocales dans la phthisie laryngée. — 5. Anévrysme de l'artère vertébrale. Rupture. Mort subite. — 6. Néphrite suppurée par propagation. — 7. Altération de la pulpe cérébrale ayant l'apparence d'une contusion. — 8. Dégénérescence du cœur. Rupture de cet organe. — 9. Hypertrophie de l'utérus portant principalement sur l'isthme. — 10. Enfoncement du crâne. — 11. Abcès utérins, suite de rétention du placenta. — 12. Glandes en grappe du col utérin. — 13. Infarctus du rein et de la rate dans un cas de fièvre typhoïde. — 14. Fracture du cartilage thyroïde sur un larynx ossifié. Œdème de la glotte. — 15. Fracture du crâne avec enfoncement. — 16. Cancer du sein. Squirrhe à marche rapide. — 17. Utérus en antéflexion complète. — 18. Empoisonnement par l'ammoniaque. Phénomènes toxiques comparables à ceux qu'on rencontre dans l'empoisonnement par le phosphore. — 19. — Ossification de la faux de la dure-mère. — 20. Hématomes du péritoine. Péritonite hémorrhagique. Cirrhose. — 21. Lymphadénomes généralisés. — 22. Fièvre typhoïde. Destruction d'un point limité de la base du poumon. Perforation de la plèvre. Hydro-pneumo-thorax consécutif. Mort. Caillot obturateur dans l'artère pulmonaire. Infarctus du rein. — 23. Diabète. Caverne pulmonaire avec noyau isolé du tissu pulmonaire et suspendu par ses deux extrémités. — 24. Abcès du poumon chez un nouveau-né.

TRAVAUX ORIGINAUX. — I. Étude sur l'ossification du frontal.

II. Étude sur la voûte du crâne chez le nouveau-né et chez enfant.

III. Mécanisme de l'encéphalocèle, par M. LE COURTOIS.

IV. Note sur une anomalie d'ossification du malaire, par M. HAMY.

OBSERVATIONS. — Infection purulente; affection originelle indéterminée, peut-être hépathique, par M. FOUCAULT, interne des hôpitaux.

II. Hémorrhagie cérébrale; anévrysme de l'artère sylvienne gauche; caillot canaliculé et organisé dans le tronc basilaire, par M. J. CAZALIS, interne des hôpitaux. Discussion.

III. Pneumonie caséeuse lobaire, par M. CAMPENON.

IV. Dothiénentérie; vastes foyers hémorrhagiques dans les deux muscles droits de l'abdomen, par M. FOUCAULT, interne des hôpitaux. Discussion.

V. Cirrhose du foie, due à des échinocoques probablement multiloculaires, par M. HAYEM, interne des hôpitaux.

VI. Myosite suppurée suraiguë, par M. FOUCAULT, interne des hôpitaux. Extrait du rapport de M. HAYEM sur la présentation de M. Foucault.

VII. Perforation de l'appendice iléo-cæcal par une épingle; symptômes faisant croire d'abord à une fièvre typhoïde; péritonite limitée d'abord au flanc droit, puis se propageant à la fosse iliaque gauche; mort; autopsie, par M. JOFFROY, interne des hôpitaux. Rapport de M. HAYEM sur la candidature de M. JOFFROY.

1. *Fracture d'un cartilage costal, consolidation, régénération du cartilage, points osseux.*

M. BASSEREAU. — Cette pièce a été recueillie sur le cadavre d'un homme petit et malingre, mort d'un cancer du foie et de l'estomac. Il était âgé de 45 ans. Sur le cartilage de la huitième côte on remarque, à 11 centimètres environ du sternum, une saillie considérable formée par le cartilage brisé dont le fragment externe a passé sur l'interne en produisant entre les fragments un chevauchement de 2 centimètres environ.

Le fragment externe présente une extrémité nette; il semble que la section vienne d'en être opérée; le fragment interne, au contraire, est très-déformé; il s'est effilé il rejoint le cartilage presque insensiblement.

A la coupe, on voit que les deux fragments cartilagineux sont parfaitement et solidement réunis par un tissu de consistance cartilagineuse, mais plus blanc et plus transparent que l'ancien cartilage. Au niveau des deux points où le corps du cartilage est en rapport avec l'extrémité des fragments, on remarque une production osseuse, assez considérable, surtout à la face interne du cartilage, au niveau du fragment aminci.

Ce cartilage a donc été fracturé à une époque à nous inconnue; les fragments se sont réunis, malgré le mauvais état sanitaire et probablement hygiénique du sujet. Il n'a vraisemblablement jamais existé de virole au point fracturé.

Une des extrémités a évidemment subi un travail auquel est dû la déformation de l'os, ce qui est contraire aux opinions de M. Ollier, qui prétend que, dans ces cas, les fragments sont toujours intacts.

Reste à savoir quel est le tissu qui unit les fragments. C'est du tissu fibro-cartilagineux, comme le prouve l'examen au microscope pratiqué par mon ami et collègue M. Mallassez.

Sur certains points, on ne voit que du tissu fibreux, avec hyperplasie des cellules dans l'ancien cartilage au niveau de la cicatrice. Dans d'autres, au milieu du tissu fibreux, on trouve des capsules cartilagineuses fines et très-allongées.

Ailleurs, le travail de régénération est plus avancé, les capsules sont plus grosses, plus nombreuses; elles forment des groupes; ici, le tissu fibreux devient rare, en quelques points il disparaît complétement.

Quant aux points osseux, ce n'est point une simple calcification, on y trouve une quantité d'ostéoplastes.

M. Liouville. — Sur une pièce provenant de Bicêtre et à peu près analogue à celle que M. Bassereau vient de vous présenter, on pouvait voir clairement du tissu osseux interposé aux deux fragments dont la consolidation était complète. L'observation de ce fait est relatée dans la thèse d'un de nos collègues, M. Perauf.

Note sur la présentation de M. Bassereau.

M. Ranvier. — A l'extrémité des fragments cartilagineux on observe une production osseuse, peu étendue, mais fort nette. La limite entre le tissu cartilagineux ancien et le tissu osseux de nouvelle formation est bien précise. Cependan

l'union entre le cartilage et l'os est intime. De plus, le cartilage dans la portion qui environne l'os est bleuâtre et se montre avec les caractères du cartilage proliféré qui précède l'ossification. On remarque aussi que les fragments cartilagineux ont subi une usure surtout fort marquée pour l'un d'eux; et l'os de nouvelle formation semble remplacer la portion du cartilage disparue.

L'examen histologique nous fournit une explication simple de tous ces faits. Sur des préparations faites après macération dans une solution d'acide chronique à 5 pour 1,000 on peut suivre toutes les phases de l'ossification aux dépens du cartilage, et de plus observer que l'irritation se poursuit dans le cartilage à une profondeur de plusieurs millimètres. Là, le cartilage présente des modifications analogues à celles qu'on rencontre dans les cartilages articulaires dans les cas d'arthrite rhumatismale chronique.

La fracture du cartilage a donc déterminé une chondrite d'abord, puis une ossification aux dépens du cartilage proliféré.

2. *Décollement de l'épiphyse par ostéite raréfiante.*

M. Thorens. — Cette enfant, âgée de 3 ans 1/2, entre à l'hôpital, malade, disent les parents, depuis quinze jours. Elle présente un gonflement considérable de l'épaule gauche, gonflement occupant surtout la partie supérieure du bras. La région est chaude et douloureuse ; les téguments ne sont pas rouges; la fluctuation est manifeste, le mouvement fébrile très-violent.

Le 19 octobre, M. Giraldès pratique une incision à la partie externe et supérieure du bras; il s'écoule une grande quantité de pus. Le doigt, introduit dans la plaie, arrive dans un foyer, au fond duquel on sent l'humérus dénudé dans une petite partie de son étendue. L'articulation paraît indemne. Les mouvements du bras sont possibles, quoique douloureux.

Traitement. — Injection de teinture d'iode; vin de Bagnols, café au rhum, quinquina.

La plaie suppure beaucoup tous les jours suivants. L'épaule est excessivement douloureuse. On constate au bout de quel-

ques jours que l'humérus est dénudé sur une plus longue étendue; l'épaule est le siége d'une mobilité anormale et d'une crépitation osseuse; on diagnostique un décollement de l'épiphyse. Râles dans les deux poumons, fièvre violente, insomnie, délire. Mort le 1er novembre, à deux heures du matin.

Autopsie, le 2 novembre, vingt-huit heures après la mort.

Épanchement de liquide séro-sanguinolent dans toutes les cavités séreuses, méninges, péritoine, plèvre, péricarde.

Cerveau, cœur : rien.

Poumons : congestion intense, surtout du poumon droit; quelques îlots d'hépatisation; fausses membranes molles, peu adhérentes à la surface pleurale.

Foie volumineux, rouge-jaunâtre pâle; il conserve longtemps l'empreinte du doigt sous forme d'une tache jaunâtre. Dégénérescence graisseuse. Reins gras. Rate normale.

Épaule : l'humérus est mis à nu sur une étendue de 5 centimètres. Le cartilage épiphysaire a disparu; la diaphyse et l'épiphyse se correspondent par des surfaces osseuses, rugueuses, envahies par une ostéite raréfiante. Le foyer purulent, dont les parois sont formées par le périoste épaissi, communique avec l'articulation. Les cartilages diarthrodiaux ont disparu; les surfaces osseuses mises à nu, tant celle de l'humérus que celle de l'omoplate, sont rugueuses, corrodées. Les tubérosités humérales sont cartilagineuses, mais dépolies. La synoviale est fongueuse, d'un rouge grisâtre.

3. *Lymphangite aiguë de la verge et du scrotum. Dilatation passagère des lymphatiques avec apparence vésicule-papuleuse.*

M. Lucas Championnière présente un fac-simile exécuté par M. Baretta et déjà montré à la Société de chirurgie.

Il s'agit d'une lymphangite aiguë de la verge et du scrotum consécutive à des contusions. Une dilatation variqueuse assez apparente des lymphatiques de cette région persiste pendant quelques jours chez un garçon maçon âgé de 26 ans, qui n'avait pas quitté Paris depuis une dizaine d'années.

Entré, le 4 octobre, à la Pitié, pour les suites d'un coup à la base de la verge, qui ne tarda pas à s'œdématier. Une lymphangite peu douloureuse précéda l'apparition de papules semi-transparentes et donnant lieu à un écoulement de lymphe assez limpide lorsqu'on venait à les piquer. Peu à peu, les pustules

s'affaissèrent, la rougeur diminua, et le malade sortit, guéri, le 26 octobre.

M. Schwœch dit avoir vu un cas d'herpès qui, également localisé sur le scrotum, avait absolument l'apparence des vésicules papuleuses de la pièce de M. Baretta.

M. Louville. — Le liquide contenu dans ces petites vésicules était riche en leucocytes qui nageaient dans un liquide graisseux.

4. *Lésions des cordes vocales dans la phthisie laryngée.*

M. Hayem présente un larynx de tuberculeux chez lequel l'aphonie était complète.

Il s'agit d'un jeune homme mort de phthisie vulgaire, à l'hôtel-Dieu, salle Saint-Lazare, n° 7.

On trouva, à l'autopsie, cavernes énormes dans les deux poumons; granulations tuberculeuses dans les autres viscères; en somme, peu de lésions intéressantes. Il n'existait pas de tubercules ailleurs que dans les poumons.

Larynx. — État gonflé granuleux de toute la muqueuse, depuis l'épiglotte jusqu'aux divisions de la trachée. Érosions, ulcérations, mise à nu des cordes vocales dans plusieurs points, infiltrations grises de la muqueuse et du tissu sous-muqueux par plaques irrégulières.

Vaste ulcération et caverne à gauche au niveau de l'aryténoïde avec érosion du cartilage en partie ossifié, ainsi que le cricoïde, et destruction en avant de l'articulation du cartilage aryténoïde et de l'insertion du ligament glottique. A droite caverne identique avec érosion du cricoïde au niveau de l'insertion du ligament glottique (corde vocale inférieure). En avant de la trachée et du larynx, hypertrophie des ganglions lymphatiques, vascularisation remarquable du tissu cellulaire par points isolés, dans les environs desquels on trouve quelques granulations jaunes assez grosses qui paraissent être des tubercules du périchondre des cartilages de la trachée.

Il serait intéressant de comparer ce fait avec les autres lésions tuberculeuses du larynx trouvées dans les cas d'aphonie.

5. *Anévrysme de l'artère vertébrale; rupture; mort subite.*

M. Lorne présente un anévrysme de l'artère verté-

brale rompu brusquement chez un jeune homme de 19 ans, mort après avoir présenté des symptômes d'hémorrhagie méningée. La tumeur anévrysmale siégeait sur l'artère vertébrale gauche, dont la rupture donna lieu à un épanchement de sang dans les méninges.

M. Hayem. — Dans un cas de ce genre, il eût été important d'examiner les autres vaisseaux du cerveau et particulièrement les petites artères, pour voir si, suivant la loi établie par certains auteurs, il existe en effet une sorte d'antagonisme entre les anévrysmes volumineux et ceux dits anévrysmes miliaires.

6. *Néphrite suppurée par propagation.*

M. Muron présente un cas de néphrite suppurée par propagation. Une fistule existait au niveau de la région lombaire et provenait d'un abcès stercoral qui faisait communiquer le colon avec l'air extérieur. M. Verneuil tenta sans succès une restauration. Le malade survécut quatre mois à l'opération.

7. *Altération de la pulpe cérébrale ayant l'apparence d'une contusion.*

M. Lacombe montre le cerveau d'une femme de 74 ans morte avec de la démence sénile sans avoir présenté jamais d'hémiplégie.

Il existait une ulcération osseuse qui n'avait cependant pas l'apparence d'une lésion traumatique et une vaste collection purulente siégeant en dehors de la dure-mère, mais assez volumineuse pour déprimer les circonvolutions. Dans un autre point du cerveau diamétralement opposé à celui-ci se trouvait, au milieu de la pulpe cérébrale, un foyer rongeâtre qui était peut-être produit par une contusion ou par un foyer hémorrhagique.

8. *Dégénérescence du cœur. — Rupture de cet organe.*

M. Maurice Raynaud présente un cas de rupture

du cœur survenu chez un homme de 73 ans, mort à Sainte-Périne.

Ce malade, après avoir eu deux syncopes en l'espace de quelques heures, succomba brusquement en se mettant au lit.

A l'*autopsie*, on put constater une dégénérescence du cœur, qui était d'un jaune-paille dans presque toute son étendue. En un point de la base d'un des muscles papillaires, on trouva une rupture bien évidente qui était marquée par un petit épanchement. Quant au mécanisme qui amena si brusquement la mort, il ne peut être expliqué que par l'état de mobilité du petit muscle papillaire rupturé qui venait s'interposer entre les lames de la valvule mitrale. Il existait en outre, sous le péricarde, de nombreuses ecchymoses qui témoignaient de la mort par syncope ou par défaut de respiration.

Cette pièce peut être rapprochée d'une autre présentée ici par mon interne M. Lepiez.

M. Hayem. — Je crois que la rupture d'un petit muscle du cœur n'est pas ici la seule cause de la mort. Les ecchymoses que nous trouvons sous le péricarde et même jusque sur le cœur sont sans doute dues à l'oblitération des artères de cet organe.

Dès lors la mort s'est produite par défaut de circulation, par anémie cardiaque et par paralysie, conséquences d'une endartérite généralisée que l'examen microscopique doit pouvoir facilement montrer. Il est très-probable qu'il s'agit d'une rupture du cœur par oblitération artérielle (par infarctus), comme cela arrive le plus souvent.

M. Bouchereau. — Dans les cas de rupture du cœur que j'ai pu observer à la Salpêtrière j'ai toujours rencontré la teinte jaune qui caractérise le cœur que voici. On voyait aussi des ecchymoses près de la rupture, mais il n'était pas facile de retrouver les artères oblitérées.

M. Hayem. — La dégénérescence graisseuse ne prouve rien contre l'hypothèse d'une endartérite oblitérante. Celle-ci est souvent au contraire la cause de la dégénérescence graisseuse.

M. Liouville. — Dans un cas présenté par moi à la Société de biologie la rupture du cœur était consécutive à une oblitération de l'artère coronaire.

9. *Hypertrophie de l'utérus portant principalement sur l'isthme.*

M. Fontaine présente l'utérus d'une femme de 47 ans chez laquelle, après avoir constaté pendant la vie un état hypertrophique de la matrice on put voir à l'autopsie que le siége réel de l'augmentation de volume était la portion intermédiaire au corps et au col.

M. Desprès. — L'allongement de cette portion intermédiaire ne constitue pas un fait d'hypertrophie, les dissemblances qui existent entre les différents utérus peuvent suffisamment expliquer l'allongement de l'isthme utérin dans le cas présent.

M. Guéniot. — Dans ce cas, il semble que l'hypertrophie siége sur le col utérin puisque la portion appelée isthme lui appartient plutôt en propre, car c'est à ce niveau que se trouve la terminaison de ce petit canal qui ferme l'orifice supérieur du col.

10. *Enfoncement du crâne.*

M. Fontaine montre un enfoncement de la table interne du crâne datant de quinze jours. Malgré l'apparence ancienne de la fracture, M. le présentateur prétend qu'elle a été produite par un coup de pied de cheval amenant consécutivement une méningite.

M. Ranvier. — On peut voir ici un travail de consolidation, avec éburnation des fragments, qui paraitrait devoir faire remonter la fracture à une époque bien antérieure à celle assignée par M. Fontaine.

M. Hayem demande si on a retrouvé une ostéite du rocher qui aurait pu produire une méningite par propagation.

11. *Abcès utérins, suite de rétention du placenta.*

M. Lucas Championnière montre les organes génitaux

internes d'une femme morte avec des abcès utérins consécutifs à une rétention du placenta.

Il s'agit ici d'une lymphangite récente avec production purulente dans les petits vaisseaux. J'ai pu injecter facilement les veines que j'ai trouvées saines malgré un peu de phlegmasie peri-utérine.

M. Cornil objecte que l'injection faite avec de la cire n'a pu pénétrer assez loin pour qu'il soit permis d'affirmer qu'il n'existait pas de phlébite dans les petites veinules.

M. Guéniot. — Sans avoir vu les présentations précédentes de M. Lucas je pense comme lui, *à priori*, que ces sortes d'abcès se développent au niveau des lymphatiques où l'on voit en effet souvent, comme dans le cas présent, de petits renflements de pus avec quelques filaments purulents que MM. Thore, Voillemier et Duplay ont décrits successivement.

M. Ranvier. — Dans les cas de thromboses veineuses, on parvient, en ouvrant les vaisseaux, à voir parfois des caillots ramollis avec apparence purulente, mais l'investigation du pus est toujours fort difficile.

M. Després. — Cette pièce me permet d'appeler l'attention de la Société anatomique sur un fait physiologique nouveau. Il y a sur la face interne du col de cet utérus une grande quantité de kystes ayant le volume d'un pois ou d'un grain de chènevis. Ces kystes sont situés dans l'arbre de vie à la partie postérieure. A la partie antérieure du col les kystes sont rompus, on en voit les traces.

Cette pièce confirme une observation que j'ai faite sur cinquante femmes environ que j'ai accouchées jusqu'ici.

Toujours, en effet, j'ai trouvé par le toucher, sur la surface interne du col déjà dilaté, mais avant l'engagement de la tête, une quantité assez considérable (10 ou 20) de petites tumeurs globuleuses grosses comme un pois. Lorsque je touchais les mêmes points après la sortie du fœtus ces petites tumeurs n'y étaient plus.

Alors, j'avais conçu que les phénomènes se passaient de-

la sorte. La grossesse cause une oblitération des glandules du col, et celles-ci dilatées se rompent au moment de l'accouchement par le fait de la compression de la lèvre antérieure du col, entre la tête du fœtus et le pubis; ou bien se rompent à la partie postérieure particulièrement par le fait de l'accroissement et du retrait de l'utérus qui comprime les kystes les uns contre les autres.

Il en reste quelques-uns quelquefois et cela explique les œufs de Naboth qu'on observe en dehors des couches.

En résumé, les kystes glandulaires du col naissent pendant la grossesse et se détruisent pendant et après l'accouchement, et ce phenomène est une série d'actes physiologiques.

M. Cornil. — J'ai pu me convaincre de l'existence des œufs de Naboth chez une jeune fille et même chez une enfant. On peut facilement, à l'aide du microscope, retrouver l'ouverture du conduit glandulaire plus ou moins oblitéré par l'épaisseur des produits de sécrétion.

12. *Glandes en grappe du col utérin.*

M. Després présente une pièce microscopique des glandes en grappe du col de l'utérus et montrant que ces glandes occupent la couche musculaire. La glande la plus nette est une glande à deux branches sur lesquelles se trouvent de nombreux culs-de-sac pleins d'épithélium nucléaire.

Les glandes en grappe du col de l'utérus ont été admises par M. Sappey. M. Cornil en a représenté, mais je ferai remarquer que le dessin de notre collègue diffère de la glande que je montre, elle ressemble un peu à un espace. Du reste, Kolliker avait nié les glandes en grappe du col, avait accusé les pièces présentées jusqu'à lui de reproduire des espaces, des plis de l'arbre de vie.

M. Cornil rétablit dans la discussion la différence qu'il a dit exister entre les glandes superficielles et les glandes profondes.

13. *Infarctus du rein et de la rate dans un cas de fièvre typhoïde.*

M. Huchard présente des infarctus du rein et de la rate trouvés à l'autopsie d'un jeune homme de 20 ans, mort de fièvre typhoïde à forme thoracique.

Le présentateur attire l'attention sur le rapport qui pourrait exister entre les infarctus et les gangrènes dues à des oblitérations artérielles et survenant parfois dans la dothiénentérie.

Le nommé X..., âgé de 20 ans, entré, le 24 octobre, salle Saint-Vincent, 12, à Lariboisière (service du Dr Ollivier), mort, le 7 novembre, au dix-septième jour de sa fièvre typhoïde.

Début insolite, brusque; céphalalgie, lombalgie, vomissements, subdélirium, constipation.

Quatre jours après son arrivée, apparition de quelques taches lenticulaires sur le ventre et le dos.

Pendant toute la durée de la fièvre typhoïde, sa marche fut irrégulière. Les troubles respiratoires furent prédominants, mais ils étaient constitués par des accès de dyspnée arrivant subitement, amenant une teinte rouge, violacée, et même cyanosée de la face. Souvent la respiration observée offrait le type respiratoire signalé par le Dr Cheyne : les inspirations étaient précipitées, bruyantes, puis, petit à petit, elles perdaient de leur fréquence; pendant quelques secondes, le calme le plus complet succédait à cette bruyante précipitation des mouvements respiratoires; ceux-ci ensuite augmentaient de fréquence, et après quelques secondes, ils redevenaient normaux.

Quelques râles sibilants et ronflants; rien au cœur; pas d'albumine dans les urines.

Apparition d'un léger épistaxis le 2 novembre.

La température descend progressivement jusqu'au 2 novembre; à partir du 4 novembre, le thermomètre marque 40°. Les congestions vers la face, les phénomènes asphyxiques se renouvellent plus fréquemment, et il meurt *sans agonie*, *rapidement*, après un accès de dyspnée asphyxique analogue à ceux qu'il avait eus pendant toute la durée de la fièvre typhoïde.

Autopsie. — Muqueuse intestinale fortement injectée. Lésions de dothiénentérie, gonflement, ulcérations des plaques de Peyer, psorentérie, tuméfaction des ganglions mésentériques.

Méninges injectés. Les circonvolutions antérieures du cer-

veau, surtout à droite, le bulbe et la protubérance sont le siége d'une congestion intense; cette dernière rend compte des troubles respiratoires observés pendant la vie.

Poumons. – Seulement un peu congestionnés; hypostatique à la base du poumon gauche; emphysème. Pas d'embolie pulmonaire.

Rate très-volumineuse; présente de nombreux infarctus. L'artère splénique, à son entrée dans la rate, présente un caillot qui se prolonge jusque dans la ramification médiane de l'artère. Rien dans les veines.

Reins très-altérés; siége de nombreux infarctus.

Les ramifications des artères rénales poursuivies renferment des caillots. M. Muron, au microscope, a constaté toutes les altérations des infarctus à la deuxième période, ou période granulo-graisseuse.

Dans les autres organes, rien de particulier.

A quelle cause rattacher ces infarctus? Le cœur était sain, ne présentait aucune altération des valvules. L'athérome artériel ne peut être mis en cause, car le sujet est trop jeune (20 ans).

Il faut rapprocher ces infarctus, dus à des oblitérations artérielles, des gangrènes qui ont été observées dans la fièvre typhoïde par certains auteurs, et notamment par le Dr Bourgeois d'Étampes, et qui sont dues à des coagulations artérielles. Celles-ci étaient dues à l'altération du sang dans la fièvre typhoïde.

M. Lancereau, à propos de cette présentation fait remarquer qu'il s'agit ici de coagulation siégeant dans les artères tandis qu'en général on les rencontre de préférence dans les veines.

Déjà M. Charcot a pu constater souvent de ces concrétions spontanées chez les cancéreux, mais on n'en avait pas encore signalé dans les maladies aiguës.

M. Hayem ajoute que rien ne démontre encore ici une thrombose primitive. On pourrait, au contraire, affirmer que dans ce cas aussi, les vaisseaux étaient altérés primitivement. M. Hayem a déjà eu l'occasion de constater cette sorte de prédisposition aux hémorrhagies par altération vasculaire dans la fièvre typhoïde et les autres pyrexies.

Quel que soit le rôle que joue l'état du sang il n'en existe

pas moins une altération des parois vasculaires caractérisée par de l'endartérite.

14. *Fracture du cartillage thyroïde sur un larynx ossifié. — Œdème de la glotte.*

M. Veyssière présente le larynx d'un malade mort d'œdème de la glotte dans le service de M. Horteloup à l'hôpital Beaujon, le 1er novembre 1863.

Cet individu, âgé de 42 ans, était tombé en poussant une pièce de vin, qui, en roulant, porta sur l'angle droit de sa mâchoire inférieure, sur la partie droite du cou et sur l'épaule du même côté.

On constata, à son entrée à l'hôpital :

Une fracture du maxillaire inférieur, siégeant un peu à droite de la symphyse, et accompagnée de délabrements des muqueuses labiale et gengivale. L'excessive mobilité des fragments et l'indocilité du malade rendirent impossible toute contention exacte. La région parotidienne et la partie supérieure du cou, du côté droit, étaient tuméfiées. Le malade ne pouvait mouvoir le moignon de l'épaule droite, bien que la main et l'avant-bras eussent conservé leurs mouvements propres, ce qui semble indiquer une lésion de la partie inférieure du plexus cervical.

Ces lésions déterminèrent, dans les régions sus et sous-hyoïdiennes et prélaryngienne, un empâtement phlegmoneux au milieu duquel on ne pouvait percevoir aucun point de fluctuation manifeste. *La voix n'était pas altérée.*

Le 5 novembre, au matin, le malade présentait les symptômes de l'œdème de la glotte.

Vers une heure de l'après-midi, la dyspnée, le tirage, la cyanose augmentèrent si rapidement qu'on dut pratiquer la trachéotomie.

Au moment où l'on venait de faire l'incision des couches aponévrotiques superficielles, une assez grande quantité de pus s'échappa par l'ouverture en fusant le long des côtés du larynx. En même temps on sentait un point osseux faisant saillie au niveau du cartilage thyroïde, et on constatait une fracture de ce cartilage ossifié.

Le malade, dont les mouvements respiratoires avaient cessé au commencement de l'opération, ne put être rappelé à la vie.

Examen du larynx. — Les replis aryténo-épiglottiques sont

fort œdématiés ; des ecchymoses considérables, surtout à droite, se dessinent à leur surface, sans se continuer sur la muqueuse du larynx, qui est rouge, un peu gonflée.

Le cartilage thyroïde est *entièrement ossifié;* le périoste qui revêt sa face antérieure est décollé par le pus. La solution de continuité est dirigée un peu obliquement en bas et en dedans, un peu à droite de l'angle médian. Entre les deux fragments, on remarque une petite languette osseuse, allongée, triangulaire, à sommet inférieur, correspondant à la partie médiane du cartilage thyroïde.

Cette pièce présente trois particularités qui me semblent mériter d'être notées :

1° L'*ossification complète* du cartilage thyroïde chez un malade âgé de 42 ans seulement.

2° Le mécanisme de la fracture qui n'est pas due, comme cela a lieu d'habitude, par suite d'une violence dirigée d'avant en arrière, mais qui fut produite par un choc latéral sans que le larynx portât sur un plan résistant comme la colonne vertébrale.

Cette fracture a été évidemment facilitée par l'ossification complète du cartilage thyroïde.

3° L'œdème de la glotte qui paraît consécutif, non pas à la fracture du larynx, puisque la muqueuse du larynx est intacte, mais aux abcès périlaryngiens et sous-hyoïdiens.

15. *Fracture du crâne avec enfoncement.*

M. Deshayes. — Il s'agit d'un individu qui, après avoir reçu un coup violent sur la tête, put marcher, parler, et qui, trois jours seulement après son entrée, fut pris de phénomènes de méningite aiguë qui amenèrent la mort. Un grand fragment de crâne brisé avait pénétré le lobe antérieur du cerveau, qui était réduit en bouillie.

16. *Cancer du sein, squirrhe à marche rapide.*

M. Meunier. — La femme G..., âgée de 33 ans, est entrée à l'hôpital Saint-Antoine, le 11 novembre 1869.

Sans jamais avoir été malade, elle est douée d'une bonne constitution.

Il y a treize ans, elle a eu au sein droit un abcès qui laisse une petite cicatrice. Vers la même époque, elle a été opérée d'une fistule à l'anus.

La malade raconte qu'il y a cinq mois elle s'est aperçue d'une tumeur au sein droit. Elle éprouvait quelques douleurs lancinantes, dont elle se ressent encore de temps en temps.

Depuis six semaines, la peau du sein droit a commencé à rougir superficiellement et dans toute l'étendue de la mamelle. Actuellement, l'état général de la malade est satisfaisant, quoiqu'il y ait eu de l'amaigrissement.

Rien au cœur ni dans l'appareil respiratoire.

Le sein droit a doublé de volume et présente, dans toute son étendue, une rougeur érythémateuse un peu foncée.

On trouve, dans le voisinage du manchon, une cicatrice d'abcès, et tout autour du manchon la peau est adhérente à la tumeur.

En palpant le sein, on le trouve dur dans toute son étendue, et on sent la tumeur se déplacer dans les parties molles profondes.

Il existe en haut du sein et en dehors, à la paroi interne de l'aisselle, deux ou trois ganglions peu volumineux. Cette tumeur cancéreuse n'a donc mis que trois mois pour être aussi volumineuse. L'opération est faite le 19 novembre, dure une demi-heure. La malade est en partie chloroformisée. On pratique une incision curviligne partant de la partie extérieure et supérieure de la mamelle et se dirigeant en dedans et en bas, et une autre incision curviligne en sens inverse.

La tumeur est énucléée assez facilement. On incise jusqu'à la face antérieure du grand pectoral. Trois ou quatre ganglions sont énucléés avec les doigts.

Il n'y a presque pas d'hémorrhagie; la plaie est réunie à l'aide de cinq points de suture. En bas, on laisse un intervalle dans un point déclive.

Le pansement est fait avec un linge cératé et de l'eau alcoolisée.

Description de la pièce. — La tumeur enlevée a le volume du poing. A la coupe, on trouve un tissu dur, lardacé. A l'examen microscopique, MM. Vulpian et Liouville trouvent, dans diverses parties de la tumeur, des cellules arrondies, avec de gros noyaux et des granulations dans certaines cellules. Les caractères de l'altération des ganglions ressemblent à ceux décrits dans la glande.

17. *Utérus en antéflexion complète.*

M. Liouville présente l'utérus d'une femme de 19 ans. Il existe une antéflexion très-prononcée, au point que le museau de tanche se trouve placé en face de la partie supérieure du vagin, et qu'il était presque impossible de le sentir en pratiquant le toucher.

M. Desprès.—Quoique l'antéflexion soit portée à son plus haut point, il ne s'en suit pas nécessairement que la femme soit inféconde. En tout cas il ne faut pas chercher à opérer le redressement par l'introduction des sondes.

M. Hayem demande si on a pu déjà constater, par un examen au spéculum, qu'une femme atteinte d'antéflexion prononcée peut devenir grosse malgré la déviation du col.

M. Desprès. — Si aucun rétrécissement ne siége dans le col utérin il n'y a rien qui empêche la femme de devenir enceinte. On peut chercher à s'assurer que le canal est exempt de rétrécissement, mais il ne faut pas chercher à redresser l'utérus sous peine de voir se développer de graves accidents.

18. *Empoisonnement par l'ammoniaque. — Phénomènes toxiques comparables à ceux qu'on rencontre dans l'empoisonnement par le phosphore.*

M. Landrieux présente les organes abdominaux d'un homme s'étant empoisonné avec de l'eau sédative.

Cet individu présente certains phénomènes ayant de l'analogie avec le cas d'empoisonnement par le phosphore, et même avec les symptômes observés dans l'ictère grave.

En outre des lésions mécaniques de l'œsophage et de l'estomac, on put remarquer un état avancé de stéatose du foie, des reins et même des fibres musculaires du cœur. On trouva de nombreux noyaux apoplectiques dans le poumon. Malgré le peu de renseignements, on pouvait supposer que ce malade était alcoolique.

19. *Ossification de la faux de la dure-mère.*

M. le Dr Legroux fait la communication suivante :

Chez un phthisique mort à la Pitié, dans le service de la clinique, j'ai trouvé une ossification partielle de la faux du cerveau, constituée par une plaque osseuse, longue de 4 centimètres 1/2, ressemblant assez bien à une lame de couteau très-ébréchée et courbe de forme. Son extrémité antérieure est mince et figure la pointe émoussée de la lame, tandis que le bout postérieur, beaucoup plus épais (5 millimètres), en représente le talon. Toutefois, ce talon, en s'amincissant assez brusquement, devient très-aigu tout à fait à son extrémité. Les deux faces de cette lame sont inégales, raboteuses, et offrent à côté de surfaces planes, des bosselures arrondies ou des aspérités pointues. Cette production osseuse (je dis osseuse et non calcaire) est développée entre les deux feuillets de la dure-mère qui forment la faux, et auxquels elle adhère assez intimement dans sa partie la plus renflée, tandis qu'elle est libre et sans membrane d'enveloppe à sa partie antérieure la plus mince.

Les parties du cerveau voisines de cette concrétion étaient saines et ne portaient aucune trace de compression ou d'irritation.

Ces ossifications ne sont pas rares, quoiqu'on en trouve peu d'exemples dans les Bulletins de notre Société. Cela peut être dû à ce que celles qui se rencontrent dans les autopsies ne nous sont pas présentées, comme n'offrant pas un intérêt suffisant. Cependant, j'ai montré cette pièce parce qu'on a cru, quelquefois, à tort selon moi, devoir rapporter à cette lésion certains symptômes cérébraux observés pendant la vie.

C'est ainsi que dans une observation communiquée à la Société anatomique par M. Guyot, en 1855, et qui fut l'objet d'un rapport de M. Vulpian, il est dit, par M. Vulpian lui-même, que les attaques d'épilepsie présentées par le malade devaient vraisemblablement être rapportées à l'ossification de la faux du cerveau. Mais dans ce cas, il y avait en outre un épaississement notable et une congestion de la pie-mère; il y avait un ancien foyer hémorrhagique d'une capacité de 2 à 3 centimètres cubes, plein d'un liquide jaunâtre,

au-dessus du ventricule latéral gauche, il y avait enfin un épanchement séreux qui distendait les ventricules, et des athéromes artériels avancés. Ne semble-t-il pas qu'il y ait là des lésions suffisantes pour expliquer les attaques d'épilepsie, plutôt que d'en accuser l'ossification de la faux de la dure-mère qui, tout en offrant, il est vrai, une longueur de 10 centimètres et une épaisseur, en certains points, de 1 centimètre, était recouverte partout de la dure-mère intacte et lisse à l'extérieur?

M. Vulpian, dans ce rapport, expliquait les attaques épileptiques par des congestions survenant à l'occasion de fatigues, d'émotions morales, congestions d'autant plus faciles qu'il y avait là, dans cette ossification, une sorte d'épine entre les deux hémisphères. Il refusait au foyer hémorrhagique ancien, à l'hydropisie des ventricules, etc., le pouvoir d'engendrer de tels accidents. Je ne saurais penser de même et il est probable qu'aujourd'hui, M. Vulpian serait moins affirmatif sur ce sujet.

Sans discuter plus longuement l'opinion exprimée alors par M. Vulpian dans ce rapport, je dirai que les auteurs auxquels on doit la relation d'ossifications semblables, ont toujours eu la préoccupation de rattacher à cette lésion, énorme en apparence, moins redoutable en réalité, les phénomènes cérébraux, présentés par leurs malades. Meckel, Wepfer, Morgagni, Henkel, Bonet, etc., cités par M. Vulpian dans son rapport, ont agi ainsi. Mais, je pense que nous sommes en droit aujourd'hui, grâce aux progrès de l'anatomie pathologique du cerveau, de n'accepter qu'avec réserve leurs assertions.

Le fait que M. Vulpian a analysé, et le mien, me fournissent, si je les compare, un appui assez solide à la thèse que je défends.

Mon malade n'avait aucun trouble cérébral; et cependant il portait une ossification assez importante dans la faux du cerveau : il est vrai qu'il n'y avait aucune lésion du tissu cérébral. Je puis dire que l'ossification avait été parfaitement tolérée par le cerveau, que ce corps étranger dans la dure-

mère lui était resté indifférent. D'autre part, le malade dont parle M. Vulpian avait eu de l'épilepsie : il avait une ossification et la faux plus étendue que chez mon malade, mais il avait surtout un foyer hémorrhagique ancien, de a sérosité plein les ventricules, un épaississement de la pie-mère, de l'athérome des artères de la base.

Si ces dernières lésions n'avaient pas existé, cet homme aurait-il conservé l'intégrité de ses fonctions cérébrales, malgré l'ossification de la dure-mère? Le cas que je viens d'observer répond de lui-même : oui, probablement.

Il résulte de tout ceci, que les ossifications de la dure-mère peuvent être considérées, dans certains cas du moins, comme une curiosité d'anatomie pathologique, comme une erreur de lieu du mouvement d'ossification, et comme une lésion indifférente pour le cerveau.

La question reste encore à étudier, car je ne saurais ni m'abuser au point d'établir cette proposition d'après un seul fait, quand d'autres dirigent le jugement dans un sens contraire. Peut-être aussi y a-t-il dans la tolérance plus ou moins patiente du cerveau une question de forme, de volume, de régularité, dans la conformation de la pièce osseuse, et aussi une question d'intégrité de la dure-mère dont la présence protége efficacement le cerveau contre le froissement que pourraient lui faire éprouver les aspérités de l'ossification.

D'ailleurs, si l'on se rend compte que la faux du cerveau n'a d'autre rôle que celui de soutenir, de contenir les hémisphères dans les diverses positions de latéralité de la tête, on ne s'étonnera pas de la voir s'ossifier partiellement, sans qu'il en résulte aucun inconvénient pour les parties qu'elle protége.

Des faits ultérieurs éclaireront peut-être ces *desiderata*, mais je crois qu'il était bon de les indiquer pour susciter des recherches nouvelles.

20. *Hématomes du péritoine, péritonite hémorrhagique, cirrhose.*

M. le Dr Legroux montre à la Société deux kystes sanguins trouvés dans les circonstances suivantes :

Un homme d'une cinquantaine d'années était entré dans le service de la clinique de la Pitié pour se faire soigner d'une cirrhose hépatique dont le début remontait à quelques mois. Vers le 8 novembre, alors que la cirrhose et la cachexie qui lui est propre évoluaient lentement, il survint des vomissements séreux abondants, que les médications ne purent arrêter. En même temps, on vit l'ascite diminuer rapidement, ce qui permit de palper le foie, qui était volumineux et dur, et de reconnaître sur son bord des inégalités arrondies qu'on aurait pu prendre pour des noyaux de cancer. La palpation abdominale n'était nullement douloureuse. En deux jours, les vomissements changèrent de nature et prirent tous les caractères des vomissements fécaloïdes. En vain nous cherchions un obstacle au cours des matières; le malade continuait à avoir une ou deux garde-robes par jour. L'état général devint de plus en plus grave; face terreuse, adynamie complète, pouls petit et rapide, vomissements incessants.

C'est alors que, pour la première fois, chez ce malade, nous observâmes un signe nouveau qui nous confirma dans l'idée qu'une péritonite subaiguë et indolente existait. C'était, au niveau de la partie la plus élevée de l'abdomen (le malade étant couché), et le long du côlon transverse, une sensation de crépitation molle, rappelant complétement la sensation qu'une boule de neige fait éprouver à la main qui la serre. Nous attribuâmes cette crépitation au frottement de fausses membranes dévepées sur les feuillets viscéral et pariétal du péritoine. La palpation, je reviens sur ce fait, était indolente, et les nombreux élèves de la clinique, ont pu tous constater cette crépitation sans faire souffrir le malade.

Deux jours après, le malade mourut, et l'autopsie nous montra d'abord l'existence d'une péritonite généralisée hémorrhagique, ayant donné lieu à un épanchement intra-péritonéal très-peu abondant, couleur de café noir (sang dégénéré et pus), à des ecchymoses nombreuses sur le feuillet pariétal du péritoine, et à des fausses membranes noirâtres, résistantes, s'étendant d'une viscère à l'autre, et entre les circonvolutions intestinales, de manière à transformer les organes abdominaux en une masse dont toutes les parties étaient immobilisées.

Au niveau de l'endroit où nous avions constaté la crépitation, c'est-à-dire à la partie médiane du côlon transverse, il y avait une tumeur noire du volume d'un petit citron aplati, ayant la forme d'un ovale à grand diamètre, dirigé suivant l'axe de l'intestin. Cette tumeur était constituée par du sang coagulé. Au centre étaient des caillots noirs, cruoriques, tandis qu'à l'extérieur une couche de fibrine compacte, étalée en membrane, maintenait appliquée sur l'intestin la masse de coagulum. Au-dessous des caillots on trouvait des fausses membranes, puis l'intestin, dont la paroi était saine.

Un peu plus loin, sur la même portion de l'intestin, et à gauche, on voyait encore un hématôme plus volumineux, mais moins bien circonscrit par la fibrine concrétée.

En dehors de ces lésions, qui se rattachent directement à la pièce présentée aujourd'hui, nous trouvâmes une cirrhose du foie, n'étant pas encore parvenue à la période atrophique (le foie pesait 1,830 grammes, une hypertrophie assez considérable de la rate (elle pesait 827 grammes) et une dégénérescence des reins. L'intestin était sain sur toute son étendue, et il n'y avait aucun obstacle au cours des matières fécales.

Ce fait, qui montre une cirrhose se terminant brusquement par une péritonite hémorrhagique, offre plus d'un point intéressant. D'abord, cette complication est assez rare dans le cours de la cirrhose, et l'on peut s'expliquer que la péritonite ait pris le caractère hémorrhagique en raison de la gêne circulatoire du système porte. Puis il est à remarquer que, dès l'apparition de la péritonite, l'épanchement ascitique, qui était très-abondant, diminua rapidement à mesure que les vomissements devenaient plus fréquents.

Les vomissements fécaloïdes ne peuvent, dans ce cas, s'expliquer que par l'obstacle qu'opposaient au mouvement de l'intestin, et, par conséquent, à la marche des matières contenues, les fausses membranes résistantes, qui soudaient les intestins entre eux.

Il faut signaler encore l'indolence absolue de ce péritoine, si gravement enflammé, indolence qui nous avait empêché un instant d'admettre la péritonite. Celle-ci ne se révélait à l'observateur que par les vomissements, d'abord séreux, puis fécaloïdes, par la petitesse et la rapidité du pouls, et

enfin par la dépression très-considérable de l'organisme.

En ce qui concerne les deux hématomes trouvés sur le côlon transverse, nous croyons qu'ils résultent de la rupture de vaisseaux développés dans des fausses membranes, et que ces ruptures pourraient bien avoir été engendrées par les attouchements nombreux et les examens, parfois peu ménagés, des élèves, qui, d'ailleurs, étaient encouragés à poursuivre leurs investigations en voyant l'insensibilité complète de l'abdomen. Ces hématomes, ou kystes hématiques du péritoine, résultent généralement des plaies pénétrantes, et M. Cruveilhier, dans son anatomie pathologique, dit (t. III, p. 518) qu'ils peuvent être observés à la suite de phlegmasies hémorrhagiques du péritoine, mais que dans ce cas il n'a jamais été observé d'enkystement du sang. Le fait précédent est la preuve qu'une hémorrhagie dans le cas de péritonite hémorrhagique peut s'enkyster et former par sa coagulation une tumeur bien circonscrite.

21. *Lymphadénomes généralisés.*

M. Alling. — Service de M. Millard, salle Saint-Augustin bis, n° 3. Entré le 16 juillet. Le nommé Monfran, palefrenier, 26 ans. Cet homme est entré pour de l'embarras gastrique et se plaignant en même temps de douleurs vagues dans les jambes et en particulier dans la cuisse gauche. Son embarras gastrique s'est dissipé, mais il se plaignait toujours de ses jambes; il boîtait en marchant, mais nous pensions qu'il exagérait ses souffrances, lorsque le 26, dix jours après son entrée, il a une épistaxis d'environ 150 grammes; l'auscultation du cœur révèle un bruit de souffle doux à la base, 1er temps.

Le lendemain, on remarque de la pâleur des téguments, et, le 29, il paraît abattu, il est très-pâle, anémique, il a quelques petites taches de purpura sur la racine du cou, sur les avant-bras et les cuisses.

On ne constate rien de morbide du côté des poumons ni dans le ventre.

On remarque, pendant l'exploration, la présence d'un très-gros ganglion inguinal du côté gauche.

Dans la nuit, l'épistaxis a recommencé, s'est arrêté et repris

plusieurs fois, puis on tamponne les fosses nasales; à ce moment, le malade avait perdu environ 500 grammes de sang.

Il meurt le lendemain matin.

Autopsie. — 30 heures après la mort.

Thorax. Poumons. — Emphysème assez étendu, rien autre Pas de ganglions bronchiques notablement altérés.

Cœur. — Pâle, quelques ecchymoses sous-péricardiques. Le long des vaisseaux, sur la face antérieure, vers la pointe, il y a une quinzaine de petits noyaux blanchâtres, qui, à la coupe, offrent trois ou quatre millimètres d'épaisseur, s'étendant sous le péricarde jusque dans le tissu musculaire : Pas d'altération des valvules. On ne retrouve pas de ces noyaux blancs isolés dans l'épaisseur des parois.

Abdomen. — A peu près tous les *ganglions* de l'abdomen sont le siége d'altérations, de volume variable, beaucoup ont le volume de noix, ils sont, à la coupe, d'un blanc mat pour les uns, rosés pour les autres; les premiers ont un aspect lactescent et ressemblent énormément à du tissu cancéreux, d'une consistance solide sans être très-durs : au niveau de l'artère iliaque externe gauche, au milieu d'un certain nombre de ces gros ganglions, se trouve un noyau de sang coagulé donnant l'idée d'un ganglion qui aurait été le siége d'une hémorrhagie.

La *rate* est très-volumineuse : 20 centimètres de long sur 15 de large. Sur la surface se trouve un seul noyau blanchâtre (comme sur le cœur), solide, se prolongeant dans le parenchyme, et ayant le volume d'un pois. L'organe est plutôt mollasse et friable.

Foie. — Un peu plus volumineux que normalement; à la coupe il paraît pâle, sur sa surface se voient une quinzaine de petites tumeurs blanchâtres du volume d'un grain de chènevis. Elles ne se prolongent pas dans le parenchyme hépatique, au contraire, elles paraissent surajoutées sur la surface extérieure de la capsule et sont mobiles.

Reins. — Ils sont d'un volume normal, très-pâles, présentent un très-grand nombre de noyaux blanchâtres, tant à la surface, que dans la profondeur du tissu rénal. Ces noyaux varient en volume d'un grain de chènevis à celui d'un pois; ces derniers, peu nombreux, sont solides, d'un blanc homogène à la coupe.

Tube intestinal. — Il présente les lésions les plus remarquables.

Estomac. — Sa face interne présente une vingtaine de tumeurs du volume d'une moitié de noisette (c'est-à-dire qu'elles sont hémisphériques); les unes sont régulièrement arrondies, d'au-

tres sont irrégulières; elles font saillie dans l'intérieur de l'estomac, où, du reste, les mamelons sont plus saillants qu'habituellement. Toutes ces tumeurs présentent une dépression centrale; ces dépressions, pour quelques-unes, ressemblent à une érosion de la muqueuse. Quelques-unes, surtout vers le cul-de-sac, ont une surface rosée évidemment érodée. A la coupe, ces tumeurs sont blanches, homogènes comme les ganglions précités.

Duodénum. — Présente un certain nombre de ces tumeurs encore plus volumineuses que dans l'estomac.

Le *jéjunum.* — Présente, vers son origine, l'altération la plus remarquable de toutes. Et d'abord, cette portion de l'intestin est anormalement dilatée. Il est le siége d'un très-grand nombre de ces tumeurs signalées dans l'estomac et le duodénum, et de volume variable. Vers 30 ou 40 centimètres du duodénum, se trouve une plaque, occupant tout le pourtour de l'intestin, d'une épaisseur moyenne de 1 centimètre et demi sur une longueur de 10 centimètres, ce qui fait, à cause de la distension de l'intestin, une plaque carrée de 10 centimètres de côté. Cette plaque est dure; la surface externe est unie, blanche, comme fibreuse, et présente quelques petites bosselures du volume d'un pois. La surface interne est irrégulière, blanche par places, rosée par d'autres; elle est le siége en un endroit d'un piqueté de sang noir coagulé, en apparence le résultat d'une hémorrhagie qui se serait faite à ce niveau, où, du reste, la muqueuse est érodée par places. Il existe un peu plus loin d'autres places plus petites aussi piquetées de sang.

Iléon. — Cette partie de l'intestin a son calibre normal et contraste par sa coloration rouge. Il était rempli, ainsi que le gros intestin, de mélæna; sa surface interne est parsemée de petites granulations qui se comptent par myriades, véritable psorentérie.

Gros intestin. — Il n'y a que le cæcum qui présente des altérations consistant en un grand nombre de ces petites granulations que nous venons de mentionner.

Examen microscopique. — Le microscope a démontré que ces altérations étaient formées par du tissu lymphatique, qu'il s'agissait là de véritables lymphadénomes. Après durcissement dans de l'alcool et sur des coupes fines soumises à un filet d'eau, nous avons constaté l'existence d'un tissu lymphatique parfait : capillaires, réticulum, nœuds, cellules lymphatiques. Il n'y a aucun doute possible. Nous avons examiné les tumeurs des différents points du tube digestif, et partout nous avons cons-

taté le tissu lymphatique. Le sang n'a pas été examiné au microscope. Nous avions mis du sang sur une plaque de verre, il offrait bien la coloration violacée que l'on a signalée dans la leucocytémie, mais la plaque a été égarée et nous n'en avons pas pu faire l'examen microscopique.

22. *Fièvre typhoïde. Destruction d'un point limité de la base du poumon, perforation de la plèvre. — Hydro-pneumo-thorax consécutif. — Mort. — Caillot obturateur dans l'artère pulmonaire. — Infarctus du rein.*

M. Alling.—Service de M. Millard, salle Sainte-Eugénie, N° 2: — La nommée Riess, âgée de 39 ans, Allemande, ne parlant pas français, à Paris depuis peu, malade depuis une quinzaine de jours.

A l'entrée : prostration fièvre, diarrhée, râles sibilants nombreux, taches rosées sur le ventre, les bras et les jambes, datant, en apparence, déjà de quelques jours.

Elle est entrée le 29 septembre 1869, et, jusqu'au 8 octobre, la fièvre typhoïde a suivi sa marche habituelle sans rien présenter à signaler (forme, plutôt adynamique). La fièvre était à peu près tombée et elle prenait quelques aliments, lorsque, le 18 octobre, nous constatons : la langue sèche, la peau ayant sa chaleur augmentée et d'une sécheresse remarquable. Un ou deux jours auparavant, nous avions incisé par la bouche un abcès dentaire fétide.

Le 19, elle accuse un point de côté à gauche très-vif, mais ni la percussion ni l'auscultation ne révèlent rien. On applique un sinapisme, et ce n'est que trois jours après, le 22, que l'on constate la présence d'une pneumonie limitée à la base gauche avec bronchite généralisée. Le 25 et le matin du 26, elle a des frissons assez violents.

Elle a une petite eschare au sacrum.

A l'auscultation, on entend la respiration faible à la base gauche, râles muqueux, pas de souffle.

Fièvre, peau toujours excessivement sèche et écailleuse, langue sèche, prostration.

Le 29, le matin, des râles de la base gauche semblent plus gros, mais la respiration est faible. Pas de souffle ; la malade est très-prostrée. Peau sèche.

Soir. — Même prostration. Oppression plus grande. Auscul-

tation : pas de souffle, respiration très-faible et quelques râles ou du frottement vers la base gauche.

Le 30, on constate la présence d'un hydro-pneumo-thorax à gauche.

Elle succombe le 31 octobre.

Autopsie. Intestins. — Plaques de Peyer nombreuses ulcérées, mais paraissant en voie de cicatrisation.

Rate. — Diffluente.

Reins. — Sur le bord convexe de l'un d'eux se trouve un petit noyau en forme de coin, du volume d'une lentille, brune, selon toute apparence, un infarctus. Mais il m'a été impossible de trouver le caillot obturateur.

Poumons. — *Droit :* grande quantité de liquide spumeux dans les bronches. — *Gauche* : La surface du poumon est en partie recouverte de fausses membranes. Il y a dans la cavité pleurale une certaine quantité de liquide *séreux*.

A la base de ce poumon, existe une excavation remplie de détritus pulmonaire et de pus, le tout rougeâtre, sans odeur de gangrène. Cette caverne, qui dans son ensemble contiendrait une noisette, est anfractueuse, et communique avec la cavité pleurale avec un petit orifice de 2 millimètres environ de diamètre.

Dans l'artère pulmonaire correspondante à cette partie du poumon se trouve un caillot dur, fibreux, ramifié ; dans sa plus grande étendue, il a près de 10 centimètres. Du volume presque d'un crayon à son origine, il va en s'effilant par sa branche la plus longue que l'on suit facilement presque tout contre la caverne ; à ce niveau, le caillot n'a plus que le volume d'un fil à coudre.

Deux autres ramifications peuvent être suivies sur une petite étendue, mais ils pénètrent dans une portion de poumon qui paraît enflammée, et là le caillot se désagrége et devient grumeleux.

Deux ou trois autres branches pénètrent de 3 ou 4 millimètres dans des artères collatérales et s'arrêtent brusquement. Ce caillot n'est pas adhérent aux parois de l'artère et en remplit à peu près la lumière.

23. *Diabète. — Caverne pulmonaire, avec noyau de tissu pulmonaire isolé et suspendu par ses deux extrémités.*

M. Alling. — Service de M. Millard, salle Saint-Augustin

bis, N° 1. — Le nommé R..., âgé de 38 ans, fondeur en cuivre, entré le 14 juillet 1869.

Ayant joui d'une bonne santé jusqu'à il y a dix-huit mois, époque à laquelle il s'est aperçu qu'il urinait et qu'il buvait plus que d'habitude.

Deux mois après, 18 novembre, ne peut plus continuer son travail à cause de la faiblesse augmentant,

En décembre 1867, entré à Saint-Antoine, y reste dix-huit jours.

Le 12 avril 1868, entré à la Pitié, y est traité pendant cinq mois; bains de vapeur, pains de gluten, etc., a été notablement amélioré.

État actuel. — Grande faiblesse, apathie, douleur épigastre, langue rouge, soif vive, boit 10 litres environ et urine de même; appétit conservé, pas de fièvre, peau pâle et sèche, rien de morbide appréciable aux poumons ni au cœur. Arborisations vasculaires très-développées dans la peau.

On trouve à l'entrée 31 gr. 22 de sucre par litre d'urine.

Le 24 juillet, 44 gr. 60 de sucre par litre, tousse un peu, on constate la présence de quelques craquements au sommet gauche.

Le 3 août, maigrit, tousse et crache beaucoup, crachats purulents mêlés d'écume, craquements nombreux sommet gauche. Dyspnée.

Il a pris comme traitement : vin de Bordeaux, 250 grammes; viande rôtie, 500 grammes; pain de gluten, cresson.

Le soir, il paraît très-souffrant; oppression, douleurs vives dans le ventre.

4 août. Il est mort ce matin ; le veilleur dit qu'il s'était levé plusieurs fois, puis a été agité, est tombé de son lit, et succombe peu de temps après.

Autopsie. Cerveau. — D'une fermeté remarquable, mais pas d'altérations appréciables.

Foie. — Congestionné, un peu plus gros que normalement.

Reins. — Volumineux et congestionnés.

Poumons. — Quelques tubercules disséminés. Au sommet du poumon gauche se trouve une excavation capable de loger un œuf de pigeon, au centre de laquelle il y a une masse de tissus pulmonaires occupant environ les quatre cinquièmes de la cavité; ce noyau y est libre, sauf par les extrémités de son plus grand diamètre, d'où partent des fractus à l'aide desquels ce noyau est suspendu dans la caverne.

24. *Abcès du poumon chez un nouveau-né.*

M. Alling. — Service de M. Millard, salle Sainte-Anne, n° 13. — Enfant né le 26 juin 1869, à terme. Enfant gros, bien développé. Il a vomi, pendant trois ou quatre jours, des mucosités collantes colorées en brun, l'auscultation n'a rien révélé de net. L'enfant dépérissait, puis a cessé de rejeter ces mucosités et reprenait des forces. On l'envoie alors au bureau des nourrices, d'où il revient deux jours après mourant.

A l'autopsie se trouve : au sommet du poumon droit, un abcès contenant environ 2 grammes d'un pus épais et rougeâtre. Le poumon gauche est le siége d'infiltrations sanguines multiples d'une couleur brunâtre, un de ces noyaux situé près du sommet est noir.

Ganglions mésentériques volumineux. Pas de lésions dans les intestins.

OBSERVATIONS.

TRAVAUX ORIGINAUX.

Etude sur l'ossification du frontal; par M. Lecourtois.

Nos traités d'anatomie se contentent généralement d'assigner à chaque moitié du frontal, un point osseux placé au niveau des arcades orbitaires. De ce point, pour chaque moitié du frontal, rayonnent des filaments osseux qui constitueront *l'os frontal moyen*.

Outre ce point osseux, le seul qu'on décrive habituellement, il en existe deux autres pour chaque frontal, et ces deux nouveaux points osseux, accessoires, sont destinés à concourir à la formation l'un de l'apophyse orbitaire interne, l'autre de l'apophyse orbitaire externe. Le premier a reçu le nom de frontal antérieur (Serres, Cuvier), le deuxième donne naissance à un os qui a reçu le nom de post-frontal (Cuvier).

Ces deux derniers os se soudent assez promptement à l'os frontal moyen.

Mais il n'est pas rare de rencontrer sur des fœtus de 5 à 6 mois une scissure oblique qui indique nettement le point de réunion de l'os frontal antérieur d'une part, de l'os post frontal d'autre part, avec le frontal moyen. Cette réunion se fait par suture harmonique d'abord, puis par fusion.

II. *Ossification de l'occipital.*

Dans nos traités d'anatomie descriptive, on ne paraît guère s'accorder sur le nombre des points d'ossification de l'occipital. Selon les auteurs, le nombre de ces points est porté de deux à cinq pour les points primitifs. Le chiffre le plus habituel paraît varier de 3 à 4. Dans le premier cas, l'écaille est séparée en deux segments, l'un supérieur, formé par un seul point d'ossification, l'autre inférieur, né de deux points.

Dans le cas de quatre points primitifs, l'écaille, à certaines époques peu avancées du développement du fœtus, présente les traces d'une division en quatre segments, dont deux sont supérieurs et deux inférieurs.

Th. Kerckrinck en a décrit et figuré quatre variétés (*Ostegeonia fœtuum*, p. 219 et tab. XXXIII, fig. 2, 3, 4, 5. Amstelodami, 1670). Les deux fragments supérieurs sont partagés par une scissure médiane et verticale. Les deux segments supérieur et inférieur sont à leur tour séparés par une scissure transversale qui, du bord externe de l'écaille, s'étend jusqu'au voisinage de la protubérance occipitale externe. Nous avons observé la scissure verticale supérieure et les deux scissures transversales latérales sur un fœtus âgé de 5 à 6 mois environ.

Mais à ces trois ou quatre points d'ossification primitifs, on en doit ajouter trois autres qui sont complémentiares; ce sont les suivants :

1° L'un signalé par Kerckrinck (*Osteogenia fœtuum*, p. 219 et tab. XXXVI, fig. 2), et, depuis cet anatomiste, oublié par tous les auteurs, si ce n'est par MM. Rambaud et Ch. Renault (*Origine et développement des os, Paris*. 1864);

2° Les deux autres indiqués dans le traité des anatomistes que je viens de citer.

De ces trois points d'ossification accessoires, le premier, appelé granule de Kerckrinck par MM. Rambaud et Ch. Renault, pourrait conserver le nom d'osselet triangulaire, *ossiculum triangulare*, que lui a donné Kerckrinck. Il est situé sur la ligne médiane, au-dessous de la protubérance occipitale externe. Par sa pointe, il atteint presque celle-ci, tandis que sa base, élargie, est contiguë au trou grand occipital. J'ai vu son absence donner lieu à une hernie cérébelleuse, de la grosseur d'une noisette, chez un nouveau-né microcéphale.

Ce mécanisme de hernie cérébelleuse ne me paraît pas avoir été décrit jusqu'ici.

Les deux autres points d'ossification accessoires sont latéraux. Chacun d'eux occupe la grande scissure latérale ou transversale et, comme celle-ci, se dirige vers la protubérance externe pour s'en rapprocher plus ou moins.

Tous deux ont la forme d'une lamelle à peu près triangulaire, mais terminée au voisinage de la protubérance o. ext., par une extrémité ovalaire. Leur base est tournée en dehors et peut mesurer 3 à 4 millimètres de largeur. Leur épaisseur, au moins moitié moindre que celle des parties supérieure et inférieure de l'écaille, et d'autres, par leur situation sur un plan postérieur à celle-ci, leur donnent la forme d'une gouttière large de 2 à 3 millimètres. Ces lamelles sont en effet destinées à former la majeure partie du fond de la gouttière latérale. En résumé :

1° L'écaille du frontal présente, pour chaque moitié, trois points d'ossification, un primitif et deux secondaires.

2° L'écaille de l'occipital offre de trois à quatre points d'ossification primitifs et trois secondaires.

PRÉSENTATIONS.

M. E. Lecourtois a présenté à la Société anat. :

1° Dans la séance du 30 juillet 1069 :

L'os frontal d'un fœtus âgé de cinq à six mois, sur lequel on

apercevait la scissure de soudure des os frontal antérieur et frontal postérieur au frontal moyen; l'occipital du même fœtus présentant de la manière la plus nette la scissure médiane verticale de la partie supérieure de l'écaille indiquant l'ossification de cette portion par deux points distincts.

Une tête de nouveau-né microcéphale sur laquelle l'occipital, dans sa portion sous-jacente, à la protubérance occipitale externe offre :

A. Un vide qui s'étend de la partie postérieure du trou occipital vers la protubérance occipitale externe, vide dont la hauteur est de 5 millimètres, et la largeur de 1 centimètre. Elle se prolonge un peu en pointe du côté de l'écaille occipitale ; c'est un cas d'absence de l'osselet triangulaire ou granule de Kerckrinck en ce point il s'était fait une hernie cérébelleuse, dont la formation est nettement expliquée par l'anomalie d'ossification indiquée.

B. Sur le même occipital se remarquent deux scissures curvilignes qui s'étendent, l'une à droite, l'autre à gauche, du bord externe de l'occipital, au voisinage de la fontanelle latérale postérieure de Cassérius jusque vers la protubérance occipitale externe. C'est la ligne de séparation des moitiés supérieure et inférieure de l'écaille. La scissure du côté gauche est presque entièrement comblée par une lamelle triangulaire, curviligne qui, née d'un point d'ossification accessoire, forme la majeure partie du fond de la gouttière latérale.

Enfin la pièce incisive externe de l'os inter-maxillaire est restée distincts du côté droit.

2° Dans la séance du 19 novembre 1869 :

De nombreuses voûtes crâniennes de nouveau-nés et d'enfants, avec des remarques concernant les particularités suivantes qui s'observent sur ces voûtes :

A. Os wormiens fontanellaires antérieurs et postérieurs, os wormiens suturaux ;

B. Fontanelles normales, antérieures et postérieures, fontanelles anormales qu'il propose d'appeler d'après leur siége : *sagittale*, *glabellaire et naso-frontale*;

C. L'os dit *épactal os de Gœthe interpariétal*, appelé à tort par quelques anatomistes grand os wormien ;

D. Un exemple de hernie de l'encéphale (cerveau chez un jeune oison, hernie effectuée entre les deux pariétaux, sans usure des os; en un mot dans une suture, ce qui infirme d'une

manière formelle l'exclusivisme de la théorie, aujourd'hui en vogue, sur le mécanisme de l'encéphalocèle par usure des os.

Etude sur la voûte du crâne chez le nouveau-né et l'enfant,
par M. E. LECOURTOIS.

I. *Os wormiens.*

Ces petits os peuvent se diviser en :

1° Os wormiens suturaux, occupant les sutures ;

2° Os wormiens fontanellaires, occupant les fontanelles.

Les résultats que nous allons indiquer ont été obtenus par l'étude d'une série de cent crânes recueillis au hasard dans un hôpital d'enfants, et appartenant à des nouveau-nés et à des enfants.

Les os wormiens suturaux ont été observés dans toutes les sutures. Nous en avons rencontré une fois dans la suture fronto-pariétale, quelquefois dans la suture sagittale, et souvent dans la suture lambdoïde. Le crâne d'un enfant mort à l'âge de 18 jours nous en a présenté un enfoncé à la manière d'un coin dans l'angle supérieur du frontal droit et empiétant sur la suture fronto-pariétale. C'est le seul cas de ce genre que nous ayons observé.

Sur un crâne rachitique, mort à l'âge de 2 ans et 8 mois, nous avons pu compter vingt os wormiens dans la branche gauche de la suture lambdoïde, la branche droite de la même suture en contenait cinquante, ce qui donne un total de soixante-dix.

Un autre crâne, celui d'un enfant âgé de 11 ans, en présente vingt-six.

La suture lambdoïde en contient souvent, mais, ordinairement, en petit nombre. Là est leur siége d'élection.

Les os wormiens fontanellaires ont été moins étudiés et, à la vérité, ils sont assez rares. Le musée Orfila (n° 519) possède un remarquable exemple d'os wormien de la fontanelle antérieure, dont il offre les dimensions et la forme. C'est probablement ce fait que M. Sappey rappelle dans son Traité d'anatomie (t. I, p. 16, 12e édit., 1869). On en trouve d'autres exemples dans la littérature médicale, par exemple,

dans le Traité d'ostéologie de Bertin (t. II, p. 371; Paris, 1783), dans Kohler (Beschreibung der physiologischen und pathologischen Präparate, p. 133, n° 501), dans la thèse de Rosenmuller (*Diss. de singularibus et nativis ossium corporis humani varietatibus*, Leipzig, 1801; in-4, tab., p. 16-17), dans Soemmering (Ostéologie, t. I, p. 136). Nous en avons rencontré un sur le crâne d'un enfant mort à l'âge de 3 ans 5 jours. Mais, dans ce cas, le wormien était quadrangulaire, enclavé en arrière entre les deux pariétaux et proéminait par son extrémité antérieure dans la membrane de la fontanelle antérieure. Ce sont là des faits rares.

Les exemples de wormiens occupant la fontanelle postérieure sont, au contraire, assez fréquents. Parmi nos cent crânes, il en existe douze cas, dont deux cas de wormien double, en forme de triangle isocèle, dont la base égale, dans un cas, 5 centimètres, et dans l'autre 6 centimètres. Le wormien fontanellaire postérieur est simple ou double; sa forme et ses dimensions sont très-variables. Ovalaires, arrondis, triangulaires, losangiques ou irréguliers, ils ont tantôt quelques millimètres seulement, et tantôt plusieurs centimètres.

Rosenmuller semble avoir observé un wormien développé dans la fontanelle latérale antérieure ou fontanelle de J.-L. Petit.

A l'occasion des os wormiens fontanellaires, il est impossible de passer sous silence ce que l'on a appelé os épactal. C'est un os assez volumineux, triangulaire, qui forme l'angle supérieur de l'écaille de l'occipital et vient occuper la fontanelle postérieure. Il a été considéré, selon les anatomistes, tantôt comme un wormien (MM. Rambaud et Renault, *Origine et développement des os*, Paris, 1854, p. 106-107), tantôt comme un point osseux normal de l'occipital, avec lequel il ne se serait point soudé. Il est limité en bas par une suture ou une rainure qui, passant à 2 centimètres environ au-dessus de la protubérance occipitale externe, se rapproche latéralement de la ligne courbe supérieure, et va se continuer avec les sutures pariéto-mastoïdiennes. Il est assez rare sur les crânes européens (M. Jacquart ne l'a

rencontré que seize fois sur plus de 2,000 crânes). Si MM. Rambaud et Renault ont cru l'avoir trouvé dix fois sur quatre-vingt-cinq, c'est qu'ils n'ont pas distingué l'épactal du wormien de la fontanelle postérieure.

Welcker l'a observé une seule fois sur le crâne d'un enfant allemand (Untersuchungen uber Wachstum und Bau des menschlichen des Schadels, Leipsig, 1862, p. 107). Nos cent crânes en offrent deux exemples. Dans un cas, il est composé de deux pièces, la plus grande a 5 centimètres de haut; dans l'autre cas, il est formé d'une seule. M. Tschudy l'aurait constamment trouvé sur le crâne des enfants appartenant aux races des Chincas, Aymaras et Huancas, qui auraient précédé la fondation de l'empire des Incas (Peruvian antiquities by Maxiano E. Rivero an J.-J. von Tschudy, New-York, 1853, in-8, p. 38-39). Ils l'ont comparé avec raison à l'os interpariétal des ruminants, rongeurs, carnivores, et en ont conclu l'infériorité des races primitives du Pérou. L'os épactal, appelé encore os incæ, os des Incas, n'est pas un os wormien, c'est la partie supérieure de l'écaille occipitale restée plus ou moins distincte du reste de l'occipital. On le trouve normalement distinct pendant les premiers mois de la vie fœtale. C'est l'analogue de l'os interpariétal, si facile à observer chez le veau vers le quatrième ou cinquième mois de la vie intrau-térine, chez le lapin et le chat au moment de la naissance, et chez un grand nombre d'autres jeunes mammifères, peut-être chez tous (Jacquart, *Jour. de l'anat. et phys.*, Robin, t. II, 1865, p. 244, 465, etc.). Cet os ne constitue en aucune façon un caractère d'infériorité. Aujourd'hui, toutes les races en présentent des exemples dans une proportion à peu près égale.

Comme l'interpariétal, il peut être formé de une ou de deux pièces, ou même de trois.

Fontanelles.

1° *Normales.* — Parmi les fontanelles normales, il en est deux, l'une antérieure, habituellement losangique, appe-

lée frontale, l'autre postérieure ou occipitale, ordinairement triangulaire, qui ont une grande importance pour le diagnostic de la position du fœtus pendant l'accouchement. C'est avec raison que Velpeau (*Tr. d'acc.*, t. I, p. 326; 2e éd., 1835) a dit que la fontanelle postérieure, dans certains cas de fissure de l'angle supérieur de l'occipital, peut être prise pour la fontanelle antérieure. M. Sappey (Anat., t. 1, p. 182, 2e éd., 1869) a nié à tort la possibilité de cette confusion. Nous avons recueilli plusieurs crânes où la parité de forme et de dimensions rendait cette erreur facile. A la vérité, ces cas sont peu fréquents.

Il est des fontanelles qui ne sont pas constantes, dont n'est pas inutile de connaître l'existence.

Nous leur donnerons un nom qui rappelle leur siége. Nous ne ferons qu'indiquer la fontanelle naso-frontale, située à la rencontre du frontal et des os nasaux, et signalée par Kohler *Beschreibung der physiologischen und pathologischen*, Praparate, p. 139, n° 537, Leipsig, 1795). Nous ne l'avons observée que dans des cas d'hydrocéphalie congénitale, et un vestige (2 millimètres de largeur sur 5 millimètres de longueur) chez un enfant mort à l'âge de 9 jours et présentant une petite fontanelle glabellaire.

Une fontanelle moins rare peut occuper le trajet de la suture bi-frontale, à peu près le milieu de l'intervalle situé entre les deux bosses surcilières, ce qui permet de lui donner le nom de fontanelle glabellaire. Indiquée par Velpeau (*Tr. d'acc.*, t. I, p. 326), par Malgaigne (*Anat. chir.*, t. I, p. 329, 1re éd., 1838), elle a été étudiée, et peut-être découverte par M. J. V. Gerdy (*Mém. inédit du concours pour les prix des hôp.* et *Th. de doct.*, Paris, 1837, t. V, n° 128, p. 5-10), qui en a rencontré trois ou quatre cas. Nous en avons observé cinq cas, dans lesquels la longueur a varié de 7 à 20 millimètres et la largeur de 5 à 9 millimètres 5.

Une troisième fontanelle anormale peut se rencontrer sur le trajet de la suture sagittale, à peu près au niveau des trous pariétaux. Nous proposons de lui donner le nom de fontanelle sagittale. Elle a été signalée, décrite et proba-

blement découverte par M. J. V. Gerdy (th. doct., p. 5-10), décrite par Barkhow (*Comparative morphologie des Menschen und der Menschen ahnlichen Thiere*, Zweiter, Theil, Breslau, 1862, fol. tab. VI, VIII, LXVIII, LXIX).

Transversalement située sur la suture sagittale, elle a une forme losangique. Ses angles antérieur et postérieur se continuent avec les portions antérieure et postérieure de la suture sagittale ; de chacun de ses angles latéraux ou externes part une scissure imitant une suture et qui va se perdre sur le pariétal correspondant. Elle est assez fréquente. Sa forme losangique et les quatre sutures, ou plutôt les deux scissures et les deux sutures qui y aboutissent, lui donnent parfois une grande ressemblance avec certaines variétés de la fontanelle antérieure. Sur un crâne de microcéphale à terme, que nous avons recueilli pendant notre internat à l'hôpital de la Charité, en 1867, dans le service de notre vénéré maître, M. Bourdon, les fontanelles antérieure et postérieure font défaut; la seule fontanelle qui existe est celle que nous venons de décrire. Cazeaux l'a indiquée dans son Traité d'accouchements. Quant aux fontanelles glabellaire et naso-frontale, elles ne sont signalées dans aucun des traités d'accouchements ou d'anatomie en vogue à notre époque.

Si nous dérogeons à l'habitude qui semble s'être établie, de donner à une nouvelle fontanelle le nom de celui qui, le premier, l'a décrite, c'est qu'ici la priorité nous semble assez difficile à établir, et que, malgré les nombreuses recherches bibliographiques que nous avons faites à ce sujet, nous craindrions de nous tromper. C'est là ce qui nous a décidé à proposer, pour les trois fontanelles que nous venons de décrire, les noms de fontanelles 1° glabellaire; 2° naso-frontale; 3° sagitale, noms tirés de leur siége. Qu'on nous permette ici un mot d'anatomie comparée ! Les fontanelles ne sont pas le privilége de l'espèce humaine. Signalées chez le porc et la souris par Kolliker (*Entwicklungsgeschichte des Menschen und der hoheren Thiere*, Leipsig, 1861, p. 197), et Spondli (*Ueber den Primordialschadel der Säu-*

gethiere und des Menschen, Zürich, 1846), nous avons remarqué chez le veau, au quatrième mois de la vie intra-utérine des fontanelles occipitale et latérale postérieure ou de cassérius très-étendues; cette dernière se voit aussi très-nettement chez le chat nouveau-né. Nous croyons aussi à l'existence de fontanelles antérieure et postérieure chez les fœtus de singes, des exemples d'os wormiens fontanellaires antérieurs et postérieurs chez le jeune gorille, le chimpanzé, et d'autres singes moins voisins de l'espèce humaine et classés en dehors de l'ordre des primates, ne permettent pas d'en douter.

Etat criblé du crâne. — Tout le monde connaît les impressions vasculaires ou cérébrales, observées à la surface intérieure du crâne de l'adulte. M. Sappey nie leur existence chez le nouveau-né (Anat. I, p. 182.) Nous en avons souvent rencontré des exemples très-évidents sur des crânes de nouveau-nés, au point de pouvoir étudier le développement des circonvolutions cérébrales sur les moules en plâtre coulés dans ces crânes. Mais il est même des cas où l'impression des circonvolutions cérébrales est si profonde qu'elle semble avoir empêché çà et là l'ossification du crâne primordial membraneux. Nous possédons le crâne d'un enfant mort à l'âge de 18 jours où cette particularité est si nette qu'il en résulte sur les côtés de la suture sagittale et sur les deux frontaux, une quinzaine de taches circulaires transparentes qui donnent à ce crâne un aspect criblé. Nous proposons de donner à cette particularité, restée jusqu'ici sans description, le nom d'état criblé du crâne.

III. *Mécanisme de l'encéphalocèle.*

Le 30 juillet 1869, à l'occasion d'une présentation de hernie cérébelleuse que j'ai eu l'honneur de faire, M. Houel affirmait que jamais il ne se fait de hernie de l'encéphale au niveau d'une suture ou d'une fontanelle et que toujours l'encéphalocèle se produit au niveau d'un os du crâne dont un point plus ou moins étendu se trouve résorbé par pression. C'est la théorie de Goryin, Osiander, Breschet, admise

par Laugenbeck, Rokitansky et plus récemment par Spring, (Mém. Acad. ad. de Belg., t. III, p. 100) et opposée à la théorie de l'arrêt de développement (de Serres, Himly, Harvey, Wolf.) Sans nous préoccuper de la théorie et de ce désaccord, nous présentons un exemple d'encéphalocèle chez un jeune oison mort trois jours après l'éclosion. Ici l'encéphalocèle s'est produite entre les deux pariétaux, dans la suture, par écartement. En arrière de l'encéphalocèle existe une membrane fontanellaire de 3 millim. de largeur dans une longueur de plus d'un centimètre. L'écartement des pariétaux, sans usure ni résorption osseuse, se voit nettement à l'extérieur comme à l'intérieur du crâne.

NOTE

Sur une anomalie d'ossification du malaire, par M. Hamy.

« Les anomalies d'ossifications du malaire sont assez rares en France, pour que la Société anatomique n'ait reçu qu'une seule communication à leur sujet depuis sa fondation.

« M. Laurent a présenté, en effet, à l'une de nos séances un malaire en deux pièces et rappelé qu'il en existe plusieurs exemples dans les collections du Muséum. La pièce que je mets sous vos yeux est semblable à celle de M. Laurent; l'os malaire gauche y est coupé horizontalement par une suture courbe à concavité supérieure, qui part de l'angle rentrant que l'on observe presque toujours sur la suture jugo-maxillaire, et aboutit à un autre angle rentrant correspondant au milieu de la suture zygomatico-jugale.

« L'anomalie était-elle double ou unilatérale; seulement, dans le cas dont il est question, l'état du crâne sur lequel on l'observe ne permet pas de résoudre la question: Elle ne s'est pas rencontrée sur d'autres pièces, de la même série de 88 crânes extraits des fondationss du nouvel Hôtel. Mais cette proportion 1 sur 88 me paraît beaucoup trop forte; je n'ai rencontré en effet le malaire double complet que

(1) Bull. Soc. Anat. de Paris, t. IX, p. 15.

bien plus rarement, mais on peut observer encore quelques fois cette anomalie à l'état incomplet.

« Je reviendrai, dans une prochaine communication sur l'étiologie de cette anomalie, qui n'est rien autre chose que la persistance d'un état fœtal. »

Obs. I. — Infection purulente. — Affection originelle indéterminée peut-être hépatique, par M. Foucault, interne des hôpitaux.

Gaudrey, âgé de 22 ans, cuisinier, est un gros garçon d'apparence lymphatique, à peau blanche, presque glabre. Il y a un mois et demi qu'il est arrivé de son pays (département de Saône-et-Loire). Il n'a jamais eu ni fièvre intermittente, ni rhumatisme.

Entré à l'Hôtel-Dieu (salle Sainte-Madeleine, n° 26, service de M. le Dr Fauvel), le 29 octobre 1860.

Il a cessé de travailler le 24 octobre. Dans la nuit du 24, il a été pris de coliques violentes avec diarrhée, et d'une douleur très-vive dans le côté droit de la base de la poitrine et de la paroi abdominale.

Depuis le 24 jusqu'au jour de son entrée, la douleur a été croissante ; tous les jours il a eu de petits frissons erratiques : dans les deux derniers jours il s'y est ajouté des vomissements bilieux.

Le 30, l'état du malade est celui-ci :

Ventre météorisé, mais non douloureux. Gargouillement cæcal, plusieurs selles liquides dans la nuit, pas de taches rosées ni pétéchiales. Des efforts répétés de vomissements ont amené le rejet d'une petite quantité de bile.

Le foie gros, s'étend depuis le mamelon jusqu'à deux travers de doigts au-dessous du rebord costal; mais la percussion détermine une très-vive douleur.

La rate est normale. La miction facile : l'urine contient un peu d'albumine mais pas de sucre.

La douleur, qui s'étend à la base droite de la poitrine, l'oppression (respiration courte, 36 à la minute), donnent une grande importance à l'examen de la poitrine. M. Fauvel y note : Un peu d'obscurité du bruit respiratoire à la base du poumon droit, quelques frottements pleuraux. Le cœur est faible, ses bruits un peu voilés; pas d'augmentation de la matité précor-

diale. Pouls 100, mou et dépressible. Température axillaire, 41°5. Point de teinte ictérique. Langue sèche. Etat cérébral bon.—Infusion de tilleul, lavement, large vésicatoire sur le côté droit, sinapismes aux mollets.

Soir. — Pas de frissons dans la journée, la peau est plus humide. P. 130; T. 39,2.

Le 31, le cops est couvert de sueurs. P. 112; T. 39°8. Le malade a encore vomi de la bile; même état du ventre et de la poitrine. La rate un peu plus grosse que la veille. Voyant les variations de température, le changement de volume de la rate, l'abondance des sueurs, M. Fauvel prescrit : Sulfate de quinine, 1 gramme en solution au 60e.

Soir. Le malade a vomi une partie de sa potion. Sulfate de quinine poudre, 1 gramme; opium brut, 5 milligrammes. P. 180; T. 40°80

1er novembre. Un peu moins de météorisme, toujours plusieurs selles liquides, langue sèche. Le frottement persistant, une notable submatité du côté droit de la poitrine, font admettre définitivement une pleurésie. En même temps que les vomissements bilieux, la douleur hépatique, le volume considérable du foie et les frissons erratiques, font pencher vers l'existence d'une suppuration du foie. P. 100; T. 39°.

Soir. Le malade a eu vers midi un violent frisson qui a duré vingt minutes. Actuellement le pouls bat 120. La température axillaire marque 39°6. Même état de la poitrine et du ventre. La respiration est cependant plus anxieuse. Il existe à l'index gauche une ampoule contenant un peu de sérosité purulente. C'est, dit le malade, le résultat d'une coupure qu'il s'est faite il y a trois semaines; rien le long du bras et de l'aisselle pouvant faire supposer une phlébite. Le malade signale aussi quelques douleurs dans les articulations; il évite de remuer ses membres. Point de gonflement articulaire. Pas de teinte ictérique des conjonctives. Plus de trace d'albumine dans l'urine.

Le 2. Cinq ou six selles. Le ventre est moins ballonné, la langue toujours sèche, la surface dénudée par le vésicatoire a mauvais aspect. P. plus petit : 130 environ, irrégulier; T. 39°8. Les signes de la pleurésie sont plus accusés; quelques gros rhonchus en avant, à droite et à gauche. Le sulfate de quinine est continué.

Soir. La douleur est beaucoup plus vive dans la région hépatique. Respiration, 60 à la minute. P. et T. comme le matin. Ventouses sèches.

Le 3. Les ventouses ont une teinte noire foncée. Etat général

mauvais. Quelques hoquets, renvois fréquents, légère teinte ictérique, mêmes râles aux deux bases pulmonaires, surtout à droite. R. 60, inégales; P. 126, inégal et très-petit; T. 39°6 Large vésicatoire au creux épigastrique.

Soir. P. 132; T. 39°. Un peu de délire, pas de frisson. Mort dans la nuit.

Autopsie. Cerveau.— Congestion veineuse, quelques suffusions sous-séreuses; rien de particulièrement remarquable.

Poitrine. — Cœur : un peu de liquide péricardique; pas de signes d'inflammation de l'enveloppe du cœur. Celui-ci flasque, rempli de sang noir et fluide, au milieu duquel on distingue un petit caillot membraniforme, purement fibrineux.

Poumons. — A droite, pleurésie sans grand épanchement avec fausses membranes celluleuses aréolaires couvrant tout le lobe inférieur, le lobe moyen, et s'enfonçant dans la scissure interlobaire qui est complétement effacée. Vers le bord antérieur de la base, on trouve plusieurs abcès offrant tous les caractères des abcès métastatiques.

A gauche, mêmes lésions, et de la plèvre et du poumon, dont la base et surtout la languette antérieure contiennent une dizaine d'abcès métastatiques.

Abdomen. — Le foie augmenté de volume, présente plusieurs petits abcès, mais cinq sont remarquables par leur volume, qui égale pour le moins celui d'un gros œuf de poule. De ceux-ci, trois occupent la région convexe sous-diaphagmatique du lobe droit; deux siégent au bord tranchant du lobe gauche. Incisés, ils laissent échapper du pus verdâtre et sont revêtus de cette couche réticulaire grisâtre, restes des trabécules vasculo-celluleuses du tissu hépatique. Autour, le tissu du foie a ses caractères habituels. En pressant la masse, on voit sourdre sur la coupe des grumeaux de pus qui sortent visiblement des veines sus-hépatiques béantes.

La vésicule et les voies biliaires sont normales.

Les reins, hypérémiés, n'offrent rien de particulier.

La rate est grosse et diffluente.

Le tronc et les grosses ramifications de la veine porte sont ouverts et parfaitement intacts.

Le mésentère, les ganglions, l'estomac, l'intestin examinés avec le plus grand soin, ne montrent aucune altération. Aucune trace d'altération sur tout le trajet du tube intestinal suivi jusqu'au rectum.

Il n'est pas douteux pour nous que cette observation

soulève plusieurs objections. Et il en est une capitale : toutes les lésions existantes ont-elle été constatées à l'autopsie? Aucune omission n'a-t-elle été commise ? Nous sommes tout disposés à reconnaître la valeur de cette objection. Et nous aussi nous avons grand'peine à croire, même aujourd'hui, à l'infection purulente spontanée.

A ceux donc qui feraient à cette observation le reproche, un peu trop facile à formuler peut-être, l'omission, nous dirons : qu'on en peut tirer cependant une leçon instructive, sinon nouvelle, à savoir, qu'il est des cas d'infection purulente dont le point de départ n'est pas facile à trouver.

A ceux, au contraire, qui voudront prendre l'obervation telle qu'elle est, nous pensons quils peuvent y voir peut-être deux périodes : une première, hépatique, où se trouvent, chez un garçon nouvellement arrivé à Paris, un cuisinier, les signes d'une affection suppurative du foie : une seconde qui commence avec le grand frisson, période d'infection, de pénétration du pus dans le système veineux sus-hépatique.

Obs. II. — Hémorrhagie cérébrale; anévrysme de l'artère sylvienne gauche. Caillot canaliculé et organisé dans le tronc basilaire, par M. J. Cazadès, interne des hôpitaux.

La nommée S... (Jeanne), 48 ans, confiseuse, entre à l'Hôtel-Dieu le 8 novembre 1869, dans le service de M. Tardieu, salle Sainte-Martine, n° 15. Elle est amenée de nuit par des sergents de ville qui l'ont trouvée étendue sans connaissance sur la voie publique. On ne peut fournir sur elle aucun renseignement.

Le 9, à la visite du matin, on la trouve dans un état de coma profond; elle est couchée sur le dos et se tient tranquille : respiration accélérée, et à chaque aspiration la joue droite se soulève et retombe en claquant. Le côté droit de la face est paralysé : les membres du même côté sont en résolution, et les excitations diverses n'y font naître aucun mouvement. Du côté gauche, une excitation forte détermine des mouvements de ce même côté. La pupille de l'œil gauche est dilatée. Aucun des moyens mis en usage ne peut réveiller la malade : à l'auscultation, on note quelques râles ronflants dans la poitrine ; aucun bruit anormal au cœur.

La malade reste dans cet état jusqu'au 10 novembre au matin, moment où elle meurt sans présenter de nouveaux symptômes.

Autopsie. — Pratiquée quarante heures après la mort. Le cadavre est bien conservé.

Encéphale. — La pie-mère est congestionnée sur tout l'hémisphère gauche; dans les espaces sous-arachnoïdiens se trouve une sérosité rosée. La pie-mère, au niveau de la scissure de Sylvius du côté gauche, ne se sépare du cerveau qu'en amenant avec elle des portions de pulpe cérébrale ramollie.

Le lobe sphénoïdal gauche est mou, et ses circonvolutions sont affaissées.

Les ventricules latéraux renferment une quantité notable de sérosité rosée : le ventricule moyen en contient également, et, de plus, un caillot sanguin; sa paroi gauche est percée, et il communique par là avec le foyer hémorrhagique.

Le foyer occupe une grande partie de l'hémisphère, s'étend dans tout le lobe sphénoïdal; une partie des lobes frontal et occipital a envahi la couche optique et le corps strié; ses parois ramollies offrent les caractères ordinaires des parois de foyers hémorrhagiques cérébraux; son contenu se compose de caillots mous, complétement rouges. Au milieu de ces caillots sans consistance, fuyant par le lavage, on en trouve un à la paroi inférieure de la cavité qui paraît adhérer à l'artère sylvienne et qui fait saillie au milieu du foyer hémorrhagique : en effet, en disséquant l'artère, on voit que ce caillot est situé dans les mailles de la gaîne artérielle, et qu'il enveloppe un anévrysme de l'artère. Cette dilatation sacciforme, du volume d'une noisette, communique avec l'artère par une ouverture assez petite; elle fait saillie dans le lobe sphénoïdal et ne se montre pas au dehors du cerveau; elle ne contient pas de caillots fibrineux, mais l'artère présente au-dessous de l'anévrysme un caillot ancien, adhérent aux parois, canaliculé, dont le canal conduit dans la poche anévrysmale et dans la partie inférieure de l'artère. Les parois artérielles ne semblent pas lésées en ce point même, mais, à 2 centimètres au-dessous, se trouve une plaque calcaire. Une des trois divisions terminales de l'artère présente un caillot qui contient celui du tronc principal.

L'artère sylvienne du côté droit présente quelques plaques scléreuses.

On trouve dans le tronc basilaire, au point de jonction de la protubérance et du bulbe, un caillot ancien, adhérent aux parois par de nombreux tractus solides, long de 2 centimètres environ. Ce caillot est canaliculé et s'étend dans les artères cérébelleuses

inférieures et antérieures sur une longueur de près de 1 centimètre; ses parois ne sont pas partout de la même épaisseur; son calibre permet l'introduction d'une tête d'épingle de moyenne grosseur.

Le reste de l'encéphale n'offre rien à noter : on a recherché dans les circonvolutions des anévrysmes miliaires sans en trouver.

Poumons. — Congestion intense dans les partie déclives.

Cœur. — Léger épanchement séreux dans le péricarde. Le tissu adipeux est en abondance sur le cœur droit. Dilatation de l'oreillette droite, dont les faisceaux musculaires sont hypertrophiés. La valvule triglochide est épaissie sans que l'orifice paraisse rétréci : la valvule mitrâle, épaissie également, présente des nodosités sur son bord libre.

Aorte. — Quelques plaques séreuses disséminées. Les autres organes ne présentent rien d'anormal.

Examen du caillot du tronc basilaire. — Examiné au microscope, ce caillot paraît composé d'une matière amorphe contenant en abondance des noyaux ronds ou ovales, ou irrégulièrement arrondis, analogues aux noyaux embryoplastiques, contenant des granulations multiples; des faisceaux fibrillaires parcourent ce tissu et sont composés d'éléments semblables aux corps fusiformes; quelques-uns ne présentent qu'un seul prolongement. L'acide acétique fait perdre en partie l'aspect fibrillaire et montre plus clairement des noyaux allongés, serrés les uns contre les autres, et en tout semblables aux noyaux des corps fusiformes. Dans les préparations que l'on en fait, on ne trouve pas de vaisseaux. Cependant, la présence d'éléments figurés dans ce caillot et disposés comme il est dit, dénote un degré avancé d'organisation.

M. Hayem. — Dans le cas présent, il s'agit d'un vaste foyer unique ayant rompu et détruit la substance cérébrale; eh bien, voici un exemple d'anévrysme extra-cérébral qui coïncide avec une hémorrhagie intra-cérébrale. D'après ce fait, on peut donc voir que c'est à tort que certains auteurs ont voulu séparer complétement l'histoire des anévrysmes miliaires du cerveau de celle des autres anévrysmes des artères de l'encéphale.

D'après le genre de mort de l'individu, on ne pouvait pas diagnostiquer plutôt une hémorrhagie méningée qu'une

hémorrhagie cérébrale, car cette dernière ne tue généralement pas aussi rapidement.

M. Hayem attire encore l'attention sur le caillot de l'artère basilaire comme preuve de l'organisation de ces caillots avec production d'un canal volumineux. Le siége de ce caillot fait beaucoup regretter l'absence de tout renseignement sur la malade, d'autant plus qu'on sait que l'arrêt subit du sang dans l'artère basilaire entraîne la mort dans un petit nombre d'heures.

M. Liouville. — Il eût été intéressant de rechercher si de petits anévrysmes existaient aussi dans la substance cérébrale autour du point où l'hémorrhagie s'est produite.

M. Cazalis. — La recherche n'en a pas été faite.

M. Hayem. — L'existence de ces anévrysmes disséminés dans la substance cérébrale est un fait constant, et on peut penser qu'on en eût trouvé si la recherche eût été faite.

D'ailleurs le processus pathologique qui produit les gros anévrysmes est le même que celui qui amène ces petits anévrysmes miliaires et ce qui a pu faire penser à MM. Charcot et Bouchard qu'il n'en est pas ainsi, c'est le rôle important qu'ils ont fait jouer à la périartérite dans la production des anévrysmes miliaires.

M. Ranvier. — Dans tous les cas l'artérite est le fait prédominant qui précède toujours l'anévrysme; que l'endartérite ait préexisté ou non à la périartérite, peu importe, pour les petits vaisseaux atteints de dilatation.

M. Laborde. — L'étude de la localisation du travail pathologique dans ces cas d'anévrysmes, est importante à considérer, et c'est une erreur de croire que, pour les gros anévrysmes, le processus diffère de celui des petits anévrysmes.

Obs. III. — Pneumonie caséeuse lobaire, par M. Campenon.

Le 23 juin 1869 entrait à l'hôpital de la Charité, salle Saint-Jean-de-Dieu, n° 1, dans le service de M. Paul, le nommé Brin (Charles), nègre, natif de la Guadeloupe.

D'une bonne santé antérieure, tant dans son pays que depuis

son arrivée à Paris, qui remonte à un an, ce malade se plaint à son entrée d'oppression, de point de côté à droite. Il tousse depuis une huitaine; pas de début brusque, pas de frisson initial; les crachats sont blancs, aérés. La toux profonde, quinteuse; pas de fièvre.

La percussion fait constater de la matité à droite et en arrière dans les 2/3 inférieurs. A ce niveau, on perçoit une absence de murmure respiratoire, un bruit de frottement, de l'égophonie, sans aucun souffle. Le reste du thorax est parfaitement sain.

Le diagnostic, pleurésie « avec peu d'épanchement » est porté.

Le point de côté disparaît rapidement sous l'influence de trois injections sous-cutanées de morphine; mais, malgré l'application successive de deux vésicatoires, on voit persister la matité et l'absence de murmure respiratoire. Les bruits de frottements se limitent vers l'angle de l'omoplate.

Si l'état local semble amélioré, il n'en est pas de même de l'état général. La dyspnée persiste, et a plutôt augmenté. La fièvre est continue, avec des exacerbations qui tantôt revêtent la forme quotidienne, tantôt apparaissent irrégulièrement. Le pouls est large et plein (95, 100, 110). La peau sèche, et chaude dans le jour, se couvre de sueurs abondantes la nuit.

Malgré tous les efforts du traitement, cet état persiste sans changement, et seulement avec des oscillations jusqu'au 10 du mois d'août.

A cette époque une nouvelle poussée aiguë se montre vers le poumon droit : matité absolue de toute partie inférieure; égophonie et souffle; point de côté violent. L'examen des autres parties du thorax donne une sonorité légèrement exagérée, et de plus fait constater des râles ronflants et sifflants disséminés.

La persistance de la toux et des symptômes généraux, des vomissements qui accompagnent cette toux, des sueurs nocturnes profondes, font examiner avec plus de soin que jamais les sommets qui sont constatés sains. — Malgré l'absence des symptômes locaux propres à la tuberculose, la pleurésie est regardée comme de nature suspecte, et l'on soupçonne une phthisie à marche rapide.

A partir du 1er septembre, le malade ne peut plus quitter le lit; l'amaigrissement fait des progrès rapides. Le teint, naturellement noir, prend un aspect mat et terreux. — L'auscultation fait entendre en avant et en arrière, vers la patrie inférieure du poumon droit, des bouffées de gros râles humides : on perçoit encore des râles de bronchite disséminés.

L'expectoration a varié: elle est devenue très-abondante, formée de crachats puriformes plutôt que purulents qui se perdent d'ailleurs au milieu des matières vomies. Pas d'hémoptysie; pas de troubles intestinaux.

Cet état, si grave déjà, se complique dans les premiers jours d'octobre d'un œdème, d'abord localisé aux mains et aux jambes, mais, qui se généralise bientôt, en même temps que l'on constate une proportion considérable d'albumine dans les urines.

A partir de ce moment, aggravation progressive de tous les symptômes généraux sans changements dans les symptômes locaux. La température oscille de la manière la plus irrégulière et sans conserver de rapport avec le pouls, qui reste à 120, 130.

La mort survient par asphysie lente, sans troubles cérébraux le 16 novembre 1869.

L'autopsie fait voir, comme on devait s'y attendre, une dégénérescence graisseuse presque complète des deux reins.

Dans la cavité thoracique : le poumon gauche est libre d'adhérence. Le poumon droit est relié aux parois costales par de nombreuses brides cellulo-fibreuses qui ne peuvent être déchirées qu'assez difficilement. — Léger épanchement liquide dans les deux cavités pleurales.

Dès le premier coup d'œil, on peut constater que les sommets sont sains; mais on est frappé de l'aspect bosselé du lobe moyen droit.

La coupe de ce poumon montre les lobes supérieur et inférieur d'apparence carnifiée; ils sont rougeâtres, mais imperméables encore à l'air.

Quant au lobe moyen, il apparaît à la coupe blanc-jaunâtre avec quelques stries noires; c'est l'aspect du mastic. C'est ainsi qu'il est converti tout entier en une masse indurée, friable, conservant l'empreinte du doigt, masse qui, en certains points, surtout vers la périphérie, ne semble pas homogène, mais constituée par la juxta-position de tumeurs plus petites, primitivement isolées. Tout à fait en arrière de cette masse, on constate une petite caverne creusée dans son épaisseur. Enfin les ganglions, qui sont situés au niveau du hile du poumon sont très-gros et ont subi la même dégénérescence caséeuse. Dans le lobe inférieur, quelques noyaux de la grosseur d'une noisette et de même aspect caséeux.

Dans le poumon gauche, pas de tubercule, pas de granulations.

Dans le foie, une petite masse jaunâtre, de la grosseur d'un pois; quatre à cinq tumeurs semblables dans la rate.

Le reste des viscères est sain et exempt de toute granulation.

L'examen microscopique montre ces masses jaunâtres composées :

De cellules épithéliales granuleuses, de gouttelettes graisseuses, avec oblitération des vaisseaux et des petites branches. Nulle part il ne nous a été donné de voir des granulations miliaires.

Remarque. — Il s'agit évidemment ici de cette forme de phthisie que MM. Hérard et Cornil ont désignée sous le nom de pneumonie caséeuse lobaire.

Nous y trouvons en effet une pneumonie caséeuse limitée au lobe moyen du poumon droit, laissant les sommets intacts, cette pneumonie caséeuse un peu spéciale par son processus, puisque des masses caséeuses si développées étaient à peine ramollies et qu'il n'y avait qu'en un seul point une caverne en train de se former. La lésion a bien l'aspect de mastic, de fromage de Roquefort, comme l'ont décrit ces messieurs. Toutefois, il y a entre notre observation et les deux observations de MM. Hérard et Oulmont une certaine différence. La maladie n'a pas débuté comme une pneumonie fibrineuse ; elle a eu un début graduel et n'a présenté que les symptômes de la pleurésie concomitante.

Ici, comme dans les deux observations que nous venons de citer, on a posé d'abord le diagnostic d'une affection aiguë de poitrine ; puis les phénomènes généraux, fièvre intense et irrégulière, sueurs nocturnes, toux violente suivie de vomissements ont fait diagnostiquer une phthisie.

En présence de tubercules dans le foie et dans la rate, la lésion rénale concomitante nous paraît faire rentrer nettement cette pneumonie dans la forme tuberculeuse, comme le veulent MM. Hérard et Cornil qui tendent à faire de cette sorte de phthisie une maladie scrofuleuse.

Obs. IV. — Dothiénenterie ; vastes foyers hémorrhagiques dans les deux muscles droits de l'abdomen, par M. Foucault.

Peyrot, âgé de 23 ans, garçon maçon, entré à l'Hôtel-Dieu le 21 octobre 1869, salle Sainte-Madeleine, n° 1, service de M. le Dr Fauvel.

Il est à Paris depuis un an, et a eu, il y a quatre mois, une pneumonie.

Lors de son entrée, il est au quinzième jour d'une fièvre typhoïde grave, adynamique; la langue, les lèvres et les narines sont sèches; la diarrhée excessivement abondante et fétide; l'éruption des taches rosées lenticulaires est normale, le pouls marque 120. Les urines contiennent une quantité considérable d'albumine.

Il n'y a pas eu d'épistaxis au début, et le malade n'est pas sujet au saignement de nez.

24 octobre. Le malade se plaint de souffrir dans le ventre, et n'a pas uriné. Cathétérisme effectué sans difficulté, point de sang dans l'urine.

Le 25. Sur le côté droit de la région hypogastrique apparaît une ecchymose rougeâtre, large comme la paume de la main. Même paresse vésicale, nouveau cathétérisme, qui, bien que pratiqué sans aucune difficulté, est très-douloureux, le malade se raidissant pendant cette opération.

Les phénomènes généraux et locaux s'aggravent tous les jours.

Le 26. L'ecchymose a gagné la moitié droite du scrotum et toute la région hypogastrique du même côté. A gauche, dans un point symétrique à celui où s'est montrée l'ecchymose du côté droit, une légère teinte bleuâtre et la sensation de la fluctuation profonde font voir qu'il s'est produit dans ce point une autre hémorrhagie. Toute la région hypogastrique est mate à la percussion et offre une tension qui peut un instant en imposer pour la vessie pleine. Or, dans ce cas, un nouveau cathétérisme démontre qu'il y a peu d'urine dans la vessie et que la matité n'est en rien modifiée par l'évacuation de l'urine.

Le 27. L'ecchymose droite s'étend vers le flanc et la fesse. A gauche, tout l'hypogastre et le scrotum sont envahis.

Le 30. Le malade meurt dans l'adynamie la plus profonde, n'ayant d'ailleurs présenté aucune autre hémorrhagie nasale, intestinale, urinaire, etc.

Autopsie. — Lésions intestinales et ganglionnaires de la fièvre typhoïde au troisième septénaire. Congestion passive des différents organes (poumons, méninges). Rate grosse et diffluente.

Le cœur est très-dilaté, flasque; les cavités contiennent du sang noir, fluide, au milieu duquel nage un mince caillot fibrineux. Son tissu est jaunâtre, couleur feuille morte, et l'existence d'une dégénérescence graisseuse manifeste a été confirmée par l'examen microscopique. Nulle part, d'ailleurs, aucun foyer hémorrhagique.

Vue par sa face profonde, la paroi abdominale présente une teinte noire ecchymotique qui s'étend à toute la région hypogastrique, aux fosses iliaques, dans l'excavation pelvienne, à la surface de la vessie. Deux bosselures séparées par un sillon vertical (ligne blanche) à limites confuses, siégent au niveau du tiers inférieur du muscle droit de chaque côté.

La gaîne de ces muscles étant ouverte, on trouve dans chacun un vaste foyer hémorrhagique distinct, creusé au milieu de la masse musculaire presque complétement rompue, avec digitations dans le sens des faisceaux musculaires. A gauche, le foyer a environ les dimensiens d'un œuf de poule. Dans chacun des foyers, ou trouve un caillot cruorique et du sang liquide altéré, analogue à de la boue splénique. Ce sang a fusé dans presque toute l'étendue du muscle jusqu'à l'insertion pubienne en bas; jusqu'à la grande intersection fibreuse ombilicale en haut; puis sortant de la gaine fibreuse, il s'est étalé et sous la peau et dans le tissu cellulaire sous-séreux.

Les muscles psoas, diaphragme, pectoraux nous ont paru sains.

La vessie ne contenait pas de sang.

L'examen microscopique, fait par M. Hayem, a montré des lésions complexes qu'une communication subséquente de sa part fera connaître. Cependant, nous ne croyons pas trop devancer cet éminent observateur en disant qu'outre l'infiltration des globules sanguins dans le tissu conjonctif, outre une altération cireuse très-avancée et la rupture d'un grand nombre de fibres musculaires, il existait une lésion vasculaire, sur le rôle pathogénique de laquelle nous laissons la parole à notre ami M. Hayem.

M. Hayem. — La pièce présentée par M. Foucault offrait un exemple intéressant d'hématomes, tels qu'on peut en rencontrer dans la fièvre typhoïde. J'ai pu établir, par un examen de cette pièce, qu'il s'agissait dans ce cas d'infarctus musculaires, reconnaissant pour causes des oblitérations de plusieurs artérioles musculaires. Le siége le plus fréquent de ces ruptures est dans les muscles droits de l'abdomen, qui se trouvent alternativement distendus par le ballonnement et contractés dans les efforts de défécation qu'amène la diarrhée pendant la fièvre typhoïde; mais je ne crois pas que le traumatisme, comme on l'a dit, en soit la cause principale. Le long des vaisseaux oblitérés et

l'hématome, on voit des faisceaux pâles,
ou présentant un ramollissement ca-
culaires altérées sont atteintes de
nker qui serait mieux appelé *état*
nent les preuves d'une inflam-
se livre à l'étude des vais-
aillots et le lieu où s'est
lus difficile de tomber
y parvient pourtant
ves, et l'on constate alors
portant sur un plus ou moins
. D'après mes études sur les altéra-
mptomatiques, je pense que cette lé-
est la cause des hématomes décrits dans la
oïde.

HOUEL. — Je ferai remarquer à M. Hayem que, dans ces cas d'hémorrhagie, la lésion vasculaire est bien réellement traumatique et que peut-être l'altération de l'artère n'est qu'une conséquence de cette lésion, comme on l'observe dans toute plaie intéressant des vaisseaux où il se forme des caillots.

M. HAYEM. — Dans les cas dont M. Houel veut parler, il ne se produit d'inflammation vasculaire que consécutivement à la plaie, mais ici la question traumatique est accessoire et, au contraire, l'endartérite est préexistante aux épanchements.

M. LIOUVILLE. — La question des hémorrhagies extra-musculaires, qu'on rencontre dans la fièvre typhoïde peut ne pas reconnaître toujours un processus identique à d'autres hémorrhagies qu'on rencontre également dans les muscles. Le traumatisme, pour ces derniers cas, peut être utilement invoqué, tandis que dans la fièvre typhoïde il y a certainement d'autres conditions. Dans une des dernières séances, M. Huchard a présenté à la Société des infarctus du rein et des poumons qui s'étaient produits également dans la fièvre typhoïde ; et, dans le mois de novembre 1869, j'ai, de même, rencontré à la Pitié, chez un jeune homme de 18 ans, succombant à une fièvre typhoïde, des altéra-

tions du poumon, du rein, de la rate, que l'on pourrait comparer aux infarctus, suite de caillots partis du cœur ou des vaisseaux. De plus, il y avait dans le muscle grand droit abdominal gauche un énorme hématome, mesurant de 3 à 4 centimètres de longueur sur 2 centimètres au moins de large. Dans les fibres du cœur, quelques petites hémorrhagies s'y trouvaient également. Or, dans ces cas, je crois qu'il faut tenir compte de l'état des vaisseaux et de leur obstruction par des bouchons, au delà desquels il se fait une véritable destruction, tout à fait ressemblant à celle des infarctus. J'ajoute, que dans mon cas, je n'ai trouvé aucune altération dans le cœur ou dans l'aorte.

M. Desprès. — Dans ma thèse sur les tumeurs des muscles, j'ai rassemblé des faits connus d'hématomes, et j'ai pu, en effet, m'assurer que ces sortes d'accidents se produisaient plus fréquemment dans le cours de fièvres graves, mais je n'ai jamais trouvé à ces épanchements d'autre cause que les causes traumatiques produisant des ruptures de fibres musculaires dont on peut facilement expliquer le siége de prédilection dans les muscles abdominaux, dont la contraction, même peu énergique, cause la rupture.

M. Hayem. — Les recherches bornées aux muscles abdominaux, dont on se contente en général dans les examens microscopiques, expliquent suffisamment pourquoi la rencontre de ces hémorrhagies y est plus fréquente qu'ailleurs. Mais on en a trouvé déjà dans des points multiples et nombreux. D'autre part, lorsqu'on cherche ailleurs ces lésions vasculaires, on voit qu'il en existe presque toujours aussi dans des points variés.

Quelques faits tendent à démontrer qu'on arriverait ainsi à trouver que l'irritation vasculaire existe en différents points du corps, mais même qu'elle y produit des coagulations consécutives à ce travail pathologique. Aussi ne doit-on pas s'étonner de la facilité avec laquelle se produisent, dans les poumons, ces hémorrhagies interstitielles qu'on rencontre si fréquemment dans la fièvre typhoïde.

M. Laborde. — A propos de ces hémorrhagies dans les

fièvres graves, je crois qu'il ne faut pas faire si facilement abstracttion du traumatisme qui existe bien réellement dans les muscles altérés, de même qu'il existe pour la substance cérébrale dans les hémorrhagies qu'on rencontre si fréquemment dans le cerveau,

Obs. V. — Cirrhose du foie, due à des échinocoques probablement multiloculaires, par M. Hayem.

Pfuter (Alfred), 36 ans, né à Strasbourg, entre, le 13 septembre, salle Saint-Lazare, 18.

Le père et la mère de cet homme sont morts de la poitrine. Lui-même a été plusieurs fois malade; il a eu, dit-il, à plusieurs reprises, des inflammations de poitrine et d'intestins. Il a toussé de temps en temps, mais sans en ressentir de fatigue notable. D'ailleurs, son métier n'est pas très-pénible; il n'a pas été soldat, il n'a jamais voyagé; il a quitté Strasbourg en 1853 pour s'établir à Paris; il n'a jamais eu de syphilis.

Le malade perdit sa femme à la fin de 1868, et le chagrin qu'il en éprouva altéra sa santé. Sobre jusqu'alors, il fit des excès de boisson avec de la bière, et finit par tomber malade en décembre 1868.

Il eut alors des douleurs abdominales violentes, qu'il qualifie de coliques, et qui le retinrent au lit huit jours, et c'est à ce moment que sa peau et ses yeux prirent la teinte jaune que nous leur voyons. Cette teinte jaune devint par degrés plus foncée, mais ce ne fut que le 18 juin qu'il quitta son travail. Entré à l'Hôtel-Dieu, il n'en est sorti depuis ce moment que pendant un court séjour qu'il a fait à Vincennes. Il est dans notre service depuis le 13 septembre.

Actuellement, 15 octobre, le corps du malade offre partout une teinte jaune verdâtre; la sclérotique est d'un jaune foncé. Le corps est amaigri, les ongles sont en massue. La peau est sèche, écailleuse; le malade y éprouve des démangeaisons insupportables, surtout aux membres inférieurs. Les pieds sont un peu gonflés. Il accuse une fatigue vague, un malaise général, de la céphalalgie.

L'haleine du malade est fétide; ses dents, à moitié déchaussées, sont couvertes, ainsi que les gencives, d'une matière molle et grisâtre. La langue est sale, fuligineuse; la bouche pâteuse et amère. Cependant, le malade prétend n'avoir perdu l'appétit que depuis une dizaine de jours. Il ne vomit pas; il a

eu autrefois des vomissements, à une époque qu'il ne peut préciser, mais certainement éloignée; ces vomissements étaient peu fréquents, un peu rouges; en général il n'avait que des nausées. Les selles sont abondantes et très-fréquentes, très-liquides, toutes noires et sentant plus mauvais qu'à l'ordinaire. Les urines sont aussi abondantes, rougeâtres, avec une écume jaune; elles ne contiennent pas d'albumine. Hémorrhoïdes.

A l'auscultation des poumons, on trouve de la matité en arrière à gauche, depuis la pointe de l'omoplate jusqu'à la base, avec du souffle au hile jusqu'au sommet du poumon et de l'œgophonie. Les espaces intercostaux sont un peu élargis. Le thorax donne, en avant, un bruit scodique sous la clavicule gauche. Cependant, le malade ne se plaint pas de dyspnée; il reste couché sur le dos. Le cœur n'est pas déplacé. Pouls, 76. L'abdomen est ballonné.

En comprimant l'hypochondre gauche, on sent sous la main du liquide, et, sous ce liquide, une tumeur ronde, un peu sensible à la pression, assez mobile. L'épanchement empêche de délimiter la matité splénique.

Dans l'épigastre, on sent, au-dessous de l'appendice xiphoïde, une autre tumeur dure, non pulsatile, dont on ne sent pas les contours, mais dont la matité se continue avec celle du foie.

Le ballonnement du ventre m'a empêché de délimiter la matité de cet organe.

28 septembre. Fièvre hectique; la matité ascitique remonte à quatre travers de doigt au-dessus du pubis. L'épanchement augmente. Les espaces intercostaux sont très-élargis. Le thorax est tout à fait conique avec base tournée vers l'abdomen. Le cœur est déplacé à droite; le maximum s'entend vers le bord du sternum. Un bruit de souffle assez fort, qui a toujours existé au premier temps, a son maximum à la pointe. Les bruits du cœur se répercutent au loin; la dyspnée est médiocre. La matité du foie arrive à peine au rebord des fausses côtes.

2 novembre. Depuis plusieurs jours, le malade crache du sang pur; ses selles, très-liquides, contiennent un sang noirâtre et quelquefois du sang pur.

Le matin, l'affaissement est considérable. Hémoptysies pures. Le malade laisse aller sous lui une quantité de sang presque pur. Le facies est défait; le pouls très-faible. Agonie lente avec hématémèse et mélæna. Sang presque pur rendu par régurgitation. Sang presque pur rendu par l'anus.

Autopsie. — *Abdomen.* Quantité assez considérable de sérosité rousse dans l'abdomen (2 litres).

Grand épiploon intact. On ne trouve, pour expliquer les deux tumeurs qu'on sentait, que la face du foie et de la rate, plus des adhérences anormales entre le foie, la face antérieure de l'estomac et la région postérieure de l'abdomen.

Le lobe gauche du foie, comme toute la région épigastrique et le bord antérieur de la rate, offre, à gauche de la ligne médiane, un sillon profond d'où partent de petits sillons transversaux. Le lobe droit mamelonné est atrophié.

Thorax. Épanchement considérable séreux à gauche. Adhérences du poumon gauche à la base; son lobe inférieur splénisé. Bord antérieur, face externe du lobe inférieur emphysémateuse.

Poumon droit a conservé sa forme. Hypostase et un peu d'œdème à la base et au bord postérieur; emphysème au sommet et en avant.

Pas d'épanchement dans le *péricarde.*

Cœur. Pas de caillots, pas de lésion de l'orifice mitral. Cœur plutôt petit, jaune verdâtre, comme tous les organes. Aucune lésion des valvules des orifices ni de la crosse de l'aorte.

Nous éprouvons une difficulté très-grande pour enlever le *foie*, à cause des adhérences très-nombreuses; ces adhérences celluleuses, déjà très-organisées, existent de tous côtés.

L'*estomac*, très-large, contient un liquide noirâtre assez abondant. Dans le cul-de-sac et la face postérieure existent des vascularisations intenses et des taches hémorrhagiques. A la partie moyenne, et près du pylore, existe un état mamelonné. Épaississement de la région pylorique; à ce niveau la muqueuse n'est pas ulcérée, et la disposition des couches est normale et n'offre pas de cancer. En pressant fortement la vésicule biliaire, on peut la vider complétement par l'ampoule de Water.

Les canaux cystique et cholédoque ne sont pas oblitérés.

Pancréas, dur, criant sous le scalpel.

Rate énorme, adhérences celluleuses tout autour. Capsule très-épaisse; petites plaques blanchâtres à sa surface; pèse 950 gr. Tissu assez dur, criant sous le scalpel. Cloisons fibreuses développées.

Rein droit. La membrane corticale, un peu hypertrophiée, offre la trace d'une pigmentation sanguine.

Rein gauche. Moins gros, mais présentant la même hypertrophie avec extravasation sanguine.

Une section pratiquée sur le *lobe droit du foie* nous a découvert, dans un tissu induré, deux petites poches contenant une matière caséeuse.

Nous trouvons également, dans le *lobe gauche*, un noyau de même nature.

Cerveau. Le cerveau paraît parfaitement sain ; il existe cependant un peu d'œdème des parties centrales.

Le duodénum présente une teinte rouge d'un aspect un peu mamelonné.

L'examen de tout le tube digestif nous démontre qu'il existe depuis longtemps une hyperémie considérable de la muqueuse; celle-ci présente une coloration brunâtre, avec pigmentation ecchymotique par places et très-rapprochées.

(Congestion hémorrhagique due aux troubles de la circulation de la veine-porte).

Examen du foie. Le foie est divisé en lobules et acini très-irréguliers, tous rectiformes.

La disposition des tractus fibreux circonscrivant les lobules et les acini n'offre ni les caractères de la cirrhose alcoolique, ni ceux de la cirrhose syphilitique.

Au milieu des plus larges de ces tractus, dans la région qui avoisine la vésicule biliaire, on trouve des productions dures, dont la plus grosse atteint à peine le volume d'une amande. Il existe à peu près une douzaine de ces tumeurs.

Presque toutes sont formées par une substance caséeuse faisant saillie sur la surface de section, et entourées d'une capsule organisée.

D'autres, au nombre de cinq ou six, présentent l'apparence de kystes à contenu de consistance caséeuse pour les unes, et gélatineuse pour les autres.

Examen microscopique (pièce conservée). La substance gélatineuse offre très-nettement les caractères de poches d'échinocoques, c'est-à-dire des stries très-fines, courbes et parallèles. A côté de ces débris membraneux, on trouve des détritus granulo-graisseux, des cristaux de cholestérine, plus des masses graisseuses indéterminées, des détritus de pigment biliaire, *mais aucune trace de crochets.*

(Dans les divers organes du foie, on n'a trouvé ni abcès biliaire, ni dilatation des conduits.

Obs. VI. — Myosite suppurée suraiguë, par M. Foucault.

Bignon, 24 ans, raboteur de parquets. Entré à l'Hôtel-Dieu (salle Sainte-Madeleine n° 13, service de M. le docteur Fauvel), le 3 novembre 1869.

Voici les renseignements très-exacts qui m'ont été fournis par la personne qui l'a soigné avant son entrée.

Cet homme était bien portant d'ordinaire et point du tout buveur. Il était seulement sujet, dans ces derniers temps, à des transpirations très-abondantes des mains.

Le samedi 31 octobre, cet homme rentrait bien portant et parlait de faire un petit voyage de plusieurs jours. Le lendemain, il rentrait dans la journée se plaignant d'une douleur dans l'épaule gauche.

Le lundi 2 novembre, il gardait le lit; on lui fit des frictions avec l'eau-de-vie camphrée ; ce jour, ainsi que le suivant, quoique modérément souffrant, le malade ne pouvait rien supporter, vomissant bouillon et tisane, et était couvert de sueurs.

Cependant, il descend seul de sa chambre, et est transporté à l'hôpital dans la soirée du 3 novembre.

Le 4. Le malade se plaint de souffrir dans l'épaule et le coude gauches. Point de tuméfaction ni de rougeur au niveau de ces articulations. Aucune douleur dans les autres parties du corps.

Pouls 120. Le cœur bat régulièrement; mais les bruits sont un peu voilés et faibles ; la matité précordiale est un peu plus étendue qu'elle ne l'est d'habitude.

Violente céphalalgie, un peu de raideur du cou. Les réponses du malade manquent de précision et se font attendre; la vision est un peu trouble, pas d'épistaxis. Prostration; un peu de météorisme. Dans la poitrine quelques râles sibilants. Urine très-albumineuse.

Après quelques hésitations, M. Fauvel se décide, vu l'intensité des phénomènes généraux et encéphaliques, en faveur d'un rhumatisme cérébral. Chiendent; potion avec tartre stibié, 10 gr. 10 ventouses scarifiées sur la région cervicale postérieure. Onctions calmantes sur le bras.

Soir. P. 120. Sueurs excessives, respiration haute et anxieuse, vomissements dans la journée.

Le 5. Cette nuit, délire bruyant; pupilles très-dilatées, embarras de la parole croissant; hébétude, fixité du regard. Trois selles liquides, sueurs excessivement abondantes, urine surchargée d'urates alcalins et très-albumineuse. P. très-petit, 132, T. axillaire 40°2. On remarque alors qu'il existe, à la surface du bras gauche, une très-légère couleur érythémateuse; puis, dans l'épaisseur de celui-ci, très-augmenté de volume, une tuméfaction très-dure, allongée suivant l'axe du bras, et s'étendant à presque toute la région postérieure du membre, mal circonscrite, et jouissant d'une mobilité transversale douteuse. Le

coude est en demi-flexion, le biceps est contracté. Diagnostic: phlegmon profond du bras, frictions mercurielles, cataplasme, sulfate de quinine, 1 gramme en solution.

Soir. Délire incessant : sueurs profuses, pouls presque insensible, râles d'agonie. Mort dans la nuit.

Autopsie. Encéphale. — Avec la plus grande attention, il nous a été impossible de trouver dans les méninges autre chose qu'une congestion hypostatique avec légères suffusions sanguines à la surface des lobes postérieurs, et surtout aucune trace apparente de granulations miliaires.

Cette recherche n'était pas inutile, car dans la poitrine nous trouvâmes :

Au sommet de chaque poumon des adhérences celluleuses solides et à la coupe autour de trois ou quatre noyaux caséeux, quelques granulations miliaires. De plus, au sommet gauche, il existait un noyau mal circonscrit d'engouement pneumonique. Rien dans le reste des poumons.

Le cœur contenait du sang fluide, poisseux, noir, mêlé de gaz de décomposition. Aucune lésion vasculaire, un peu de liquide péricardique ; le cœur est un peu gros.

L'estomac et l'intestin, ouverts dans toute leur longueur, étaient sains. Le foie est un peu gros.

Grosse rate diffluente, reins un peu congestionnés.

Du côté du bras, on trouve : les veines et les artères poursuivies dans l'aisselle sont saines ; les veines contiennent du sang poisseux. Le muscle triceps brachial, dans toute son étendue, mais surtout dans sa moitié inférieure, offre une infiltration purulente des plus singulières ; chaque faisceau musculaire pâle et rosé est, à l'œil nu, séparé de ses voisins par des lignes blanchâtres ; sur la section longitudinale, cet aspect est manifeste et il coule peu de pus ; mais, si l'on vient à faire une section perpendiculaire, le pus s'écoule par expression comme d'une fine éponge par tous les interstices fibrillaires. Nulle part le pus n'est collecté. Les ganglions axillaires étaient sains.

Les autres muscles du bras étaient sains, ainsi que les articulations scapulo-humérales et du coude.

Résumé. — Un homme, parqueteur, âgé de 24 ans, semblant jouir d'une santé assez bonne, est pris, sans cause connue, d'une douleur dans l'épaule et le bras gauche ; les deux jours suivants, sueurs et vomissements. A son entrée à l'hôpital (quatrième jour), l'ensemble symptomatique porte un tel caractère de gravité, que, vu la douleur locale modérée, vu les phénomènes encéphaliques, un des médecins les plus autorisés des hôpi-

taux, porte le diagnostic de rhumatisme cérébral. Le cinquième jour seulement, devient manifeste une tuméfaction dont tous les caractères établissent l'existence d'un phlegmon profond du bras. Et le malade succombe le soir du cinquième jour.

A l'*autopsie*, le cœur, les reins, la rate, l'encéphale sont plus ou moins remplis de sang fluide et poisseux. Quelques noyaux caséeux anciens, une zone de granulations miliaires, des adhérences anciennes aux deux sommets; à l'un d'eux, un noyau d'engouement pneumonique. Et surtout une myosite interstitielle suppurée du triceps brachial qui a transformé la presque totalité de ce muscle en une sorte d'éponge gonflée de pus.

Extrait du rapport de M. Hayem *sur la candidature de* M. Foucault.

A l'autopsie, sauf quelques lésions purement secondaires, et quelques tubercules peu nombreux dans un poumon, on ne trouve qu'un phlegmon musculaire. Il est très-nettement circonscrit au muscle triceps brachial, mais s'étend dans sa presque totalité. Déjà, à l'œil nu, on voit chaque faisceau musculaire décoloré, isolé par une double traînée purulente; et si, ayant fait une coupe perpendiculaire aux fibres, on exprime la masse charnue, le pus vient sourdre à la surface et s'écoule assez abondamment. En dilacérant un peu les divers plans musculaires, on voit qu'ils sont plus ou moins écartés par une infiltration diffuse du tissu cellulo-adipeux, les petites cloisons qui séparent les faisceaux secondaires sont elles-mêmes en beaucoup de points imbibées de liquide purulent; mais on ne trouve aucun foyer nettement circonscrit. *Au microscope*, on trouve une quantité énorme de globules de pus infiltrés entre les faisceaux et les fibres elles-mêmes. Celles-ci sont d'une fragilité énorme et présentent tantôt une dégénérescence granuleuse plus ou moins accentuée, tantôt une dégénérescence vitreuse avec fragmentation et irrégularité très-grande des amas vitreux.

Un nombre considérable de fibres conservent cependant leur aspect normal ou n'offrent que de légères irrégularités dans leur striation.

Les noyaux musculaires n'offrent aucune altération, et ce caractère négatif indique sûrement qu'il s'agit d'une myosite interstitielle primitive, et non d'une myosite parenchymateuse qui, à un certain moment de son évolution, se serait compliquée d'une infiltration purulente du tissu cellulaire (perymisium externum et internum). Néanmoins, je ferai remarquer en passant, que dans cette inflammation franchement suppurative, les modifications du contenu strié sont absolument les mêmes que dans les myosites symptomatiques.

Nous ne voulons pas insister longuement sur quelques particularités, essentiellement cliniques, de cette observation :

La cause de cette myosite spontanée, qui est sans doute une fatigue musculaire due à la profession du malade (raboteur de parquet) ;

L'intensité des phénomènes généraux, bien remarquable dans une maladie locale.

La grande quantité d'albumine et l'abondance des sels uriques contenus dans l'urine chez un homme en proie à une désorganisation rapide du tissu musculaire.

Mais il est un point qui nous frappe, c'est la marche rapide et la gravité tout à fait exceptionnelle de cette myosite.

Ces caractères sont, en effet, tout différents de ceux qui ont été attribués, par les divers auteurs, à la myosite spontanée.

Des dix observations recueillies par Dionis des Carrières, dans sa thèse (1), et dont plusieurs sont contestables, une seule a quelque ressemblance avec celle qui nous occupe. Il s'agit d'une myosite du deltoïde par fatigue, survenant brusquement avec phénomènes généraux intenses, mais la maladie entre en résolution le 5e jour. Les autres guérissent ou suppurent lentement.

M. Fischer, de son côté, dans son Mémoire sur la myosite (Paris, 1859), s'exprime ainsi (p. 24) :

(1) Dionies des Carrières, Thèse de Paris, 1851.

« La résolution de la myosite spontanée aiguë est presque constante (11 fois sur 13). La suppuration est peu abondante et elle semble avoir prolongé la maladie, puisque celle-ci a duré une fois trente-sept jours et une fois deux mois.... Nous n'avons constaté de myosite suppurée que sur les muscles pectoraux. »

C'est aussi un grand pectoral qui est représenté dans l'atlas de M. Cruveilhier comme un type de la lésion qui nous occupe.

Je n'ai pas besoin, Messieurs, d'insister pour vous montrer combien le fait que nous a communiqué M. Foucault est en contradiction avec les assertions précédentes. Il vous montre, en effet, la possibilité d'une myosite suraiguë tout à fait analogue à celle du psoas, dans un muscle du bras, et de plus, que la suppuration peut être très-rapide et s'accompagner d'accidents assez graves pour amener la mort après cinq jours de maladie.

D'ailleurs, il est très-probable que le fait de M. Foucault est unique en son genre.

Quand on cherche quel peut être le caractère anatomique le plus en rapport avec la marche rapidement fatale d'une telle lésion, on est conduit à comparer cette suppuration diffuse de toute une masse musculaire aussi considérable que le triceps brachial, au phlegmon diffus du tissu cellulaire sous-cutané.

On sait, en effet, que cette dernière maladie s'accompagne, dans quelques cas, de phénomènes généraux extrêmement graves, qui ne paraissent pas toujours parfaitement en rapport avec l'état local et se terminent par la mort d'une manière très-analogue aux circonstances relatées dans l'observation de M. Foucault.

Ce serait donc à l'histoire du phlegmon diffus profond et à la forme la plus maligne de cette affection que se rattacherait cette observation si intéressante de myosite.

Ce cas de suppuration dans un muscle me conduit à faire une dernière réflexion au sujet d'une des présentations de M. Foucault, celle qui se rapporte à une infection purulente spontanée.

Quelques auteurs admettaient encore ce genre d'infection purulente en se fondant sur des faits analogues ; mais M. Foucault n'a-t-il pas eu raison de n'admettre qu'avec réserve la spontanéité de cette affection, même après avoir recherché avec soin quel pouvait être le point de départ des accidents ?

Il suffit d'un cas de suppuration musculaire, comme celui dont il vient d'être question, pour montrer combien il est facile à l'autopsie de laisser échapper des lésions bien suffisantes pour expliquer les accidents et les lésions de l'infection purulente.

Obs. VII. — Perforation de l'appendice iléo-cæcal par une épingle. — Symptômes faisant croire d'abord à une fièvre typhoïde. — Péritonite limitée d'abord au flanc droit, puis se propageant à la fosse iliaque gauche. — Mort. — Autopsie, par M. Joffroy, interne des hôpitaux.

X..., âgé de 10 ans, est entré à l'hôpital Sainte-Eugénie, salle Sainte-Mathilde, n° 25, dans le service de M. Barthez, remplacé par M. Descroizilles.

D'après les renseignements fournis par les parents, les premiers accidents remontent au 25 août. L'enfant, déjà indisposé, ayant perdu l'appétit, se plaignant de céphalalgie et de coliques, fut obligé de se mettre au lit. Dans la nuit il eut de l'agitation, son sommeil fut troublé par des rêves pénibles, et le lendemain il eut une épistaxis abondante.

Le 27, les symptômes généraux restant les mêmes, les coliques devinrent plus douloureuses, et le malade fut pris de vomissements et diarrhée très-abondants.

Dans la nuit du 27 au 28, l'enfant ressentit subitement dans le flanc droit une douleur déchirante avec irradiation dans tout l'abdomen, et les vomissements devinrent verdâtres et incessants. Nous manquons ici d'autres renseignements. Le médecin déclara alors que l'on avait affaire à des accidents cholériformes et conseilla le transport de l'enfant à l'hôpital.

A son entrée, le malade présentait les symptômes d'une péritonite suraiguë, caraciérisée par la fièvre, des vomissements, de la diarrhée. Le ventre était tendu, douloureux, surtout dans le flanc droit, la face était grippée, le pouls filiforme.

Un vésicatoire fut appliqué sur le ventre, et deux jours après, l'examen du malade permit de constater qu'il s'était développé

dans le flanc droit une umeur assez dure, rénitente, mate, pouvant être limitée assez facilement, malgré l'état de mobilité de la région. Cette tumeur s'étend en bas jusqu'au niveau de de la fosse iliaque, en dedans elle va jusqu'à l'ombilic, et en dehors jusqu'au bord inférieur du foie.

Un second vésicatoire est appliqué, et quelques jours plus tard la tumeur disparaît très-rapidement, laissant dans tout l'abdomen une douleur excessive.

A partir de cette époque, l'état général devint de plus en plus mauvais, le malade s'amaigrit beaucoup, des abcès nombreux se développèrent à la face et au cuir chevelu, la diarrhée devint très-abondante, du muguet se montra d'abord, puis des ulcérations gangréneuses se firent dans l'arrière-bouche. La mort arriva en octobre.

Autopsie. — (26 heures après la mort). Il n'y a rien d'important à signaler pour les centres nerveux les poumons, le cœur, le foie, la rate et les reins.

La cavité péritonéale étant ouverte, on trouve un épaississement notable du péritoine pariétal au niveau du flanc droit. Il y a là des fausses membranes épaisses fortement pigmentées. Au-dessous, les muscles présentent une coloration brun foncé que nous retrouverons ailleurs. Disons de suite que cette coloration des muscles n'existait qu'au niveau des points où le péritoine était imbibé par le pus. Cette coloration était due sans doute à un travail de putréfaction plus actif et elle ne s'accompagnait d'aucune modification pathologique dans la structure du muscle.

Excepté au niveau du flanc droit, le péritoine viscéral n'a contracté aucune adhérence avec le péritoine pariétal qui tapisse la face postérieure des muscles abdominaux.

L'abdomen étant ainsi ouvert, si l'on examine le paquet des anses intestinales, on remarque les lésions d'une péritonite circonscrite, purulente, située au niveau du flanc droit et de la fosse iliaque droite. Il y a là une couche de pus crémeux étendue sur des fausses membranes épaisses qui enveloppent le cæcum, l'appendice iléocæcal et les anses de l'intestin grêle les plus voisines. Enlevant alors le paquet intestinal, on trouve une certaine quantité de pus liquide dans la fosse iliaque gauche, pendant que l'on constate l'intégrité de la fosse iliaque droite. Des anses d'intestin grêle, enflammées à leur surface péritonéale, servent de trait d'union entre ce foyer profond de péritonite siégeant dans la fosse iliaque gauche et le foyer superficiel siégeant dans le flanc droit. Des fausses membranes

tapissent le péritoine dans toute l'étendue de la surface péritonéale baignée par le pus. Dans la fosse iliaque gauche, les muscles sont noirs, un peu ramollis, ce que nous avons déjà dit devoir être rapporté au travail de la putréfaction. Quant à l'intestin, on ne constatait après l'examen aucune lésion, ni dans l'intestin grêle, ni dans le gros intestin. Mais, dans l'appendice du cæcum, on trouvait une épingle, d'assez fortes dimensions, qui avait pénétré dans l'intérieur de ce cul-de-sac la tête la première. La pointe traversait toute l'épaisseur de la paroi de l'appendice à un petit orifice, entouré par un bourrelet assez épais, coloré en noir brun, et qui aurait eu peine à laisser passer la tête de l'épingle. Répétons ici que c'était autour de cette perforation que les lésions inflammatoires du péritoine étaient le plus accentuées. Quant à l'épingle, elle était entourée, dans presque toute sa longueur, par une couche de sels calcaires, d'un diamètre de 4 millimètres environ, vers le milieu, et allant en diminuant à mesure qu'on s'approchait des extrémités.

De toutes les perforations du tube digestif, celle de l'appendice du cæcum est la plus fréquente, au point d'égaler à elle seule toutes les autres réunies (1). Ce n'est donc pas là un fait bien rare en lui-même. Mais il renferme des détails qui méritent d'être signalés plus particulièrement, ainsi les symptômes du début, l'apparition d'une tumeur volumineuse faisant saillie sous la peau du flanc droit, et en dernier lieu la péritonite de la fosse iliaque gauche vont nous occuper successivement.

Dans la lecture de l'observation, on remarque un ensemble de symptômes au début de la maladie, faisant tout d'abord songer à une fièvre typhoïde. Malaise général, inappétence, céphalalgie, coliques, épistaxis, agitation la nuit, et enfin diarrhée abondante, voilà, les signes qui se sont montrés en premier lieu.

A ce premier ordre de symptômes, on en voit succéder un second. Tout à coup le malade ressent une douleur déchirante dans le flanc droit. Et c'est alors, cela ne nous paraît pas douteux, que s'est produite la perforation. Et en conséquence, tous les symptômes qui ont précédé cette douleur

(1) Leudet, Archives générales de médecine, 1859.

si violente et si subite, doivent être rapportés à l'inflammation de l'appendice du cæcum, déterminée par la présence de l'épingle.

Ces accidents, qui précèdent la perforation, ont été nettement indiqués par Mèlier et Grisolle, avec la différence que ces auteurs signalent la constipation, et non pas la diarrhée, et de plus qu'ils n'ont pas observé d'épistaxis.

Comme il arrive ordinairement dans les cas de perforations de l'appendice du cæcum, la péritonite a été localisée.

Il s'est formé une poche purulente qui faisait saillie sous les téguments, et qui par conséquent se trouvait limitée à une portion du péritoine par des adhérences. Il arrive, dans ces cas, que cette accumulation de pus se vide au dehors en perforant les téguments, ou bien se vide dans le tube digestif en perforant l'intestin, ou bien encore fuse dans le tissu cellulaire de la fosse iliaque droite en perforant le péritoine. Dans le cas dont il s'agit, les choses semblent s'être passées autrement ; les adhérences péritonéales qui limitent la collection purulente, semblent, trop peu résistantes, s'être rompues en un point, et c'est ce qui explique la disparition si rapide de la tumeur volumineuse qu'on observait sous la peau de l'abdomen. Le pus, s'échappant par la rupture des adhérences et glissant entre les anses intestinales, a été conduit dans la fosse iliaque gauche, et là a produit une péritonite de la fosse iliaque gauche, et non pas un phelgmon, puisque le péritoine était intact et que l'inflammation n'existait pas au-dessous.

Ce qui a causé la mort du malade dans ces circonstances, c'est la rupture des adhérences, permettant ainsi l'invasion du pus dans la fosse iliaque gauche. Aussi pensons-nous qu'il serait salutaire, dans un cas semblable, de donner issue au pus en vidant la collection au moyen du trocart; on se rapprocherait ainsi d'un des moyens de guérison naturelle, celle qui se fait par la perforation des téguments.

Parmi les nombreuses présentations de M. Joffroy, une observation détaillée et très-intéressante d'anévrysme du cœur mérite de fixer notre attention.

Extrait du rapport de M. HAYEM sur la candidature de M. JOFFROY.

M. Joffroy a remis sur ce sujet une une note détaillée et très-intéressants permettez-moi tout d'abord d'en rappeler les points principaux (1).

Il s'âgit d'une femme de 57 ans, entrée à la Salpêtrière le 9 avril 1869. Elle présentait à ce moment des troubles de la respiration caractérisés par des inspirations très-profondes qui déterminent son envoi à l'infirmerie dès le lendemain.

On observa alors les symptômes d'une hémiplégie légère et des accidents de dyspnée qui conduisirent à un examen minutieux des organes thoraciques. On trouvait dans les poumons quelques râles sous-crépitants, insuffisants pour expliquer la dyspnée.

Au cœur, les bruits étaient sourds, un peu irréguliers, parfois avec un temps d'arrêt, mais il n'existait ni bruit de frottement, ni bruit de souffle. La matité précordiale semblait un peu augmentée. On comptait 104 pulsations à la minute et 28 inspira- très-profondes.

Ces signes trouvés à l'auscultation du cœur restèrent les mêmes pendant toute la maladie. Le mode particulier de respiration a également persisté jusqu'à la mort. Les inspirations étaient hautes et les expirations longues. Mais, dès les premiers jours, on en comptait seulement 28 par minute, tandis que plus tard on en vit le nombre s'élever à 40, et cette élévation passagère du nombre des inspirations sembla coïncider avec l'aggravation des symptômes produits par le ramollissement cérébral progressif, qui amena la mort le 17 avril 1869, huit jours après son entrée à l'infirmerie.

A l'autopsie on trouve un ramollissement siégeant dans l'hémisphère cérébral du côté gauche, et sur lequel je n'insiste pas. Mais je ferai remarquer que les artères de la base de l'encéphale étaient athéromateuses.

Au cœur, on voyait sur le bord gauche, et près de la pointe une saillie mamelonnée, hémisphérique de 3 cent. de diamètre. La paroi du ventricule gauche était au niveau de cette ampoule énormément amincie ne présentant plus qu'une épaisseur de deux millimètres à son sommet. Cette épaisseur augmentait en se rapprochant de la base de l'anévrysme. La cavité anévrysmale était remplie par des caillots ramollis à leur partie profonde.

Il n'y avait *pas de lésions valvulaires*.

(1) Voir l'observation II du mois de juin 1869.

Il existait de l'endocardite, seulement au niveau de l'anévrysme et à une certaine distance à son pourtour.

On a noté aussi, au niveau de la dilatation anévrysmale de la paroi du ventricule gauche, un léger degré de péricardite récente.

A côté de ces lésions si peu étendues de l'endocarde et du péricarde, on trouvait, dans toute l'étendue du ventricule gauche, uné transformation fibreuse du muscle cardiaque d'autant plus accentuée qu'on se rapprochait davantage de l'anévrysme.

Le développement du tissu fibreux ayant amené la disparition d'un certain nombre de fibres musculaires, de telle sorte qu'on n'en trouvait plus, même à l'examen du microscope, au niveau le plus aminci de la dilatation anévrysmale.

Toutes les artères du cœur présentaient la dégénérescence athéromateuse. Le tronc même de la coronaire antérieure, au niveau du ventricule était complétement oblitéré par des caillots anciens et, au-dessus, sa lumière était d'ailleurs fort petite à cause de la dégénération athéromateuse. La même disposition se retrouvait dans certaines ramifications intra-musculaires de cette artère.

Enfin, le tronc de l'aorte présentait des plaques athéromateuses dans toute sa longueur.

M. Joffroy rapproche avec raison cette observation d'un cas à peu près semblable, rapporté par M. Pelvet dans sa thèse, inaugurale sur les anévrysmes du cœur (Paris, 1867).

Dans ces deux cas, celui rapporté par M. Pelvet (p. 107), et celui de M. Joffroy, on trouve les troubles de la respiration pendant la vie, l'oblitération athéromateuse de l'artère coronaire antérieure par un caillot ancien, *l'intégrité des valvules du cœur*, l'absence de traces d'ancienne péricardite et la transformation fibreuse du ventricule gauche.

M. Joffroy, part de l'étude de ces faits pour rejeter une explication donnée par M. Pelvet. Cette explication serait plausible, dans beaucoup de cas, mais ne pourrait selon lui, être acceptée dans les deux faits qu'il a rapprochés.

M. Pelvet, en effet, se range à l'opinion de ceux qui font débuter les lésions du cœur par une inflammation de l'endocarde se propageant au muscle.

M. Joffroy, au contraire, rappelant que, dans les deux

observations auxquelles il fait illusion, il y *une intégrité complète des valvules*, tandis que le muscle cardiaque est le siége de lésions fort étendues et que, d'autre part, l'endocardite existe uniquement, au niveau et au pourtour de l'anévrysme, propose de regarder la myocardite comme primitive, et il fait de cette dernière lésion le point de départ de la formation de l'anévrysme.

Il suffit de lire avec soin l'observation, et surtout les détails si complets de l'autopsie pour comprendre immédiatement le mode de production de l'anévrysme du cœur.

C'est en effet, dans l'affection vasculaire, comme M. Joffroy l'a parfaitement vu, que réside la cause première de tous les accidents.

L'anévrysme du cœur n'est qu'une conséquence éloignée des troubles de la nutrition qui succèdent aux oblitérations des artères des parois du cœur, ce n'est qu'un des nombreux accidents anatomiques qui enrichissent l'histoire des diverses formes de l'endartérite. Et puisque la Société anatomique a eu l'occasion dans ces dernières années de voir un assez grand nombre de pièces relatives aux lésions vasculaires du cœur, permettez-moi d'esquisser en quelques mots la physiologie pathologique de quelques-unes de ces lésions. J'y suis d'autant plus invité que M Joffroy a contribué pour sa part, à propos de sa première présentation, à vous faire voir le résultat le plus commun et le plus vulgaire des oblitérations des coronaires, soit la rupture du cœur.

Depuis que l'attention est fixée d'une manière spéciale sur les maladies des artères, on a vu que chaque organe présente une série de lésions qui, considérées pendant longtemps comme primitives, ne peuvent plus aujourd'hui être regardées que comme secondaires.

Le cœur n'échappe pas à cette loi; il ressent très-fréquemment le contre-coup des altérations de ses vaisseaux, et ce qui est vrai pour d'autres organes, comme le cerveau par exemple, lui est aussi parfaitement applicable.

C'est ainsi que l'anémie, les infarctus hémorrhagiques,

les ruptures, certaines productions cicatricielles, sont directement liés aux altérations des artères.

La plus commune de ces altérations est certainement l'endartérite chronique du tronc ou des branches des artères coronaires.

Cette lésion, qui est le plus souvent une des manifestations de la diathèse athéromateuse, si fréquente chez les vieillards, se termine habituellement par une infiltration calcaire et athéromateuse des vaisseaux malades. A cet état de simplicité, elle ne produit guère qu'un trouble peu profond de la nutrition du cœur. Cependant, lorsqu'elle est assez prononcée pour diminuer le calibre d'un certain nombre de vaisseaux, elle détermine une anémie habituelle du cœur, dont la conséquence la plus ordinaire est la dégénérescence ou simplement l'infiltration graisseuse d'un certain nombre de fibres musculaires. Cet état des vaisseaux a été fréquemment noté dans l'atrophie sénile du cœur, et je rappelerai en passant que certains auteurs lui ont rattaché les accidents singuliers, connus sous le nom d'angine de poitrine.

Dans d'autres circonstances, l'endartérite chronique des artères coronaires produit la coagulation du sang dans un certain nombre de branches. Il survient alors une ischémie ou anémie partielle d'un des points du cœur, et c'est ainsi que peuvent prendre naissance les altérations sur lesquelles j'insisterai plus particulièrement.

Mais avant, je veux faire remarquer que l'artérite aiguë et les embolies pourraient donner lieu à des lésions complétement identiques.

La condition essentielle, en effet, de la formation de ces dernières est uniquement l'oblitération plus ou moins étendue des troncs artériels.

Quelle qu'en soit la cause, cette obturation donne lieu tout d'abord à une hémorrhagie plus ou moins étendue, qui répond par son siége et sa forme à la distribution des branches oblitérées. C'est là un véritable infarctus hémorrhagique. Au-dessous du péricarde viscéral, on aperçoit une ta-

che rouge, violette, diffuse, ecchymotique, et si l'on sectionne à ce niveau la paroi du cœur on voit que le sang est infiltré à une profondeur variable entre les fibres musculaires, en général d'une manière fort inégale, et souvent jusqu'au-dessous de l'endocarde.

Dans ce premier degré des altérations consécutives aux oblitérations vasculaires, le microscope ne fait encore constater aucune modification appréciable des fibres musculaires elles-mêmes. Quelques-unes sont quelquefois légèrement granuleuses ou pigmentées ; mais cet état se rencontre souvent dans des cas tout autres.

Le sang est épanché en nature dans le périmysium, et sur des coupes perpendiculaires au trajet des vaisseaux, on trouve les preuves d'une endartérite oblitérante sur les troncs qui plongent dans le tissu ecchymosé. Presque toujours on peut déjà voir à l'œil nu une ou plusieurs des branches sous-péricardiques complétement bouchées.

Plus tard et probablement assez rapidement le tissu musculaire s'altère. Il se forme dans la partie anémiée et ecchymosée une sorte de ramollissement musculaire complétement analogue à ceux qui surviennement dans d'autres organes sous les mêmes influences. A l'œil nu, on voit déjà un point pâle, d'une coloration gris jaunâtre, marbrée de quelques lignes rouges dues à l'infiltration sanguine ; on constate de plus une friabilité plus ou moins manifeste du tissu cardiaque, quelquefois même une mollesse extrême.

Le tissu cède sous le doigt qui le presse, et la paroi ventriculaire (les lésions siégent presque toujours au niveau du ventricule gauche) est beaucoup plus molle que dans tous les autres points. C'est alors que souvent même il s'est produit pendant la vie une rupture complète de la paroi, accident qui entraîne la mort par irruption du sang dans le péricarde.

M. Joffroy vous a présenté une pièce très-instructive de ce genre et, comme les lésions ont déjà été plusieurs fois relatées dans vos Bulletins, je n'insisterai pas sur les particularités qu'elles présentent.

Au microscope, les fibres musculaires sont plus ou moins profondément altérées. Infiltrées de granulations graisseuses abondantes, elles sont opaques, fragiles, quelquefois désagrégées et c'est à cette particularité que se rattache surtout la coloration jaune et la friabilité du tissu.

Déjà, à l'époque où se produisent les ruptures, on trouve entre les fibres musculaires malades une irritation plus ou moins prononcée des éléments du périmysium. L'infarctus passe à la deuxième période. Il se développe alors des altérations que la mort vient interrompre lorsqu'il y a rupture, mais qui évoluent complétement lorsque cet accident n'a pas lieu.

C'est là le point qui se rapporte plus particulièrement à la pièce présentée par M. Joffroy, et qui fait l'objet de ce rapport.

Ainsi donc, et cette particularité est encore peu connue, le ramollissement de la paroi du cœur par oblitération vasculaire (l'infarctus) ne produit pas forcément une rupture; la lésion peut guérir et cette guérison s'opère d'une manière analogue à celle des infarctus des autres organes.

En effet, d'une part, on observe une désagrégation, puis une disparition plus ou moins complète des éléments musculaires, tandis que, d'une autre, le tissu interstitiel, le périmysium s'enflamme, s'épaissit et forme peu à peu une cicatrice fibreuse d'une étendue et d'une épaisseur qui varient avec l'importance des troncs oblitérés.

Au début de cette seconde phase de l'infarctus on trouve dans le périmysium entre les fibres dégénérées des éléments cellulaires plus ou moins abondants.

Ce sont de petites cellules arrondies ou irrégulièrement anguleuses, présentant un noyau et un nucléole bien distinct et disposés en amas irréguliers entre les éléments fibreux du périmysium. Quelquefois on observe, entre ces cellules et çà et là de petits amas de globules blancs, une sorte d'infiltration purulente qui est souvent plus prononcée sous le péricarde qu'en tout autre point.

Le péricarde lui-même au niveau de l'infarctus est trou-

ble, infiltré de petits éléments cellulaires, quelquefois finement vascularisé. Cette membrane participe donc à l'inflammation du tissu sous-jacent. Je n'ai pas encore eu l'occasion d'examiner l'endocarde dans les mêmes circonstances; mais il est très-probable que, lorsque l'infarctus s'étend jusqu'à son voisinage, il en résulte une endocardite partielle consécutive.

L'infiltration purulente de cette période de réaction est toujours peu marquée, et je ne connais pas de cas dans lesquels on ait signalé la formation de véritables abcès. En tout cas, dans les phases successives et au fur et à mesure que la fibre musculaire disparaît, l'épaississement du périmysium fait des progrès incessants, l'infiltration sanguine du début ne se traduit plus que par un dépôt irrégulier de pigment sanguin.

Il est probable que les éléments nouveaux que nous avons vus se produire en très-grand nombre entre les faisseaux fibreux du périmysium se développant, donnent naissance à de nouveaux éléments fibreux et c'est ainsi que s'achève la guérison de l'infarctus par l'évolution d'une sorte de myocardite interstitielle.

A ce moment, ainsi que M. Joffroy l'a observé sur sa pièce, et comme j'ai pu le vérifier moi-même dans d'autres cas, on constate au microscope une disparition plus ou moins complète et étendue de la paroi musculaire du cœur. Le tissu qui la remplace est composé de larges lamelles fibreuses superposées, formant plusieurs plans et au milieu des trousseaux fibreux on trouve une quantité plus ou moins abondante de tissu élastique. Il semble ainsi que la paroi du cœur se soit transformée en une couche analogue à celle de la membrane moyenne des grosses artères.

Ce premier point éclairci relativement à l'apparition de ces sortes de cicatrices fibreuses du cœur, il nous paraît actuellement facile de comprendre comment semblable lésion peut donner naissance à un anévrysme partiel.

Le tissu fibreux qui vient d'être décrit est loin de posséder, en effet, les propriétés de la paroi musculaire. Il est

dense, élastique même, mais nullement contractile, et il est permis de supposer qu'au moment de la systole ventriculaire la pression sanguine le distend peu à peu. Cette distension aura lieu d'autant mieux que la plaque fibreuse sera plus large et qu'elle comprendra la totalité ou la presque totalité de l'épaisseur de la paroi ventriculaire.

C'est ainsi que prendra naissance, comme conséquence éloignée d'une oblitération artérielle, l'anévrysme partiel du cœur.

Telle me paraît être, du moins, la physiologie pathologique de la lésion que M. Joffroy vous a présentée et de quelques autres analogues que j'ai eu l'occasion d'étudier.

Est-ce à dire pour cela que tous les anévrysmes partiels du cœur se forment de la même manière ? Certes, cette conclusion ne pourrait pas se tirer des faits que je viens de vous esquisser rapidement.

Je n'ai eu pour but que d'établir un des modes de cette lésion, toute réserve faite de ceux qui pourraient conduire au même résultat par un procédé tout différent.

DÉCEMBRE 1869.

PRÉSIDENCE DE M. CRUVEILHIER.

SOMMAIRE.

EXTRAITS DES PROCÈS-VERBAUX. — 1. Diverticulum de l'intestin grêle. — 2. Sarcome de la voûte basilaire. — 3. Pemphygus chronique. — 4. Tumeur fibro-plastique développée dans le muscle triceps brachial. — 5. Ulcère simple du duodénum. — 6. Tumeur du corps thyroïde. — 7. Tumeur de la protubérance, de nature syphilitique. — 8. Fusion de deux des valvules sigmoïdes de l'aorte. — 9. Péritonite consécutive à une métrite, traitée par des cautérisations au fer rouge. — 10. Sarcôme du genou. — 11. Fracture et luxation de deux vertèbres lombaires. Paraplégie. — 12. Fongosités synoviales du poignet droit. — 13. Polypes du rectum. (Discussion.) — 14. Débris placentaires analogues à des corps fibreux. Caillot de la face fœtale du placenta. — 15. Périthyphlite avec abcès de la région cæcale. — 16. Embryon de trois semaines. — 17. Vagin et utérus bifide. — 18. Cancer de la vessie. — 19. Déformation symétrique du crâne. (Discussion.) — 20. Cunéiforme surnuméraire. — 21. Fracture du col du fémur consolidée.

OBSERVATIONS. — I. Hypertrophie du ventricule; communication interventriculaire; rétrécissement tricuspide; dilatation de l'oreillette droite; dilatation de l'artère pulmonaire, par M. LANDOUZY, externe à l'Hôtel-Dieu.

II. Anévrysme du tronc brachio-céphalique; par M. ULLÉ, externe du service de M. BALL, à la Pitié.

III. Tuberculose; cavernes multiples; ulcérations intestinales étendues principalement au côlon; thrombose des sinus qui s'abouchent dans le confluent de la veine du corps strié droit; apoplexie capillaire du corps strié, par M. JOFFROY, interne des hôpitaux.

IV. Encéphalite subaiguë circonscrite, par M. HALLOPEAU, interne des hôpitaux.

V. Carie tuberculeuse du rocher; hémiplégie droite; abcè

multiples dans l'hémisphère gauche du cerveau, par M. VILLARD, interne des hôpitaux.

VI. Hernie inguinale directe interstitielle; simple pincement de l'intestin, par M. REVERDIN, interne des hôpitaux.

Rapport sur le prix GODARD, par M. le Dr DESPRÉS.

1. *Diverticulum de l'intestin grêle.*

M. CORNILLON présente un intestin grêle d'une femme de 30 ans, morte à l'hôpital Saint-Antoine, dans le service de M. Lorain.

Cette malade, morte en couches avec une insertion vicieuse du placenta, n'avait jamais rien ressenti du côté des organes abdominaux, ce ne fut qu'à l'autopsie qu'on rencontra vers la *partie moyenne du jéjunum* un *diverticule* du volume d'un œuf de poule.

2. *Sarcôme de la voûte basilaire.*

M. A. BERGERON montre une tumeur de la bouche implantée sur la voûte basilaire, qui avait donné lieu, pendant la vie, à des symptômes analogues à ceux présentés par les malades atteints de polypes naso-pharyngiens. Des engorgements ganglionnaires, joints à un état cachectique, avaient fait penser à un cancer qui fut constaté à l'autopsie. Il s'agissait d'un sarcôme dont l'examen microscopique n'a pas encore été fait.

3. *Pemphygus chronique.*

M. SCHWEICH présente une pièce recueillie sur le corps d'une femme qui était atteinte, depuis plusieurs années, d'un pemphygus chronique.

Cette femme présentait un grand état d'amaigrissement de la face, des membres supérieurs de la poitrine et des jambes.

La partie postérieure du tronc, les fesses, les cuisses au contraire, présentaient une couche de tissu graisseux sous-cutané excessivement développée. Il y a huit jours, elle a été prise d'un érysipèle siégeant exclusivement dans les parties grasses.

Cet érysipèle présentait une particularité intéressante, la peau présentant des papules de forme irrégulière et de dimensions variables, depuis une pièce de 50 centimes à celles d'une pièce de 2 francs. Ces papules n'offraient aucune couleur différente de celle de l'érysipèle. Cette femme mourut au huitième jour de son érysipèle.

A l'*autopsie :* Foie gras, reins présentant la dégénérescence fibro-graisseuse; aucune lésion de l'intestin. Pendant la vie, on a examiné plusieurs fois les urines, mais jamais on n'a constaté ni sucre ni albumine.

La pièce présentée est un fragment de peau enlevé sur la partie externe de la cuisse droite. Les papules se sont un peu affaissées et ont pris une coloration blanche, le reste de la peau présente une coloration rouge livide. La peau est excessivement amincie, et le pannicule graisseux sous-cutané présente une épaisseur de 6 à 7 centimètres.

A l'examen microscopique, les papules n'ont rien présenté de particulier; on y trouve les éléments normaux du derme.

4. *Tumeur fibro-plastique dans le muscle triceps brachial.*

M. Castiaux. — B..., âgée de 68 ans, morte à la Salpêtrière le 20 novembre 1869, fait remonter à deux années le début de sa tumeur et l'attribue à un traumatisme.

Cette tumeur, longtemps stationnaire, prit, dans les derniers mois, un accroissement très-rapide. Elle occupait la partie postéro-interne du bras droit. Indépendante de la peau au début, elle contracta avec elle des adhérences internes. Elle ne paraissait point adhérer à l'humérus. Très-mobile, surtout dans le sens transversal, elle devenait fixe quand le triceps se contractait.

D'une consistance générale assez ferme, elle présentait, du côté de la peau, quelques points noirs, fluctuants, d'une coloration bleuâtre, formant saillie. A ce niveau, la peau s'est amincie, et, finissant par se perforer, a laissé échapper à plusieurs reprises du sang noir mêlé de caillots.

Les ganglions axillaires, souvent examinés, n'ont jamais paru malades.

La peau est amincie et ulcérée en quelques points, correspondant à des excavations lisses creusées à la surface de la tumeur et encore remplies de caillots. Ces excavations se retrouvent dans l'épaisseur même de la tumeur et renferment de la fibrine coagulée d'un aspect gélatineux. La peau est fortement adhérente au tissu morbide et envahie par lui dans sa couche pro-

fonde vers la face antérieure du triceps où le tissu nouveau a fait hernie.

La tumeur est partout, excepté en avant, entourée par le muscle triceps dont les fibres se sont étalées à la surface tout en gardant leur coloration normale. Du côté de l'humérus, on ne trouve que les insertions du triceps, et la tumeur est séparée du périoste de la façon la plus absolue.

A la coupe, on découvre un tissu grisâtre luisant, d'une consistance ferme au centre, plus friable vers la circonférence. La masse est creusée de quelques cavités remplies de fibrine.

Le microscope montre une quantité considérable d'éléments fusiformes terminés en pointe et renfermant un gros noyau granuleux. Ces éléments sont accolés les uns aux autres. Dans les points plus mous, voisins de la peau, on trouve les mêmes éléments mais plus fragiles et sans cohésion.

Les ganglions de l'aisselle sont intacts.

5. *Ulcère simple du duodénum.*

M. Castiaux. — Cette même femme se plaignait fréquemment de douleurs siégeant au niveau du pylore. Bien souvent nous explorâmes cette région sans jamais rien découvrir. La pression exaspérait la douleur.

On trouve dans la deuxième portion du duodénum du côté opposé à l'ampoule de Water, une ulcération ancienne blanchâtre, luisante, à bords irréguliers, taillée à pic, de la grandeur d'une pièce de 5 francs. La couche musculaire est ulcérée sur une moins grande étendue. Enfin, la séreuse présente une perte de substance de la grandeur d'une pièce de 50 centimes dont le pourtour adhère au fond de la vésicule biliaire par des liens que la plus légère traction a suffi pour rompre. Autour de cette adhérence, on trouve un peu de pus. Point de péritonite. A ce niveau, la vésicule présente un léger épaississement dû à des dépôts plastiques. La muqueuse ne présente aucune altération. Aucun calcul biliaire.

6. *Tumeur du corps thyroïde.*

M. Castiaux. — Louise M..., âgée de 85 ans, morte à la Salpêtrière le 1er décembre 1869, portait, depuis l'âge de 12 ans, sur le côté droit du larynx, une tumeur qui s'est développée rapidement dans les derniers mois. D'une consistance très-ferme, elle présentait en quelques points de la fluctuation.

La peau est saine, non adhérente. Le muscle sterno-mastoïdien, d'une belle coloration rouge, s'étale sur toute la surface de la tumeur et la fixe de toutes parts. La veine jugulaire externe, toujours gonflée pendant la vie, est large et étalée. La carotide primitive longe le bord postérieur de la tumeur et a presque atteint le volume du petit doigt. Les nerfs pneumo-gastrique, phrénique, les branches du plexus brachial sont situés sous la tumeur et ne paraissent point comprimés. Les artères thyroïdiennes sont d'un volume double de celles du côté sain.

Cette tumeur mesure 11 centimètres de diamètre et remonte jusqu'au bord du maxillaire inférieur. Elle repousse fortement du côté gauche l'os hyoïde et le larynx qui paraît écrasé. Toute la moitié droite du cartilage thyroïde est rapprochée de la ligne médiane ; les cordes vocales sont fortement rapprochées et la lumière du larynx est diminuée de moitié. La trachée n'a subi aucune modification.

La tumeur est lisse, sans bosselure, presque fluctuante en certains points voisins de la surface. Elle est unie aux organes voisins par un tissu cellulaire lâche.

Elle est constituée par une enveloppe résistante de 2 millimètres d'épaisseur et de structure fibreuse, remplie de caillots fibrineux de différents âges. Au centre, masses jaunâtres, granuleuses, friables, présentant au micoscrope des granulations graisseuses très-petites.

Autour de ces noyaux, la substance est plus consistante, gélatiniforme, disposée sous forme de couches concentriques. Le microscrope n'y montre aucune structure bien nette : une légère striation et des granulations moins abondantes.

Du côté de la surface, on trouve des foyers hémorrhagiques de formation récente. L'un d'eux est considérable, il a 8 centimètres de longueur, présente une coloration noirâtre. Vers la face profonde, la fibrine a déjà commencé à se précipiter sous forme de couche transparente.

En aucun point de la tumeur on ne retrouve de vestige du tissu glandulaire.

La glande thyroïde du côté gauche est saine et mesure 3 centimètres de longueur.

7. *Tumeur de la protubérance, de nature syphilitique.*

M. Candelé. — Chez un sujet mort à l'âge de 38 ans avec tous les symptômes d'une affection cérébrale, on a trouvé, à la partie inférieure et antérieure de la protubérance, au-dessus du

bulbe, une tumeur d'une couleur jaune, à peu près du volume d'une noix, occupant le sillon médian et s'étendant inégalement des deux côtés, mais surtout à gauche. Cette tumeur était dure, résistante et contrastait avec la mollesse du tissu cérébral environnant. Elle avait, à l'œil nu, tous les caractères d'une gomme. L'examen microscopique est venu confirmer cette opinion.

Les antécédents, d'ailleurs, et les symptômes observés durant la vie venaient encore appuyer cette hypothèse. Le sujet avait eu un chancre une dizaine d'années auparavant. Depuis lors, pas d'accident, sauf quelques plaques muqueuses à l'anus, et, il y a trois ans, au niveau de l'épine iliaque droite, une syphilide ulcéreuse dont la cicatrice est encore visible. Il y a deux ans, une attaque de paralysie incomplète était survenue à la suite; il traînait la jambe mais était encore valide, lorsque. un mois avant son entrée à l'hôpital, il a été frappé d'une seconde attaque.

La première fois que nous l'avons vu, salle Saint-Michel, à la Charité, dans le service de M. Pelletan, remplacé par M. Lancereaux, tout le côté droit était paralysé et en même temps contracturé. Les membres supérieurs et inférieurs, quand on avait cherché à les étendre, revenaient invariablement dans un état de flexion forcée. A gauche, la motilité était diminuée mais non abolie.

La sensibilité tactile était très-altérée du côté droit, la sensibilité douloureuse, au contraire, notablement augmentée, et le malade poussait des cris quand on le pinçait.

L'intelligence n'a pas subi la moindre atteinte. Jusqu'au dernier moment, le malade a compris toutes les questions qu'on lui adressait, et il nous a donné par signes tous les renseignements que nous avons eus sur son compte. La parole n'était pas abolie, mais il y avait une grande difficulté dans l'articulation des sons; il ne disait que des monosyllabes ou des fragments de mots.

Il y avait un strabisme convergent. L'œil du côté droit ne pouvait pas se porter en dehors; ces phénomènes trouvent leur explication dans le siége même de la tumeur, au point d'origine du nerf moteur oculaire externe. Ce nerf était d'ailleurs visiblement altéré.

La mort a été la conséquence de la paralysie du pharynx et du passage des aliments dans les voies respiratoires. Les poumons étaient farcis de noyaux de gangrène et de pneumonie caséeuse. On trouvait des parcelles d'aliments dans les bronches.

8. *Fusion de deux des valvules sygmoïdes de l'aorte.*

M. Candelé. — On trouve à l'origine de l'aorte deux valvules au lieu de trois. Une de ces valvules est bien manifestement le résultat d'une fusion dont un petit frein, situé à la partie inférieure de sa face concave et près du bord adhérent, est actuellement la seule trace. Cette valvule est, de plus, incrustée dans la portion moyenne d'une assez forte épine osseuse. La pièce provient d'un sujet mort à l'âge de 36 ans, à la Charité, salle Saint-Michel, n° 11.

Sur le vivant, on avait constaté tous les symptômes d'une péritonite tuberculeuse se liant à la production de granulations dans d'autres organes, principalement dans les poumons. L'autopsie a vérifié ce diagnostic. Il y avait un grand essoufflement.

Quelques mois avant de venir à la Charité, le malade avait été, à l'hôpital Beaujon, traité pour une pleurésie chronique, et on lui avait fait l'opération de l'empyème. Son poumon gauche respirait très-imparfaitement. Il y avait eu chez lui, à la même époque, des symptômes de péricardite. En palpant le cœur, on sentait un frottement sous la main. L'auscultation faisait également entendre des bruits de frottement, mais pas de souffle.

9. *Péritonite consécutive à une métrite traitée par les cautérisations au fer rouge.*

M. Nepveu présente les organes génitaux d'une femme de 43 ans morte de péritonite. Des végétations et des granulations de l'utérus avaient nécessité une cautérisatiou au fer rouge, à la suite de laquelle des accidents survinrent qui enlevèrent la malade.

M. Parmentier. — Je pense que l'existence de la douleur dans la région de l'ovaire était un motif pour s'abstenir de toute cautérisation, laquelle n'était même pas indiquée par une ulcération du col ni par un excès de volume de cet organe. J'ai vu, à la Maison municipale de santé, une femme qui éprouvait de la douleur au niveau de l'ovaire et présentait aussi, au col de l'utérus, une ulcération d'un rouge vif et mamelonné avec un écoulement muco-purulent; elle fut cautérisée au fer rouge, le lendemain la malade avait

des douleurs très-vives dans le ventre, la face était grippée, il y avait une fièvre intense et la mort survint peu de temps après. A l'autopsie l'on reconnut l'existence d'une ovarite suppurée. Instruit par ce fait, M. Demarquay, appelé en consultation, par Trousseau, près d'une femme, pour lui pratiquer une cautérisation, refusa de le faire, parce qu'il constata qu'il existait une vive douleur dans la région de l'ovaire et l'événement prouva qu'il avait bien fait de s'abstenir, car la malade eut un peu plus tard des accidents formidables auxquels elle succomba.

Dans le fait actuel, la cause de la métrorrhagie n'existait pas dans l'utérus, car cet organe ne présente aucune fongosité, aucune production polypeuse. Celles-ci sont fréquemment l'occasion de métrorrhagies. Appelé auprès d'une malade de 58 ans environ, qui avait une perte très-abondante, je pratiquai le toucher, le col de l'utérus était assez dilaté pour permettre l'introduction du doigt dans la matricedont je trouvai la cavité pleine de granulations. La sensaiton était celle du doigt dans un vase rempli de grains de groseilles. Je parvins à extraire, avec mon doigt, ces granulations, elles étaient grosses comme des graines de chènevis aplaties, et étaient uniformes ; leur configuration et leur grosseur rappelaient les graines de la belladone. Cette opération suffit pour mettre fin à la métrorrhagie ; toutefois, la malade conserva toujours un écoulement glaireux assez abondant pour l'obliger à se garnir. Je crois qu'il s'agissait, dans ce cas, de l'affection décrite par Récamier sous le nom de *polypes multiples de la cavité utérine*.

10. *Sarcôme du genou*

M. Curtis. — A. B. 20 ans, grand, pâle, entré au service de M. Voillemier à l'Hôtel-Dieu, pour une tumeur du genou droit. Le début remonte à un an ; sans cause appréciable, le genou commença à gonfler. Il s'accrut progressivement et régulièrement snns douleurs vives, sans phénomènes inflammatoires. — Marche impossible depuis quelques mois; perte de l'appétit; amaigrissement et pâleur.

A son entrée, tumeur grosse comme une tête d'adulte régulièrement arrondie, peau rougie par topiques irritants, pas de chaleur au palper, dureté osseuse dans la plupart des points, pas de crépitation quand on comprime. En dehors et en bas grosse bosselure mollasse, le creux poplité est empâté, nulle part de fluctuation, peu de battements, rotule immobile.

Etat général satisfaisant, pas de ganglions inguinaux.

Amputation de la cuisse le 22 novembre 1869.

La tumeur que présente M. Curtis a été moulée par M. Baretta (ce qui n'a pas permis un examen histologique complet).

A l'œil nu c'est un cas type de *sarcome périosté*, tel que les décrit Virchow. (Path. des tumeurs, trad. Aronssohn, vol. I, p. 283 *et seq.*) Le genou ayant été fendu d'avant en arrière sur la ligne médiane, on reconnaît d'abord que le fémur seul est le siége de la néoplasie; que celui-ci a eu son origine à la périphérie de l'épiphyse, et qu'elle s'est développée entre la table de tissu compacte et le périoste. Le tissu spongieux de l'épiphyse du fémur, le tibia, la rotule paraissent sains. Sur la coupe on voit parfaitement que la tumeur est séparée du tissu spongieux de l'épiphyse par une traînée blanche qui est le tissu compacte inaltéré et nullement déformé. La tumeur englobe l'épiphyse fémorale dont elle est séparée par la lame de tissu compacte, tandis qu'à l'extérieur elle est recouvérte par le périoste. La masse mobile présente plusieurs états différents : 1° Dans le creux poplité, masse charnue, rougeâtre, mollasse, parsemée de points hémorrhagiques, se continuant en avant, autour du côté externe du genou, avec la masse molle qu'on distinguait au palper; 2° le reste de la tumeur est dure et ressemble exactement, à l'œil nu, au tissu spongieux de l'extrémité du fémur ou du tibia; même coloration, même disposition des trabécules osseux; 3° en quelques points limités, il y a de petites masses dures, grisâtres (sarcome calcifié). Un point remarquable, par lequel cette tumeur s'accorde parfaitement avec la description faite par Virchow, c'est la conservation du cartilage diarthrodial, ou plutôt de la couche de cartilage calcifié qui avoisine l'os. Ce cartilage est entouré sur ses bords par la tumeur qui commence à le contourner et à envahir la cavité articulaire. Celle-ci est conservée, mais elle a perdu beaucoup de son étendue. Il ne reste plus que la cavité intermédiaire aux cartilages articulaires ; le cul-de-sac poplité a disparu.

Les vaisseaux et nerfs du creux poplité sont refoulés en arrière, mais ne paraissent pas altérés.

Examen microscropique fait sur des points de la tumeur charnue, sans durcissement. — La tumeur est constituée par des cellules en contact les unes avec les autres, la plupart fusiformes, arrondies. Il y a peu de cellules à noyaux multiples (myéloplaxes), celles-ci sont peu volumineuses et n'offrent pas des noyaux très-nombreux (6 à 10 tout au plus).

11. *Fracture et luxation de deux vertèbres lombaires. Paraplégie.*

M. Labadie-Lagrave montre des fractures avec luxations de deux vertèbres lombaires. Il s'agit d'un homme pris dans un éboulement; ce traumatisme tendit à exagérer la flexion du corps, au point de faire rompre les vertèbres en les écrasant. L'individu, dont la moelle se trouva ainsi comprimée, vécut encore deux mois avec une paralysie complète. L'autopsie montra en effet la moelle aplatie dans un point et comme étirée.

12. *Fongosités synoviales du poignet droit.*

M. Malassez. — R. E., âgé de 39 ans, a toujours joui d'une excellente santé. Il y a dix-neuf mois, il fit une chute de cheval et tomba sur la main droite ; il ne se fit pas de fracture, ne souffrit du poignet que quelques jours, et ne pensa plus à son accident. Mais il y a neuf mois environ, il s'aperçut que son poignet droit était plus volumineux que l'autre ; il y ressentait des douleurs quand le temps était pour changer, et il éprouvait une certaine gêne qui disparaissait lorsqu'il s'était échauffé, dit-il. Puis le gonflement augmenta, les mouvements devinrent difficiles, douloureux, puis impossibles, et il entra à l'hôpital une première fois, au mois de juin 1869.

Messieurs Trélat et Duplay diagnostiquèrent des fongosités synoviales dans les gaînes tendineuses des fléchisseurs. On employa différents traitements : teinture d'iode, vésicatoires répétés, raies de feu, compression, immobilité ; on ne parvint qu'à l'améliorer ; et il sortit le 21 septembre.

Le 9 novembre il était obligé de rentrer à l'hôpital; toutes les régions du poignet et de la main étaient, outre le gonflement antérieur, de coloration rouge tendre, chaudes, douloureuses ;

le moindre mouvement exaspérait les douleurs ; le malheureux ne dormait plus, ne mangeait plus et s'affaiblissait.

Le membre est placé dans une gouttière et on lui pose des cataplasmes laudanisés : il fut d'abord soulagé, mais les douleurs reprirent plus vives que jamais ; sur la face antérieure du poignet, au voisinage du cubitus, il s'était formé une fluctuation ; on ouvrit et il s'écoula un peu de pus très-épais ; avec un stylet on reconnut qu'il siégeait dans la cavité fongueuse : il fut soulagé ; puis quelques jours après, un autre foyer apparut à la face dorsale du poignet et fut également ouvert. Un troisième menaçait dans la paume de la main.

M. Trélat résolut de lui pratiquer l'amputation de l'avant-bras ; elle lui fut faite le 9 décembre par la méthode à lambeaux.

La pièce présente les plus grandes analogies avec une pièce que j'ai présentée au mois de juin dernier.

Les tendons des fléchisseurs sont compris dans une masse de fongosités laquelle passe sous le ligament antérieur du carpe, puis soulève et distend l'aponévrose palmaire en suivant toujours les tendons des fléchisseurs. Au-dessus du ligament antérieur du carpe et sur la partie interne de la masse fongueuse on voit la place de l'abcès ouvert pendant la vie, et en partie comblé par les végétations. Dans la paume de la main on voit deux autres abcès : l'un siégeant entre les tendons superficiels et profonds et faisant hernie à travers l'aponévrose palmaire distendue du côté de l'éminence hypothénar ; l'autre siégeant également sous l'aponévrose palmaire à la face interne de l'éminence thénar ; ces deux abcès ont le volume d'une grosse noisette environ, leurs parois sont formées par les fongosités, et le pus qu'ils renferment est jaune verdâtre, visqueux et très-épais. Ces abcès ne communiquent pas avec les articulations.

Celles-ci sont remplies de fongosités, qui se continuent avec celles que nous venons de décrire et elles font hernie du côté de la face dorsale ; c'est dans une de ces masses fongueuses que s'était formé un des abcès ouvert pendant la vie. Les cartilages articulaires sont détruits en partie, les os mis à nu, les ligaments distendus. Si bien que lorsque le poignet se meut on a la sensation dite du sac de noix.

Si on veut bien se reporter à la présentation que j'ai faite en juin dernier, on verra bien que ce sont les mêmes lésions ; mais elles sont ici à un degré plus avancé.

13. *Polypes du rectum.*

M. Malassez. — Ces polypes proviennent d'un malade de la clientèle de M. le Dr Péan. C'est un homme de 45 ans environ, qui avait toujours joui d'une excellente santé (il avait eu seulement il y a douze ans, une maladie de peau, de l'acné autant qu'il puisse se le rappeler, qu'on avait traitée et guérie par les purgatifs), lorsqu'il y a quatre ans il fut pris de diarrhée, que rien ne put arrêter. Les médecins de sa province épuisèrent sur lui tout l'arsenal pharmaceutique ; on lui fit suivre pendant trois mois un régime lacté ; on l'envoya aux eaux : rien n'y fit.

En dernier lieu, il vint à Paris consulter M. Nélaton, qui le premier, eut l'idée de pratiquer chez lui le toucher rectal et diagnostiqua un rétrécissement du rectum. Le traitement fut confié à M. Péan celui-ci ayant eu l'amabilité de m'inviter à venir voir ce malade, voici ce que j'ai constaté :

A l'anus il existe deux condylomes peu volumineux, mais ni ulcération, ni cicatrice; un peu de rougeur des tissus seulement; le toucher est très-douloureux ; le sphincter est fortement contracturé ; dans cette portion comme dans la portion ampullaire la muqueuse paraît saine ; mais à 5 cent. environ de l'orifice anal, on arrive sur des parties végétantes qui rétrécissent le canal à tel point que l'indicateur a peine à pénétrer et non sans déterminer d'assez vives douleurs. Ces productions s'étendent au delà des limites que peut atteindre le doigt et on ne peut voir jusqu'où elles vont.

Avec le spéculum de Fergusson, on découvre assez facilement les productions nouvelles qui se présentent sous la forme de petites masses granuleuses, de couleur rouge, de consistance charnue. Les troubles fonctionnels déterminés par ces lésions sont des douleurs assez vives au moment de la défécation. Des besoins très-fréquents d'aller à la garde-robe (toutes les trois heures environ) amenant l'issue de matières diarrhéiques brunâtres ; quand les matières sont un peu résistantes ou même quand les défécations se répètent plus souvent, il se produit des hémorrhagies ordinairement plus abondantes. Sous l'influence de tous ces troubles la santé générale du malade s'est altérée ; il est maigre, a le teint jaune, et sent ses forces s'affaiblir peu à pu.

M. Péan essaya tout d'abord les courants continus ; puis il en vint à l'extirpation des polypes un à un. Ceci fut fait à plusieurs séances ; les derniers qu'il enleva étaient plus volumi-

neux que les autres, ils avaient environ le volume d'une cerise, ils siégeaient à 10 cent. environ de l'orifice anal.

Examen microscopique. — Sur une coupe perpendiculaire à la surface du polype et passant par le pédicule ; on voit une série de glandes en tubes rayonnant du point d'implantation du polype à sa surface. Ces glandes sont volumineuses, quelques-unes présentent des sinuosités et des dilatations comme variqueuses. Il en est qui ont un seul cul-de-sac, d'autres qui en ont en plus grand nombre et semblent se rapprocher des glandes en grappe. Leur ouverture est en général plus étroite que leurs autres portions. L'épithélium qui les tapisse est cylindrique ; la majeure partie des cellules ont subi la transformation muqueuse et se sont vidées ; aussi, vues de profil, ressemblent-elles à une rangée d'outres ouvertes et accolées les unes aux autres ; tandis que, de face, l'ensemble de la couche épithéliale apparaît comme un crible : les trous correspondant aux ouvertures des cellules ; et l'espace compris entre ces trous, aux parois accolées. Les cellules ne remplissent pas complément la glande, comme on peut le voir sur une coupe parallèle, à la surface du polype ; elles laissent une lumière centrale dans laquelle se trouvent des granulations. Ces cellules épithéliales sont très-adhérentes entre elles ; elles peuvent s'énucléer du tube granulaire ; aussi en rencontre-t-on sous le champ du microscope formant comme des doigts de gants, tandis que sur la préparation, on voit des tubes glandulaires vides d'épithélium. Le tissu qui forme la base d'implantation du polype et celui qui sépare les tubes glandulaires est de tissu conjonctif ; assez abondant à la base, il forme une couche très-mince entre les tubes, mais souvent s'épaissit au niveau des orifices de ces tubes, et fait saillie à la surface de la tumeur, à la façon d'une papille, et ce qui rend encore la ressemblance plus frappante, c'est que ces parties saillantes sont recouvertes d'un épithélium pareil à celui qui forme la couche profonde de l'épiderme. Ce qui est peut-être dû aux frottements que doivent subir cette partie.

Cette disposition me paraît intéressante en ce qu'elle montre avec quelle facilité les adénomes peuvent donner naissance aux papillomes, et même se transformer complétement en cette variété de tumeur. Le mécanisme de cette transformation a parfaitement été indiqué par M. Cornil (Mém. Soc. biol., 1864, et thèse Levesque, Paris, 1866). Elle explique aussi comment les adénomes peuvent donner lieu à des kystes, il suffit en effet que ces portions papillaires de tissu conjonctif s'hypertrophient et viennent fermer les orifices glandulaires qui les séparent.

Je n'ai pas retrouvé cette disposition sur les polypes les plus petits et très-probablement les plus récents; chez eux le tissu conjonctif d'implantation est également très-peu abondant; ils sont sessiles; ils sont en un mot constitués par de l'adénome pur. Et si ces faits sont dans la suite constatés sur d'autres sujets, on sera en droit de conclure que les polypes muqueux du rectum débutent par une hypertrophie de l'élément glandulaire, à laquelle vient s'ajouter plus tard une hyperplasie de l'élément conjonctif hyperplasié produisant d'une part la pédiculisation de la tumeur, d'autre part la tendance à la transformation papillomateuse et kystique.

M. Desprès. — J'ai eu souvent l'occasion d'examiner des polypes du rectum, mais ceux qu'on vient de voir ressemblent bien plutôt à des végétations comme celles que l'on trouve sur le tégument externe et me paraissent plutôt être des condylomes que des polypes.

M. Malassez. — Pendant mon internat à l'hôpital de Lourcine, j'ai souvent examiné les végétations de la région anovulvaire. Elles sont formées par des prolongements du tissu conjonctif, recouverts d'épithélium, comme cela se voit ici, mais il y a entre ces deux productions de grandes différences.

Dans les végétations, les espaces compris entre les prolongements de tissu conjonctif sont remplis de cellules épithéliales, lesquelles sont stratifiées et pavimenteuses, ce sont là, en un mot, des papillomes. Ici, au contraire, les cellules sont cylindriques, elles ne remplissent pas l'intervalle compris entre les prolongements de tissu conjonctif, elles ne font que les tapisser, laissant entre eux une lumière centrale, comme on peut s'en assurer sur des coupes parallèles à la surface. De plus, si on compare ce tissu au tissu de la muqueuse rectale, on verra qu'il n'y a aucune différence fondamentale, mais seulement une hypertrophie. Ces productions rentrent donc bien dans la classe des polypes muqueux du rectum, ce sont bien des adénomes.

M. Desprès. — Pour moi, je prétends qu'il s'agit de végétations de même nature que celles qui existent sur des plaques muqueuses anciennes et sur des chancres mous.

Chez une femme sur laquelle j'avais observé, deux ans auparavant, des plaques muqueuses de la vulve, j'ai vu survenir, au bout de deux ans, des végétations absolument semblables et siégeant aussi autour de l'anus et dans le rectum et qui offraient, à l'examen microscopique, les mêmes caractères que ceux qui sont exposés ici. En tous cas, les polypes du rectum sont rarement multiples.

M. Malassez. — J'ai examiné avec grand soin l'anus et la partie inférieure du rectum et je n'y ai trouvé ni ulcération, ni cicatrice d'ulcération. J'ajouterai que pour ce qui concerne les végétations dont parle M. Desprès, et qui accompagnent en général les chancres mous, elles ne ressemblent en rien à ces polypes, formés par un tissu jeune semblable à celui des bourgeons charnus, on y retrouve des conduits glandulaires en voie de destruction et non pas hypertrophiés.

M. Hayem. — Je demanderai à M. le présentateur s'il a trouvé quelque rapport entre ce que Virchow a décrit, sous le nom de colite polypeuse et les productions qu'il vient de nous montrer?

M. Malassez. — Je n'ai pas lu le travail de Virchow, mais les seuls travaux qu'il m'a été donné de consulter, sont : 1° un travail de Robin sur les hypertrophies muqueuses du col utérin et du rectum (*Gaz. hôp.*, 1852); 2° une communication de M. Cornil à la Société de biologie, 1864; 3° une thèse de M. Lévesque, 1866, où se retrouvent exposés les travaux de Lebert, Robin, Verneuil et Cornil.

14. *Débris placentaires analogues à des corps fibreux. — Caillot de la face fœtale du placenta.*

M. Chantreuil. — Chez une femme, dont le rétrécissement du bassin nécessita l'intervention du forceps et qui mourut de péritonite, on trouva dans l'utérus de petites masses pédiculées qui avaient une certaine ressemblance avec de petits corps fibreux. D'après l'examen microscopique, fait par M. Legros, nous acquîmes la certitude qu'il

s'agissait de débris placentaires ayant donné lieu à des caillots qui produisirent une infection putride.

M. Charpentier. — Il n'est pas rare, en effet, que les hémorrhagies qui surviennent après la délivrance donnent lieu à des caillots ; mais, en général, ces caillots offrent un volume moindre que les pièces qu'on nous présente ici, c'est ce qui explique leur disparition par résorption ; quant à l'organisation de ces caillots, le fait est au moins rare. Dans le cas actuel, il s'agit, je crois, d'un caillot attaché à un débris placentaire.

M. Chantreuil montre encore un caillot fibrineux énorme, situé à la face fœtale du placenta. C'est en général sur la face opposée qu'ont lieu ces sortes d'hémorrhagies placentaires.

M. Charpentier. — Il est difficile d'admettre que les hémorrhagies se produisent dans le placenta sans altération préalable de son tissu. Ici, le tissu paraît sain, aussi ne doit-on pas songer à une hémorrhagie utéro-placentaire. Or, c'est à la face fœtale que siége exclusivement l'hémorrhagie que nous attribuons à une rupture probable des vaisseaux du cordon. En effet, la forme particulière de ce cordon dont les éléments sont disposés comme s'il y avait un premier degré d'injection sur les membranes, démontre qu'il s'agit d'une hémorrhagie ombilicale et non d'une hémorrhagie placentaire.

15. *Périty phlite avec abcès de la région cæcale.*

M. Malherbe présente une périty phlite avec perforations multiples du cæcum provenant de l'autopsie d'un homme mort à l'hôpital Saint-Louis, dans le service de M. Guibout. Tout le cæcum est entouré de pus mêlé à des matières fécales qui forment un cloaque ayant fusé le long des muscles psoas iliaques jusqu'au grand trochanter.

M. Desprès. — Les perforations sont-elles antérieures ou postérieures à la fosse iliaque? telle est la question qu'on peut se poser ici.

M. FERNET. — La présence de matières stercorales dans l'abcès ne laisse aucun doute sur le fait de la préexistence de ce dernier.

16. *Embryon de trois semaines.*

M. BLANCHARD. — L'embryon que j'ai eu l'honneur de présenter à la Société anatomique est le fruit d'un avortement chez une femme, âgée de 20 ans, qui habite une petite commune de Seine-et-Marne.

Douée d'une bonne santé, elle était d'une nature très-impressionnable.

Mariée au mois de mars 1869, elle ne vit pas ses règles dans le mois d'avril. Au mois de mai, elle fit un voyage à Chartres (Eure-et-Loir). En arrivant dans cette ville, elle fut prise de coliques et perdit une quantité de sang assez considérable. Un médecin fut appelé; il ne vit là qu'un phénomène de menstruation. La malade garda le repos pendant deux jours et fut complétement rétablie.

Revenue dans le département de Seine-et-Marne, elle ne fut pas réglée dans les mois de juin, juillet et août. En septembre, elle perdit une petite quantité de sang. Dans le mois d'octobre, les règles ne parurent pas.

La jeune femme se croyait enceinte; elle ressentait parfois de violentes douleurs dans les aines et disait alors sentir remuer son enfant. Les seins s'étaient développés, mais le ventre n'avait pas augmenté de volume.

Le 12 novembre, au soir, cette femme fut prise de violentes coliques qui durèrent environ trois heures; elle perdit ensuite une quantité considérable de sang et rendit quelques caillots.

C'est alors que le médecin de la localité fit appeler M. le Dr Voisin.

Le Dr Voisin, pensant qu'il y avait grossesse rapporta les caillots, et me pria, le lendemain, de les examiner.

Après avoir séparé les caillots, je découvris une partie où un issu paraissait organisé. L'ayant disséquée, je mis à découvert une petite tumeur, légèrement ovalaire, de la grossseur d'une petite noisette. Elle avait, dans son plus grand diamètre, 17 millimètres de longueur; dans son plus petit, 15 millimètres Je l'ouvris en présence de M. le Dr Voisin, et je pénétrai dans une cavité de même forme que la tumeur elle-même, ayant,

dans son plus grand diamètre, 11 millimètres de long; dans son plus court, 9 millimètres.

Nous reconnûmes que nous avions bien sous les yeux un œuf humain, ce que nous avions déjà pensé.

En effet, cette cavité était formée par le chorion; elle logeait une petite tumeur ovalaire oblongue, d'un blanc grisâtre, gélatineuse, adhérente au chorion. Elle était constituée par l'embryon enveloppé de la membrane amnios. Sa longueur était de 3 millimètres 1/2 à 4 millimètres.

Une des extrémités était arrondie, légèrement recourbée, séparée du reste par un sillon; l'autre extrémité, légèrement recourbée dans le même sens que la première était allongée et se terminait en pointe mousse.

Il n'existait ni rudiment des membres, ni trace des yeux.

Ces différents caractères nous ont fait supposer que cet embryon datait environ de deux à trois semaines.

17. *Vagin et utérus bifide.*

M. Rendu. — Il s'agit d'une femme petite et d'apparence chétive, à poitrine étroite; le système pileux est remarquablement développé; elle est âgée de 31 ans. Réglée tard, à 17 ans, elle ne l'a jamais été qu'incomplétement et mal. Mariée, sans avoir d'enfants, elle souffre beaucoup pendant les rapports sexuels, et c'est en partie pour cela qu'elle vient à l'hôpital. Depuis quelques mois, elle perd assez abondamment à ses époques et parfois dans les intervalles mensuels. De plus, elle est sujette à une leucorrhée assez abondante. La région lombaire est le siége de douleurs profondes, qui empêchent toute espèce de mouvement. Cet état entretient chez elle une dyspnée opiniâtre, qui se caractérise par de l'oppression à l'épigastre, des vomissements fréquents. L'aspect général est profondément anémique.

La première pensée fut qu'on avait affaire à un polype, mais le toucher montra qu'il n'existait aucune tumeur. On sentait, au fond d'un vagin très-court, le corps de l'utérus en antéversion complète; ce corps paraissait petit et peu développé, du reste parfaitement mobile. Mais le col se sentait à peine, tandis que, de chaque côté, une bride fibreuse faisait saillie dans les culs-de-sac latéraux. Les mouvements imprimés à l'utérus tendaient ces brides et étaient douloureux.

On rattacha les symptômes fonctionnels à l'antéversion de

l'utérus, et celle-ci au tiraillement exercé par les brides en question. M. Désormeaux, après avoir essayé pendant quelque temps un traitement médical (bains, injections émollientes), fit la section, le 4 décembre, de la bride gauche. Il y eut peu d'hémorrhagie; les suites immédiates de l'opération furent bénignes, sauf persistance de douleurs profondes dans le petit bassin. Mais l'inappétence, déjà prononcée avant l'opération, s'exagéra encore, et la malade s'amaigrit. Le 14 décembre, elle fut prise de frissons, le teint changea, le ventre se ballonna, et une constipation opiniâtre s'établit. Des vomissements verdâtres qui eurent lieu le lendemain, la petitesse du pouls, la sensibilité abdominale ne laissèrent plus de doute sur l'existence d'une péritonite qui se généralisa de plus en plus et amena la mort de la malade le 20 décembre.

A l'*autopsie*, outre les lésions d'une péritonite générale suppurée, on constata, dans les organes génitaux, les particularités suivantes :

Le vagin, très-court, est partagé en deux par une cloison verticale qui, étant déjetée du côté droit, n'a pas été reconnue pendant la vie. Cette cloison est perforée à la partie supérieure, à 1 centimètre. Au-dessous du col, un petit pertuis, assez large pour passer une plume à écrire, conduit dans la seconde cavité vaginale, au niveau de son second col utérin petit et incomplétement développé.

L'utérus, qui ne dépasse pas le volume de celui d'une jeune fille, s'ouvre par deux cols distincts dans la double cavité vaginale. En sectionnant chacune de ces moitiés latérales, on voit qu'il règne sur toute la longueur de l'organe, une cloison médiane qui partage la cavité utérine en deux cavités égales.

Les trompes de Fallope, très-développées, se relient à des ovaires volumineux remplis de kystes à divers degrés d'évolution: celui du côté droit était purulent.

Le cul-de-sac utéro-rectal, rempli de pus, présente, à la partie postérieure et latérale gauche, une dépression qui arrive presque au contact du point où a eu lieu le débridement. En ce point la paroi vaginale est très-mince et présente des traces d'inflammation. Il est possible que, bien qu'il n'y ait pas eu de perforation du cul-de-sac péritonéal, son inflammation soit devenue le point de départ de la péritonite qui a emporté la malade; mais le kyste suppuré de l'ovaire paraît y avoir eu une large part.

10. *Cancer de la vessie.*

M. Rendu. — Cet homme, âgé de 69 ans, d'une vigoureuse constitution, n'a jamais eu de rétrécissement ni de maladies vénériennes. Il y a trois ans, il eut une hématurie spontanée et commença à être gêné dans la miction. Cet accident se répéta assez souvent et, dans l'intervalle, les urines étaient assez troubles, bien que la vessie eût gardé sa contractilité.

Le 18 novembre 1869 il se présenta à l'hôpital Necker. Depuis plusieurs jours il souffrait d'une rétention d'urine complète : un médecin avait essayé de le sonder, et il en était résulté une hématurie qui durait encore au moment de son arrivée. On crut à une fausse route récente.

Le cathétérisme, avec une sonde d'argent à forte courbure, montra un obstacle dans la région prostatique : on ne pouvait pénétrer dans la vessie qu'en rasant le pubis, et encore dans ce mouvement la sonde était déviée et son pavillon se portait assez fortement à gauche. Le toucher rectal permit de constater dans la région prostatique un empâtement assez volumineux, mal circonscrit, que l'on regarda comme la prostate hypertrophiée. La sonde de Mercier fit voir que le lobe médian était assez volumineux.

En raison de la durée de l'affection et des signes physiques, on diagnostique une hypertrophie de la prostate ayant déterminé de la cystite chronique. Les signes fonctionnels se réduisaient en effet à un besoin fréquent d'uriner, et à une ardeur très-vive pendant la miction ; il existait peu de fièvre, mais une inappétence à peu près complète.

L'affection suivit son cours.

Du 18 novembre au 24, chaque matin la sonde ramenait de l'urine ammoniacale mêlée de sang : des injections froides d'eau mêlée d'acide phénique parurent amener une amélioration passagère, mais le malade ne put supporter une sonde à demeure, et l'inappétence resta toujours assez prononcée.

Le 25, un frisson violent se déclara, et revint pendant plusieurs jours à la même heure, sans être influencé par le sulfate de quinine. Chaque accès s'accompagnait de céphalalgie, d'injection des pommettes, de sueurs profuses ; le pouls restait lent et dur, et le malade maigrissait visiblement. Les hématuries cessèrent complétement.

Le 1er décembre, on s'aperçut que le testicule gauche devenait le siége d'un empâtement douloureux. La rougeur et le gonfle-

ment augmentèrent rapidement : on sentait de la fluctuation à travers laquelle on arrivait sur une partie dure; on diagnostiqua une orchite compliquée de vaginalite, et due à l'irritation des parties profondes de l'urèthre.

A partir de cette époque, les accidents généraux prirent une gravité beaucoup plus grande. La langue se sécha, le malade devint sourd et tomba dans l'adynamie sans, du reste, présenter d'accidents cérébraux. La fièvre s'établit d'une manière permanente ainsi que la dyspnée. En même temps, des changements profonds survinrent du côté des urines qui devinrent brunâtres et fétides, analogues à du purin, tandis que leur sécrétion se supprima presque complétement.

Le 9, la voix s'éteint et le râle trachéal se déclare. Mort le 11 dans la soirée.

Autopsie le 13 décembre, trente heures après la mort. Tous les organes contenus dans l'excavation pelvienne sont reliés ensemble par des adhérences multiples : les ganglions lombaires et pelviens, très-hypertrophiés en font également partie. La dissection montre les lésions suivantes :

La vessie, très-épaissie, présente des parois racornies, atteignant plus de 1 centimètre en certains points. La cavité est fort réduite. Par sa face externe, elle est doublée d'une enveloppe de tissu cellulaire épais, surtout sur les parties latérales, où viennent aboutir les artères vésicales. En ce point, si l'on presse sur les veines qui émergent de la vessie, on constate qu'elles sont remplies de pus. Cette paroi externe est du reste sans bosselures. La surface interne, au contraire, se trouve hérissée de saillies mamelonnées, fongueuses, développées surtout à la partie antérieure et sur les côtés de la cavité vésicale. Ce tissu noirâtre et sanieux du côté de la muqueuse, est d'un blanc grisâtre à la coupe et donne un suc abondant. Il offre tous les caractères extérieurs du cancer de la vessie.

La *prostate* est assez volumineuse mais non bosselée en arrière. De ce côté existe un point ramolli qui communique avec une portion malade du verumontanum. Celui-ci est très-hypertrophié et dégénéré ; il forme une tumeur conoïde qui obture complétement l'orifice vésical, sauf à droite, où existe un sillon par où s'engageait la sonde. A part ce point, manifestement dégénéré comme le reste de la muqueuse vésicale, la prostate paraît saine et n'a évidemment été envahie que consécutivement au reste de la vessie.

Le reste de la muqueuse uréthrale est sain : au devan du vérumontanum, traces d'anciennes fausses routes.

Les reins, anémiés et pâles, sont en partie atteints de dégénérescenece graisseuse.

A part les ganglions lombaires et pelviens qui sont cancéreux comme la vessie, il n'y a de cancer dans aucun organe. Les ganglions inguinaux étaient sains.

19. *Déformation symétrique du crâne.*

M. Leboucher montre une déformation du crâne, trouvée à l'autopsie d'une femme de 75 ans, morte dans le service de M. Vulpian, à la Salpêtrière.

Cette déformation toute spéciale consiste en un épaississement symétrique, qu'on observe des deux côtés de la suture sagittale; en dehors de cette ligne épaissie, se trouve un sillon où l'os est aminci au point d'être transparent.

On se demande si une pareille déformation doit être considérée comme un arrêt de développement congénital, ou bien comme une hyperostose, suite d'irritation locale?

M. Ranvier. La symétrie parfaite qu'on observe dans les déformations de ce crâne, doit faire éloigner l'idée d'une irritation locale provenant du système nerveux. On peut émettre l'hypothèse d'une action spéciale des vasomoteurs sur le tissu osseux. En tous cas, il faut rechercher par des coupes, sur quelle partie de l'os porte l'hypertrophie et la raréfaction. S'agit-il du diploé ou des tables internes ou externes.

M. Lannelongue. Les études spéciales de M. Ranvier sur les altérations osseuses, nous font désirer qu'un examen complet de cette pièce soit fait par lui. A l'inspection de ces déformations, il semblerait qu'on a affaire aux lésions de l'ostéite décrite par Gerdy.

M. Desprès. — Le crâne qu'on nous montre ici appartenait à un vieillard, par conséquent on peut songer que l'usure qu'on remarque des deux côtes du sommet répond aux aponévroses du muscle occipito-frontal, qui ont peut-

être lieu par un frottement accru par l'habitude de porter des fardeaux sur la tête.

M. Lannelongue. — En général le squelette ne se trouve déformé par les frottements musculaires, que lorsque l'os est en voie de formation et non encore solidifié, mais puisque, dans le cas présent, il s'agit d'une femme âgée de 75 ans, on ne peut songer à cette cause. D'ailleurs les aponévroses du muscle occipito-frontal sont de simples lamelles, glissant sur les os et incapables par leur action d'amener des déformations aussi prononcées.

M. Carville. — Ne s'agirait-il pas plutôt dans ce cas d'une maladie spéciale, la *trophonévrose*, qui amène consécutivement une altération de nutrition?

M. Desprès. — Je ferai remarquer à M. Lannelongue, qu'il n'y a pas qu'au moment de leur développement que les os sont soumis aux déformations par suite des frottements musculaires; sans parler des anévrysmes, ne voyons-nous pas tous les jours, le cal subir des transformations sous l'influence des frottements musculaires, et à la suite des amputations ne se produit-il pas des usures sur les os, par suite des réactions musculaires et tandineuse?

M. Lannelongue. — Je ne crois pas que le cal soit modifié d'une manière bien spéciale par l'action musculaire. Je crois plutôt que là, comme sur les moignons des amputés, le système osseux subit des modifications qui lui sont propres.

20. *Cunéiforme surnuméraire.*

M. Ledentu présente à la Société, un cunéiforme surnuméraire qui provient d'une subdivision du premier cunéiforme en deux os. La façon dont se comporte l'ossification de cet os naissant par deux points d'ossification explique parfaitement l'existence de l'os surnuméraire que je présente ici.

Les faits de ce genre sont rares, j'ai eu cependant l'occasion d'en présenter un semblable ici il y a quelques mois. Je n'en connaissais qu'un exemple jusqu'à présent, il avait

été signalé par Blandin. En tous cas, la rareté de ces faits tient, selon moi, à ce qu'on ne fait pas souvent l'examen du squelette du pied.

21. *Fracture du col du fémur consolidée.*

M. Leboucher présente une fracture du col du fémur parfaitement consolidée, trouvée à l'autopsie d'une femme de 80 ans, morte à la Salpêtrière, d'une tuberculisation pulmonaire qui remontait déjà à de longues années. La fracture avait eu lieu il y a deux ans. On trouve une crête osseuse sur le point où s'était effectué la consolidation. La fracture était *extra-capsulaire*, mais à la limite extrême du ligament, de sorte qu'on aurait pu au premier abord la prendre pour une fracture mixte.

OBSERVATIONS.

Obs. I. — Cyanose, hypertrophie du ventricule droit. — Communication interventriculaire. — Rétrécissement tricuspide. — Dilatation de l'oreillette droite. — Dilatation de l'artère pulmonaire, par M. Landouzy, externe à l'Hôtel-Dieu.

Dans les derniers jours de novembre 1869, la fille Hébert (Camille), âgée de 21 ans, entre à la clinique interne de l'Hôtel-Dieu (service de M. Béhier), pour des palpitations et des accès de dyspnée dont elle souffre depuis longtemps déjà.

Des renseignements incomplets et souvent contradictoires fournis par la malade, il résulterait, qu'après avoir été, dans son enfance, toujours faible et délicate, elle serait entrée, à l'âge de 19 ans, à la Charité, pour des douleurs de genoux accompagnées de rougeur et de gonflement.

L'attention de la malade, pas plus que celle du médecin, ne fut appelée du côté du cœur.

Deux mois peut-être après la sortie de l'hôpital, la malade commença à respirer difficilement et à se plaindre de palpitations. La marche étant devenue pénible, la dyspnée augmentant au moindre effort et revenant par accès pendant lesquels la figure devenait violette, la fille Hébert entra à l'Hôtel-Dieu d'où elle sortit améliorée après un long séjour.

L'amélioration fut de courte durée. Les accès de dyspnée reparurent plus fréquents et plus intenses, ne laissant que de courts répits à la malade jusqu'au moment où les choses s'aggravant elle rentra à l'Hôtel-Dieu.

La fille Hébert, d'un embonpoint moyen, d'une apparence délicate, se plaint de faiblesse générale, de céphalagie vive et fréquente ; elle se plaint surtout de ce que le moindre effor amène des palpitations, des accès de dyspnée et de toux qui la forcent à s'asseoir sur son lit, accès pendant lesquels la face et les mains deviennent violettes.

Douleur vague et peu intense à la région précordiale. La pointe du cœur correspond à la partie supérieure du sixième espace intercostal, les battements sont faibles et irréguliers.

Un souffle sans caractère particulier, plutôt doux que rude, sans point maximum, s'entend dans toute la région cardiaque, et se propage dans une grande partie de la région thoracique antérieure. Ce souffle s'entend avec la même intensité le long de la colonne dorsale.

Le pouls est mou, petit, irrégulier, fréquent, bat 80 à 100 fois par minute. Le tracé présente presque tous les caractères du pouls du rétrécissement aortique.

L'examen des poumons ne donne de matité réelle en aucun point : à l'auscultation, on ne trouve que des râles secs et humides disséminés.

Les veines superficielles des membres et du cou ne sont pas développées, ces dernières se dessinent pourtant sous la peau lors des accès de suffocation, alors que les yeux se congestionnent, que la face devient violette, les lèvres et les paupières presque noires.

Les lèvres, le lobule des oreilles et du nez ne présentent pas de développement exagéré.

L'appétit est presque nul, les digestions se font assez bien.

Les urines contiennent un peu d'albumine.

Jamais d'œdème des membres inférieurs.

Les époques, après être venues fort irrégulièrement et en petite quantité, sont complétement supprimées.

Cet état de souffrance va s'empirant, les accès de dyspnée deviennent plus fréquents et plus intenses. La cyanose augmente et devient continue ; le facies est celui des affections cardiaques les plus graves et les plus avancées. Les extrémités sont violacées et froides.

La main est maigre, osseuse ; les doigts offrent tout à fait

l'aspect de baguettes à tambour, les ongles, noirs, sont fortement courbés.

La malade succombe le 22 décembre, à une congestion pulmonaire intense.

L'*autopsie* est faite le 23 décembre, par un temps humide.

La rigidité cadavérique n'existe plus.

Le tissu adipeux est en assez grande quantité sur les divers points du corps.

Cavité thoracique. — Le péricarde, sans adhérences, sans plaque laiteuse, renferme une petite quantité de liquide transparent.

Le cœur, assez volumineux (son développement porte surtout sur le ventricule droit), ferme, pèse 225 grammes.

Sa largeur est de 0^m, 09, sa hauteur de 0^m,10, et son épaisseur de 0^m,045.

Du tissu adipeux, en assez grande abondance, est déposé dans le sillon auriculo-ventriculaire.

L'épaisseur maxima de la paroi ventriculaire gauche est de 0^m,012, celle de la paroi ventriculaire droite est de 0^m,02.

La paroi interventriculaire, très-épaisse, présente vers sa base, au niveau du septum membraneux, un orifice de 0^m,02 (dans son plus grand diamètre), laissant facilement passer l'extrémité de l'index.

Cet orifice, de forme irrégulière, à bords mousses et nets, affecte assez grossièrement la disposition d'un croissant à concavité dirigée en arrière : il se trouve situé juste au-dessous de la valvule aortique droite, et laisse apercevoir le petit groupe de cordes tendineuses qui naît constamment de la partie supérieure de la paroi interne du ventricule droit pour se terminer à la valve gauche de l'orifice tricuspide.

L'endocarde tapissant les bords de la perforation est parfaitement sain. Rien aux valvules, mitrale et aortique.

Le ventricule droit est considérablemeut hypertrophié, mais non dilaté.

L'orifice tricuspide est notablement rétréci par épaississement de ses valvules.

Les orifices pulmonaire et aortique ont leur calibre normal ; mais, tandis que le diamètre de l'aorte (à 0^m,01 au-dessus de son origine) est de 0^m,023, celui de l'artère pulmonaire est de 0^m,040.

L'oreillette droite présente une dilatation assez notable avec une hypertrophie légère. La paroi interauriculaire est normale:

la fosse ovale est encadrée par l'anneau de Vieussens, bien développée : il n'existe aucun trajet, même oblique, conduisant d'une oreillette dans l'autre.

Rien aux orifices auriculaires. Les poumons, sans adhérences, sont fortement congestionnés, surtout dans leurs lobes inférieurs.

Rien aux viscères abdominaux. Rien à l'encéphale.

Obs. II. — Anévrysme du tronc brachio-céphalique, par M. Ullé, externe du service de M. Ball, la Pitié.

Elisa L...,âgée de 51 ans, cordonnière, est entrée le 19 novembre 1869.

La malade entrait à l'hôpital pour la première fois le 23 juillet 1869. Elle présentait de la suffocation, un soulèvement de la région sous-claviculaire droite, avec un double bruit de souffle se prolongeant vers l'épaule et vers la base du cœur; pouls inégal.

Le 1er novembre, La malade sort très-améliorée ; après dix-neuf jours passés hors l'hôpital, elle demande à rentrer ; la suffocation est plus intense, de la toux, des battements de cœur très-pénibles ; mêmes bruits de souffle dans la région sous-claviculaire, de plus, des râles sous-crépitants et ronflants dans les deux poumons ; souffle très-rude du côté de la bronche droite ; décubitus dorsal impossible.

Le 23, œdème de la face, assoupissement, fourmillement dans les extrémités supérieures, la face est tuméfiée, les lèvres violacées; voix faible.

Le 28, saignée de 200 gr., soulagement immédiat ; sangsues derrière les oreilles.

Le 1er décembre la mort arrive après une courte agonie, marquée par des râles trachéaux.

Le diagnostic fait par M. Peter, et en dernier lieu par M. Ball, était : anévrysme de l'orte ascendante.

L'autopsie fut faite vingt-sept heures après la mort.

On trouve :

1° Pleurésie ancienne avec épaississement et adhérence des deux plèvres à droite; rien à gauche. Des noyaux apoplectiques dans les deux poumons.

2° Le cœur est abaissé, on voit, à sa partie supérieure et à droite, une tumeur, qui, après dissection, se trouve être un anévrysme du tronc brachio-céphalique. Les rapports du sac anévrysmal avec les organes environnants sont, en avant le ster-

num, dont la première pièce est fortement usée, et adhérente à tumeur; à gauche, la veine jugulaire, la carotide primitive, la crosse de l'aorte, le nerf phrénique. A droite, la veine jugulaire bouchée par un gros caillot, le nerf phrénique; plus bas la veine cave supérieure, et la branche droite; en arrière, la trachée, l'œsophage, les nerfs pneumo gastriques récurrents, puis l'artère pulmonaire et la bifurcation de la trachée. La carotide primitive droite ainsi que la sous-clavière, semble prendre naissance à la partie supérieure du sac. La face externe du sac est bosselée, et recouverte par une membrane fibreuse. La face interne présente aussi des inégalités mais en sens inverse. Tout l'intérieur du sac est tapissé par une membrane rougeâtre, comme gaufrée, qui n'est que de la fibrine. Dans la partie supérieure, on trouve un gros caillot formé de plusieurs couches concentriques, c'est ce caillot qui était en contact immédiat par sa face inférieure avec la paroi sternale. Vers la partie inférieure et en arrière existe aussi un autre caillot dur et fibrineux. Le reste du sac était rempli par des caillots mous. L'orifice de communication entre le sac et ce qui reste encore du tronc innominé est assez grand, ses bords sont lices, et on voit des plaques athéromateuses comme du reste sur toute la surface interne du sac anévrysmal.

La sous-clavière gauche présente aussi un petit anévrysme en forme d'entonnoir. Cet anévrysme est formé par la dilatation des trois tuniques, et renferme un caillot dur et fibrineux.

L'aorte présente à sa face interne des plaques athéromateuses en très-grande quantité.

Rien de bien mémorable à noter dans les autres organes.

Obs. III. — Tuberculose. — Cavernes multiples. — Ulcérations intestinales étendues principalement au côlon. — Thrombose des sinus qui s'aboucheut dans le confluent et de la veine du corps strié droit. — — Apoplexie capillaire du corps strié, par M. Joffroy, interne des hôpitaux.

Pauline A..., âgée de 10 ans, est entrée à l'hôpital Sainte-Eugénie, salle Sainte-Mathilde, n° 6, le 29 novembre 1869 (service de M. Barthez).

Les antécédents font presque complétement défaut, cependant nous savons que son père est mort phthisique il y a quelques jours.

Cette enfant présente, à son entrée dans les salles, les signes

extérieurs de la tuberculose, la face est un peu bouffie, pâle. La toux est fréquente, avec une expectoration muco-purulente peu abondante. La diarrhée est très-violente, et le soir il y a toujours de la fièvre.

A la percussion du thorax, on trouve de la matité dans toute la hauteur du poumon gauche en avant et en arrière. Les mêmes signes se retrouvent au niveau du sommet droit.

A l'auscultation, on entend au sommet gauche, en avant, en arrière, et sous l'aisselle, une respiration caverneuse avec résonnance métallique. Si l'on fait tousser ou parler la malade, les bruits perçus sont très-retentissants et conservent ce timbre métallique. Dans tout le reste du poumon la respiration est bronchique, et il existe des râles sous-crépitants nombreux.

Au sommet droit on trouve de la respiration bronchique et des craquements humides, pendant que dans tout le reste du poumon on trouve la respiration un peu rude, mais sans souffle et sans râle.

Le 7 décembre, on note que la fièvre quotidienne du soir persiste dans la journée et que la malade s'affaiblit très-rapidement.

Le 9. A la visite du soir, on trouve la malade couchée sur le dos, et plongée dans un sommeil comateux avec râle laryngo-trachéal. Elle est tombée presque subitement dans cet état qui a persisté les jours suivants jusqu'à la mort, survenue à dix heures du matin, le 13 décembre.

L'autopsie est pratiquée vingt-quatre heures après.

Les ganglions péribronchiques et péritrachéaux sont excessivement volumineux et constitués uniquement par de la matière caséeuse. En avant de la trachée ils adhèrent à la face postérieure du sternum et des premières côtes.

Les bronches présentent un peu de rougeur de la muqueuse. Les canaux bronchiques de moyen volume sont remplis par du muco-pus.

Poumon gauche. — Le lobe supérieur est presque entièrement détruit et remplacé par une immense caverne, contenant des détritus de matière caséeuse. Au niveau de ce lobe il y a des adhérences intimes des plèvres épaissies. Au niveau du lobe inférieur il n'existe que peu d'adhérences. A la coupe, on trouve le tissu induré par la pneumonie chronique, et l'on aperçoit des granulations assez nombreuses ainsi que des îlots plus ou moins étendus de pneumonie caséeuse. On ne voit pas de granulations tuberculeuses à la surface des plèvres.

Poumon droit. — Le lobe supérieur présente les mêmes lésions que le lobe inférieur du poumon gauche. Mais, en outre, on trouve une caverne de la grosseur d'une petite noix. Les trois lobes de ce poumon sont assez intimement unis. Dans les deux lobes inférieurs les lésions sont beaucoup moins accusées, cependant on y rencontre aussi des granulations et de petites cavernes. On ne trouve pas non plus de ce côté de granulations à la surface des plèves.

Le cœur et le péricarde ne présentent rien à noter.

Diaphragme. — Dans la moitié gauche, et sur la face supérieure, on trouve plusieurs masses jaunâtres, mais pas de granulations.

Foie. — Assez gras; à sa surface convexe on trouve une granulation volumineuse passée à l'état jaune.

Rate. — Ne renferme pas de granulations. A son intérieur on voit une masse caséeuse du volume d'une noisette.

Reins. — Sont pâles et anémiés, non tuberculeux.

Les *ganglions mésentériques* sont tous très-volumineux et entièrement caséeux.

Il n'y a pas de traces de péritonite chronique.

L'intestin grêle renferme dans sa moitié inférieure un certain nombre d'ulcérations, arrondies de 1 cent. de diamètre au plus, à fond blanchâtre ne renfermant pas de granulations ni à leur pourtour, ni dans leur fond, non plus que sous le feuillet péritonéal correspondant. On aperçoit aussi un certain nombre de follicules gonflés qui commencent à s'ulcérer.

Le gros intestin présente dans toute sa longeur un épaississement considérable de ses parois. On trouve, dans toute son étendue, la muqueuse couverte d'ulcérations très-vastes, à fond blanchâtre, et ne semblent pas renfermer de granulations. Sous le feuillet péritonéal on en découvre quelques-unes mais très-rares. Au milieu des ulcérations très-étendues qui ont détruit une grande partie de la muqueuse, on trouve des portions de cette membrane non encore détruites, qui se sont hypertrophiées et forment à leur pourtour des renflements. en quelque sorte semblables à des polypes, qui rétrécissent notablement le calibre de l'intestin à ce niveau.

Dans le rectum il existe un certain nombre de petites altérations arrondies comme dans l'intestin grêle.

Les ganglions cervicaux sont volumineux et convertis également en matière caséeuse.

Encéphale. — Le sinus longitudinal est vide dans presque toute sa longueur, excepté cependant à sa partie postérieure, où l'on trouve un caillot ancien qui le remplit entièrement. Il en est de même pour le sinus droit, le pressoir d'Hérophile et les sinus latéraux. L'examen microscopique a montré dans ce caillot une organisation déjà avancée, et des vaisseaux en voie de formation.

A la surface du cerveau les méninges sont congestionnées. Mais on ne remarque pas d'épanchement notable de sérosité.

Au niveau du lobe cérébelleux gauche, on trouve une hémorrhagie méningée, peu abondante, constituée par un caillot, rouge-brun, mou, peu épais, étendu à la surface de la pie-mère. et n'ayant pas contracté d'adhérences.

Dans les ventricules, il y a un épanchement de sérosité peu abondante mais colorée légèrement en rouge.

A la surface ventriculaire des deux corps striés, on remarque un piqueté ecchymotique assez serré, un plus foncé et plus étendu à droite. A gauche il ne gagne presque pas en profondeur, mais à droite il n'en est plus de même. A ce niveau en effet il y a une oblitération complète de la veine du corps strié, par un caillot ancien, et autour d'elle comme centre s'est développé dans le corps strié un foyer bien limité d'apoplexie capillaire, de la grosseur d'une petite noix, à peu près.

Il n'y a pas d'autres lésions dans l'encéphale.

En résumé, on voit que, dans ce cas, il s'agit d'un enfant considérablement affaibli, *profondément cachectique* sous l'influence d'une phthisie très-avancée. Eh bien, dans ces conditions, très-favorables à la coagulation du sang, il s'est produit une trombose dans les sinus de la dure-mère. Ces faits ont déjà été signalés en particulier par Tonnelé. Tantôt ils s'accompagnent de symptômes qui peuvent, comme dans ce cas, permettre de supposer la lésion. D'autres fois on trouve la lésion à l'autopsie sans que rien ait pu la faire soupçonner. Quoi qu'il en soit, il y a là la plus grande analogie avec un phénomène qui se produit bien plus souvent en pareil cas, la thrombose de la veine crurale, la *phlegmatia alba dolens* si commune dans la dernière période de a phthisie.

Obs. IV. — Encéphalite subaiguë circonscrite, par M. Hallopeau, interne des hôpitaux.

Le 6 décembre 1869, à 9 heures du matin, on apporte à l'infirmerie de la Salpêtrière, dans le service de M. Vulpian, la nommée Jenot (Marie), âgée de 77 ans. Elle est tombée quelques instants auparavant; son intelligence est très-affaiblie; elle ne peut donner de renseignements sur son état antécédent. Il n'y a pas, en ce moment, de troubles de la motilité. Le soir, on constate l'existence d'une hémiplégie incomplète; la malade est agitée, elle a un peu de délire; la face regarde à droite, les yeux sont tournés dans la même direction. T. R. 40,2.

Le 7. La malade a encore sa connaissance. les membres du côté gauche sont dans la résolution complète. T. R. 39,5. Mort à 11 heures, moins de 24 heures après le début de l'hémiplégie.

Autopsie. — L'hémisphère droit ne présente aucune lésion capable d'expliquer l'hémiplégie, mais les artères sont très-altérées; leur calibre est considérablement rétréci, en beaucoup de points, par des dépôts athéromateux; il est probable que l'une d'elles renfermait un caillot qui a échappé à l'examen, et que la mort a été provoquée par l'ischémie cérébrale avant qu'il ait pu se produire des lésions manifestes dans la substance nerveuse. Nous avons dû mentionner les accidents ultimes que l'on a observés chez notre malade, mais ils ne peuvent avoir aucun rapport avec l'altération déjà ancienne qui fait l'objet de notre communication. En enlevant les membranes de l'hémisphère gauche nous remarquons, sur la face inférieure, une coloration violacée qui s'étend sur la partie supérieure du lobe sphénoïdal, et la partie antérieure du lobe occipital; elle remonte sur la face convexe, où elle occupe le côté externe des circonvolutions correspondantes; cette coloration est toute spéciale; elle ressemble à celle de l'hortensia, mais elle est plus foncée; elle se rapproche de la teinte lie de vin; la consistance de ces parties est peu inférieure à celle du reste de l'encéphale; les méninges n'adhéraient pas au tissu malade; aussi on a pu les enlever facilement sans entraîner de substance cérébrale.

Une coupe antéro-postérieure fait voir que la lésion s'étend profondément jusqu'au ventricule latéral; elle occupe d'avant en arrière une étendue d'environ 10 centimètres presque partout. On y remarque la même coloration qu'à la surface; la substance blanche qui avoisine le ventricule a elle-même pris une teinte violacée en beaucoup de points, le tissu malade

semble infiltré de liquide, il est tremblotant, comme gélatineux. Au centre, il est creusé de petites lacunes irrégulières, limitées par des tractus blanchâtres ; il offre ainsi un aspect assez semblable à celui de certains foyers de ramollissement. Nulle part il n'existe de teintes ocreuses ni d'ecchymoses.

Examen microscopique à l'état frais. On est frappé par la présence, dans le tissu altéré, d'une quantité énorme de noyaux semblables à ceux de la névroglie; on reconnaît bientôt qu'ils sont entourés de corps cellulaires; beaucoup de ces cellules renferment deux noyaux accolés, d'autres en contiennent jusqu'à cinq; certains noyaux sont allongés et étranglés à leur partie moyenne comme s'ils étaient sur le point de se diviser; quelques-uns sont entourés d'une vésicule transparente. Les éléments nerveux sont peu altérés; dans la substance grise, les cellules nerveuses sont en grande partie conservées; elles sont peut-être plus granuleuses qu'à l'état normal ; les tubes ne renferment pas de granulations graisseuses; les noyaux des vaisseaux sont plus nombreux qu'à l'état normal. Dans toutes les préparations on voit un certain nombre de corps granuleux; il n'y a pas de granulations pigmentaires libres.

L'encéphalite est ici suffisamment caractérisée par la multiplication énorme qu'ont subie les éléments de la névroglie; l'aspect lacuneux que présente la lésion dans ses parties centrales nous avait fait d'abord penser que peut-être il s'agissait d'un infarctus ancien qui aurait déterminé consécutivement une inflammation du tissu circonvoisin qui l'entourait; mais l'intégrité presque complète des éléments nerveux, l'absence totale de matières hématiques dans le tissu malade ôtent toute raison d'être à cette hypothèse.

Il s'agit donc d'une encéphalite primitive et circonscrite ; quelle en a été la cause? peut-être un traumatisme, bien que ni le crâne ni les téguments péri-crâniens n'aient offert trace de violence; peut-être l'irritation produite par l'oblitération passagère d'un vaisseau artériel.

Nous insisterons sur la coloration toute spéciale que présentaient les parties malades; c'est un caractère microscopique qui peut suffire à faire soupçonner tout d'abord la véritable nature de la lésion, et empêcher de la confondre avec un foyer nécrobiotique.

Après avoir laissé quelques jours la pièce dans une solution faible d'acide chromique, nous avons constaté que la substance intermédiaire aux éléments cellulaires n'était plus homogène

comme les premiers jours, mais assez grossièrement rétriculée; elle offrait le même aspect que prend habituellement la névroglie de la moelle quand elle est enflammée (1), avec cette différence que les tractus étaient moins déliés.

Le fait dont nous venons de rapporter l'observation offre beaucoup d'analogie avec celui qu'a fait connaître M. Hayem dans le travail, où le premier il a décrit cette forme d'encéphalite (2).

Obs. V. — Carie tuberculeuse du rocher; abcès du cerveau, par M. Villard, interne des hôpitaux.

Vet..., 38 ans, ébéniste, est entré le 26 novembre 1869 à l'hôpital Saint-Antoine, dans le service de M. Besnier. *Antécédents :* Depuis un an le malade a des maux de tête fréquents; depuis la même époque il a continuellement un écoulement de pus par l'oreille gauche. Dimanche dernier, il y a cinq jours, il eut un saignement de nez abondant, et en même temps il s'écoula par son oreille gauche une grande quantité de sang; les jours suivants, le même accident se reproduisit Hier soir, le malade eut une perte de connaissance, et c'est alors qu'on l'a transporté à l'hôpital.

26 novembre. — Aujourd'hui, le malade est dans le décubibus dorsal et frappé d'hémiplégie droite. La sensibilité est presque entièrement anéantie dans les membres supérieur et inférieur droits. Le pouvoir de contracter les muscles est considérablement diminué dans ces parties, et le malade ne put faire exécuter à sa jambe et à son bras droits que des mouvements très-limités. Les papilles sont normales, non dilatées. La face est déviée à droite, et on observe tous les signes qui caractérisent une paralysie faciale gauche. En examinant le conduit auditif externe de l'oreille gauche, on voit s'écouler par l'orifice une assez grande quantité de pus sanieux.

Le malade est resté dans l'état qui vient d'être décrit pendant deux jours; puis on vit les mouvements revenir petit à petit dans les membres du côté droit à tel point que, le 5 décembre, il pouvait marcher et se servir de sa main droite pour manger. Il ne restait dans ces parties paralysées que de l'anesthésie.

6 décembre. — Le malade est dans le décubitus dorsal. Il a

(1) Voir Hallopeau, contributions à l'étude de la sclérose péri-épendymaires. Mémoires de la Société de biologie, 1869.

(2, Hayem, thèse de Paris, 1868.

eu du délire pendant la nuit. Ce matin, il répond bien aux questions qu'on lui adresse. Contracture des membres supérieur et inférieur droits.

Le 7. — Contracture de la jambe et du bras droits. Jambe droite demi-fléchie. Anesthésie et analgésie dans toute la partie droite du corps. Evacuations involontaires. Pupille droite un peu dilatée. Déviation de la face à droite. Subdélirium la nuit. Intelligence intacte.

Le malade est dans le même état les jours suivants.

Le 22. — Depuis deux jours, subdélirium continuel. La tête est tournée du côté droit; les yeux sont saillants. Intelligence conservée. Parle quand on l'interroge et répond bien. Résolution complète du bras et de la jambe droite avec perte absolue de sensibilité. Respiration fréquente, stertoreuse. 120 pulsations.

Le malade meurt le soir à 7 heures.

Autopsie 36 heures après la mort — Infiltration tuberculeuse occupant le sommet de chacun des poumons, carie du rocher; la substance osseuse est profondément altérée, réduite en putrilage. Tous les organes de l'oreille moyenne et de l'oreille interne sont altérés à tel point qu'il est impossible de reconnaître les rapports de ces organes entre eux. Les méninges cérébales sont épaissies; la pie-mère qui recouvre l'hémisphère gauche est fortement congestionnée : cette membrane, en certains points, est adhérente à la substance cérébrale. En ces points, qui présentent une coloration jaunâtre, on sent manifestement la sensation de fluctation. A la coupe de l'hémisphère gauche, en effet, on reconnaît qu'il existe dans l'épaisseur de la substance cérébrale plusieurs collections purulentes au nombre de trois, et occupant les situations suivantes : L'une est située sur la partie postérieure du lobe antérieur et se trouve à l'union de la circonvolution marginale antérieure et de la fin de la première circonvolution frontale. Elle est triangulaire et a environ 12 ou 13 millimètres de côté.

Un deuxième abcès occupe le groupe moyen des circonvolutions du lobe postérieur. Il est vaste, irrégulier, anfractueux, et se trouve rempli d'un liquide blanc-jaunâtre, puriforme. Distant de 2 centimètres environ de la grande scissure médiane, et de 1 centimètre et demi de la face postérieure du cerveau, il mesure 4 centimètres dans son diamètre antéro-postérieur, et 2 centimètres dans son diamètre transversal. Il a environ 1 centimètre et demi dans sa plus grande profondeur, et la substance cérébrale qui le recouvre supérieurement a 4 millimètres d'épaisseur.

Le troisième abcès est situé au-dessous du précédent et lui est un peu postérieur. Il est irrégulier, anfractueux, et sur la partie externe du cerveau, il ne se trouve séparé de l'extérieur que par la pie-mère, qui de ce côté est la seule barrière qui retienne le liquide contenu dans la poche. La partie la plus antérieure de celle-ci se trouve située à 1 centimètre de l'extrémité postérieure de la scissure de Sylvius. Elle a environ 3 centimètres dans son diamètre longitudinal, et 2 centimètres et demi dans son diamètre transversal.

Le liquide contenu dans ces poches est épais, blanc-jaunâtre puriforme. Dans la collection postérieure et inférieure, outre le liquide, on trouve une matière blanchâtre, comme crémeuse.

Examen histologique fait par M. Quinqaud. — Dans la collection postérieure et antérieure, on voit d'assez nombreux éléments de 8 à 9 millimètres de diamètre, présentant un nucléole central, et disséminés au milieu de tubes nerveux fragmentés et de granulations graisseuses. Par l'acide acétique, ils se couvrent légèrement et laissent apercevoir dans leur cavité, les uns des granulations graisseuses, d'autres un seul nucléole. D'une manière générale, ces éléments qui ressemblent à des leucocytes, sont déjà altérés et en voie d'atrophie.

Le liquide puriforme de l'abcès postérieur et inférieur est constitué histologiquement de la façon suivante : 1° les tubes sont fragmentés, ainsi que la myéline. On trouve des corps granuleux de différentes dimensions, dont le nombre n'est pas très-considérable ; 2° des hématies altérées et avec substance granulo-graisseuse ; on ne trouve pas trace de vrais leucocytes.

La matière, comme crémeuse, que l'on trouve dans la collection inférieure, est constituée par des tubes nerveux plus ou moins altérés, brisés sur leur trajet. Cette matière présente un assez grand nombre d'éléments granuleux qui ne sont autres que des éléments de la névroglie en voie de dégénérescence graisseuse. Ces éléments, bien que plus nombreux qu'à l'état normal, sont loin de donner l'apparence même de leucocytes.

En résumé, tous ces éléments qui constituent la substance contenue dans ces trois collections paraissent être en voie de transformation granulo-graisseuse, transformation qui est beaucoup plus avancée que dans les deux collections postérieures.

Obs. VI. — Hernie inguinale directe interstitielle. — Simple pincement de l'intestin, par M. Reverdin, interne des hôpitaux.

Fastayre (Pierre-Jean), âgé de 54 ans, scieur de pierres. Entré le 9 décembre 1869 à l'hôpital Necker, service de M. Guyon, salle Saint-Paul, n° 3.

Le jeudi 9 décembre se présente à l'hôpital Necker un homme envoyé par un médecin de la ville, avec le diagnostic hernie étranglée. Voici l'histoire abrégée de ce malade : Depuis trois ans environ il avait une hernie inguinale survenue à la suite d'un effort; elle avait habituellement le volume d'un petit œuf de poule, rentrait facilement et n'avait jamais donné lieu à aucun accident. Il y a trois mois seulement qu'il s'est décidé à porter un bandage, et il en a fait un usage très-peu régulier. Sa santé a toujours été bonne, sauf plusieurs fluxions et la fièvre typhoïde; il paraît fort et bien constitué.

Lundi matin, à 8 heures, il va à la garde-robe, et, après avoir eu une selle ordinaire, il revient en courant, poussant des cris, se plaint de coliques atroces et est pris de vomissements Le malade n'avait fait aucun excès la veille, mais il n'avait pas mis son bandage le matin : toutefois il examina aussitôt sa hernie, et il constata qu'elle n'était pas sortie.

Les jours suivants, les vomissements persistent et se répètent très-fréquemment; le malade ne peut rien garder; d'autre part, il ne rend par l'anus ni matières, ni gaz; les lavements qu'on lui donne sont rendus intacts; le ventre se tend un peu, il est plus gros que d'habitude, et par moments il devient plus tendu. Les coliques continuent.

Le malade se présente le jeudi 9 décembre dans l'état suivant : Vomissements jaunâtres, légèrement brunâtres, très-fréquents; face un peu jaunâtre, facies très-légèrement grippé; langue sèche, voix presque complétement éteinte. Pouls rapide, petit, peau naturelle. Le ventre est un peu volumineux, mais on ne trouve nulle part de tumeur herniaire. L'exploration des trajets inguinaux les montre larges et sans tumeur; à gauche, l'introduction du doigt jusqu'à l'orifice profond est possible, mais très-douloureux, il semble qu'il y ait profondément un peu plus de résistance que de l'autre côté.

Dans le ventre aucune tumeur et pas de douleur à la pression; la fosse iliaque gauche est peut-être un peu plus rénitente que la droite, le ventre gargouille sous la pression des doigts.

M. Guyon vint voir le malade à cinq heures, l'examine sous le chloroforme, constate les mêmes signes, et tente alors, par des

pressions sur la fosse iliaque gauche et dirigées en haut, de dégager une anse intestinale qu'il suppose pincée à l'orifice interne du canal inguinal gauche. Le malade se réveille, et on constate que l'exploration de l'aine a cessé d'être douloureuse; l'aphonie est moins marquée.

Bandage herniaire, glace, opium 10 centigrammes en pilules de 2 cent. d'heure en heure.

10 décembre. Nuit mauvaise, coliques vives, vomissements fréquents, rendus sans efforts, couleur café au lait. Facies le même; pouls un peu meilleur, langue moins sèche. Ventre peu ballonné : l'épigastre seul est soulevé. Pas de douleur à l'exploration du ventre et du canal inguinal. Extr. théb. 30 centigrammes, eau de Seltz, glace intus et extra, électrisation de l'abdomen.

A midi, la hernie sort, mais le malade la rentre aussitôt sans difficulté et sans douleur. Les vomissements cessent vers deux heures. Pas de coliques.

Le soir, pouls insensible; toujours pas de selles.

Le 11. Pouls petit, rapide. Pas de vomissements ni de douleurs cette nuit. Langue humide. Ventre indolore, pas de selles. Même traitement.

Le soir. Le pouls est très-petit, presque insensible, la voix est bonne, la langue humide. Pas de selles. Le malade a pris un bouillon sans le rendre. A minuit, on fait chercher l'interne de garde en lui disant que la hernie vient de sortir, mais il ne trouve aucune tumeur; le malade a été repris en même temps de vomissements répétés, d'une grande agitation; le pouls est insensible. Glace et opium. Le malade meurt le 12 à sept heures du matin.

Autopsie (le 13, à dix heures du matin). — A l'ouverture de l'abdomen, on ne trouve pas trace de péritonite; une anse intestinale occupe la région épigastrique : à la partie inférieure de la paroi abdominale, tout près de la symphyse et du sommet de la vessie, on voit une anse intestinale engagée en partie seulement dans un anneau péritonéal; le bord mésentérique de cette anse est libre; en tirant par mégarde sur l'intestin, il se dégage brusquement : on constate que la paroi de cet intestin est très-congestionnée, mais ne présente aucune trace de gangrène ni de perforation; il n'y a pas même de sillon; la partie pincée se reconnaît à sa coloration plus foncée; elle comprend les trois quarts environ de la circonférence de l'intestin. Cette anse est située à $2^{m}07$ au-dessous de la valvule pylorique.

L'estomac est peu volumineux; toute la partie de l'intestin grêle, au-dessus de l'anse herniée, est distendue par des gaz et

un liquide d'une couleur grisâtre, et la muqueuse est grisâtre, boursouflée, ramollie.

La portion inférieure de l'intestin grêle est au contraire très-revenue sur elle-même; l'intestin a le volume d'une grosse plume d'oie; il ne contient qu'un peu de mucus et la muqueuse est blanche.

Le gros intestin, très-réduit de volume, ne contient que fort peu de matières fécales, jaunâtres, épaisses, ressemblant pour la consistance à de l'argile.

La hernie occupait un sac peu volumineux, capable de recevoir à peu près une noix; ce sac est placé tout près de la symphyse et descend un peu en bas : en y introduisant un corps solide on aperçoit alors, du côté des téguments qui ont été disséqués, qu'on forme une saillie au niveau de l'orifice superficiel du canal inguinal; le trajet est tout à fait direct. L'orifice ou collet est placé en dedans de l'orifice profond du canal inguinal, en dedans de l'épigastrique, en dehors du cordon de l'artère ombilicale; il est arrondi; son bord est tranchant; il a la largeur d'une pièce de 20 centimes en argent; on ne trouve sur son bord un peu épais aucune trace de stigmates; on ne rencontre, ni au collet, ni dans le sac, aucune trace d'adhérences, non plus que sur l'anse herniée; le sac ne renferme pas de liquide. Le sac est recouvert par la peau, l'aponévrose abdominale du grand oblique, les fibres musculaires du grand et du petit oblique et le fascia transversalis qui adhère à sa face antérieure. C'est une hernie directe, interstitielle.

Le foie, les veines, les poumons sont sains. Les valvules de l'aorte présentent quelques plaques athéromateuses, et les plèvres quelques adhérences. A part cela, pas de lésions.

Rapport sur le prix Godard, par le Dr A. Desprès.

Messieurs,

C'est pour la troisième fois que vous avez à décerner le prix Godard. Vous vous associerez, j'en suis sûr, à la pensée qui a été exprimée par les rapporteurs du prix pour les années précédentes. Le sentiment de notre reconnaissance envers Godard, qui aimait la Société anatomique et lui a laissé un si précieux souvenir dans ce legs dont nous devons disposer aujourd'hui, doit avoir place au début de ce rapport. Quel témoignage plus flatteur pour la Société anatomique,

en effet, que d'avoir vu un de ses membres, dont le dévouement à la science a atteint les limites de la vaillance humaine, charger ses anciens collègues de distribuer en son nom une récompense aux travailleurs. Quelle tradition à léguer aux jeunes hommes qui viennent apporter le fruit de leurs recherches dans le sein de la Société anatomique pour y perpétuer au début de leur carrière, l'amour de la science? Certes l'exemple ne manquait pas déjà; vous avez tous songé à notre vénéré président, M. Cruveilhier. Mais la dernière pensée de Godard a ajouté quelque chose à l'exemple; en mettant dans son testament la Société anatomique sur le même pied que l'Académie de médecine, Godard a montré que les Sociétés où l'on travaille sont toutes ainsi méritantes et qu'il n'y a pas d'âge pour servir la science.

La Société a reçu pour le concours, cette année plusieurs travaux importants : 7 mémoires ont été adressés. Ils ont été examinés par une commission composée de MM. Broca, Brouardel, Cornil, Duguet, et votre rapporteur. La Commission, en présence des travaux remarquables qui lui ont été soumis, a regretté de n'avoir pas un plus grand nombre de récompenses à accorder, et elle est heureuse de pouvoir parler ainsi à la louange des auteurs auxquels elle ne peut distribuer de récompenses.

La thèse de M. Hamy porte sur un sujet d'anatomie relatif au développement de *l'os intermaxillaire* et à son existence normale chez l'homme.

Soupçonné, entrevu par un anatomiste anglais, Robert Nesbitt, en 1736, l'os intermaxillaire, déjà trouvé sur les animaux, fut admis alors chez l'homme. Depuis, Albinus et Vicq d'Azir surtout étudièrent cet os de transition et en reconnaissaient l'existence; mais Camper, le fondateur de l'anthropologie, nia l'os intermaxillaire chez l'homme. A partir de cette époque, les anatomistes étaient divisés, les uns suivaient Vicq d'Azir, les autres Camper. Lorsque Gœthe, dont la renommée littéraire ajoutait à son œuvre médicale, reprit la théorie du bec de lièvre au point de vue anatomique, en admettant l'os intermaxillaire, on oublia

Vicq d'Azir pour ne citer que l'auteur de *Faust*. Les Allemands crurent mieux un des leurs que Vicq d'Azir, et la théorie de Camper fut ébranlée. Au commencement de ce siècle les esprits étaient partagés, cependant la France tenait pour l'os intermaxillaire et sauf une négation formelle de cet os devant l'Académie des sciences en 1859, sauf cette dernière tradition de l'école de Cuvier qui avait accepté la théorie de Camper conservée par M. E. Rousseau, aucun changement n'a été apporté aux convictions de l'École de Paris.

M. Hamy a étudié avec le plus grand soin la question. Après avoir établi historiquement les droits de chacun et la marche qu'ont suivie les esprits, il a donné le résultats d'examens faits sur des embryons de tout âge, jusqu'à 3 et 4 mois. Il a pu montrer de la sorte l'apparition et les phases du développement de l'os intermaxillaire qui se formerait, suivant lui, sans l'intermédiaire d'une production cartilagineuse, et à la manière des os du crâne. Deux points osseux apparaissent d'abord, puis un autre point, ou pièce palatine se place en arrière et au milieu des deux premières. Les dessins de M. Hamy montrent pas à pas le développement de l'os. Du 40e jour au 3e mois de l'embryon l'os intermaxillaire se forme et il se soude alors au reste des maxillaires. Ce que l'auteur a bien su montrer ici, c'est que souvent l'on trouve le vestige de la réunion de l'os intermaxillaire aux maxillaires supérieurs pendant la première enfance et jusque même à la période de la deuxième dentition.

Au point de vue anthropologique, M. Hamy a encore ce mérite qu'il a étudié les relations de l'os intermaxillaire avec le degré de supériorité des êtres dans l'échelle animale. Cédant aux inspirations de la partie progressiste de la Société d'anthropologie, il a bien montré sur ce point de détail la ressemblance parfaite du squelette facial des singes anthropomorphes avec celui de l'homme. Chez les singes, en effet, l'os intermaxillaire est aussi transitoire que chez l'homme. Certes, je ne prétends point ici juger que l'hypothèse de Darwin, est une réalité, et que nous descendons

du singe, mais je ne puis méconnaître que les analogies de constitution entre l'homme et les anthropomorphes sont de nature à placer les singes moins loin de l'homme qu'on ne le fait encore dans quelques livres pour obéir à des idées étrangères à la science.

M. Hamy ne s'est pas borné à établir d'une façon irréfutable l'existence de l'os intermaxillaire, il a poussé plus avant l'étude de son sujet, il a fait la tératologie et la pathologie de cette partie du squelette. Les variétés de bec de lièvre, la persistance de l'os intermaxillaire distinct chez quelques hydrocéphales et rachytiques, les lésions et les maladies de la partie sous nasale de la mâchoire, ont été l'objet d'intéressants chapitres. Il y a là des faits nouveaux ou des faits anciens mieux interprétés. Ainsi le sphacèle, les tumeurs à myéloplaxes qui, restent limitées à la région qui correspond à l'os maxillaire. Il en est de même des anomalies de position de la dent canine, de la résorption d'une portion de l'os intermaxillaire. La publication de ces faits sur lesquels l'attention est appelée, ne tardera pas à en solliciter d'autres non moins intéressants que celui de M. Gruber.

M. Hamy n'a pas tiré de son propre fond tous les faits qu'il a cités. Mais il a fait une sage moisson, et a bien placé les observations en même temps qu'il en a donné une bonne critique, ce qui n'est pas une facile besogne pour qui n'est pas plein de son sujet. Mais quand on a bien vu un point d'anatomie, quand on a écarté toute cause d'erreurs on a un moyen de juger que je dirai presque infaillible, un guide sûr ; et c'est là le mérite du travail de M. Hamy.

M. F. Larcher a envoyé un mémoire sur l'ostéogénie du sternum. Ce travail est court, mais il est complet; il réalise ce mot de Courier : « Il n'est si bonne chose qui ne puisse se dire en deux bonnes pages. »

En effet, messieurs, l'auteur a trouvé quelque chose de nouveau qui peut être résumé ainsi : le sternum se développe par sept points d'ossification : un, supérieur, unique pour la pièce supérieure du sternum ; trois paires pour le corps ou

partie moyenne, qui apparaissent successivement; la présence de plusieurs points d'ossification, d'un seul ou de deux, indique l'âge d'un fœtus, et cela devient une précieuse indication pour le médecin légiste. Les recherches de M. Larcher rectifient un point de l'histoire du développement des os, et c'est à ce titre que nous donnons la seconde place à son travail.

M. Carrière vous a adressé sa thèse sur la tumeur hydatique alvéolaire. Ce travail renferme une étude approfondie d'une variété de maladie parasitaire. L'auteur a trouvé dans le foie et le poumon, particulièrement sur le trajet des canaux vasculaires ou des canaux biliaires, des alvéoles contenant des débris d'échinocoques. Ces faits, entrevus déjà sous le nom de kystes hydatiques multiples par les auteurs allemands, MM. Bulh, Zeller, Virchow, Heschel, Luschka, Shiesse, Boetther, Griesinger, Erisman et autres, dont M. Carrière a soigneusement respecté toutes les observations, avaient été un instant interprétés d'une façon différente; on les avait considérés comme des tumeurs colloïdes alvéolaires. Mais M. Virchow avait bientôt fait ressortir la nature parasitaire de telles tumeurs. On avait donc admis l'existence de kystes hydatiques multiloculaires, différents des kystes hydatiques ordinaires à reproduction endogène.

M. Carrière, qui a eu la bonne fortune d'observer par lui-même une de ces tumeurs, et qui en a fait un examen histologique complet et scrupuleux, a apporté quelque chose de neuf pour l'étude de la lésion dont il est question. Il a montré qu'il ne s'agissait point d'hydatides séparées dans une poche commune, mais bien d'hydatides solitaires, disposées les unes à côté des autres et ayant, pour ainsi dire, une existence indépendante.

Lorsque cette tumeur existe, elle est d'ordinaire le siége d'une inflammation chronique, laquelle cause une transformation fibreuse de plusieurs éléments de la tumeur et d'une régression graisseuse, de sorte que la tumeur apparaît alors avec l'aspect de cavités anfractueuses plus ou moins déchiquetées.

D'après l'auteur, c'est dans le foie et dans le poumon qu'on a rencontré le plus souvent la tumeur hydatique alvéolaire.

Ainsi, c'est là un travail d'anatomie pathologique par excellence, et qui remplit bien les conditions d'admission au concours du prix Godard. En effet, les signes et la thérapeutique de la tumeur hydatique n'offrent aucun point certain, aucune indication précise. Nous en sommes malheureusement réduits à des études anatomo-pathologiques pour cette maladie, comme pour beaucoup d'autres ; mais il nous reste au moins ici, comme sérieuse compensation, une histoire nette de la lésion anatomique. Et comme nous sommes redevables envers M. Carrière d'une bonne partie de cette acquisition, la Commission a été d'accord pour lui accorder aussi la troisième place.

M. Ledentu a adressé sa thèse inaugurale sur la circulation veineuse du membre inférieur. Il a étudié l'anatomie descriptive surtout, et recherché le mode de circulation veineuse dans ce département du système veineux. La Commission a remarqué le style, l'ordre, la méthode du travail, l'exposition, les dissections qui ont permis à l'auteur d'établir les rapports des veines avec les parties profondes et le nombre, ainsi que la direction, des canaux anatomiques de sûreté, décrits dans notre Société par M. Verneuil.

Deux points nouveaux ont été mis en lumière par l'auteur : la forme des ouvertures aponévrotiques par lesquelles passent les veines; M. Ledentu a vu des ouvertures circulaires plus grandes que les veines et des ouvertures disposées en gouttière, comme le ligament de Gimbernat, par exemple; l'action de la marche sur la circulation veineuse du pied est le second point nouveau étudié par M. Ledentu.

L'existence de canaux pour les veines a été interprétée par M. Letendu comme une disposition prévue par l'organisme. Sur ce point, nous pensons que la disposition des aponévroses est plutôt le fait de l'usage que d'une prévoyance organisatrice. Ce serait aller trop loin que de dire qu'il en doit être ainsi; car, lorsqu'il y a des anomalies veineuses là où la veine passe sous une aponévrose, il y a

toujours une disposition qui empêche la veine d'être comprimée. C'est le passage incessant du sang qui se creuse un sillon, ainsi que l'on voit avec l'âge les sillons du pariétal se creuser pour le passage de l'artère méningée moyenne.

M. Ledentu a fort heureusement fait remarquer que la pression du pied sur le sol favorise la circulation en retour ; le poids du corps comprime les veines, comme il le ferait pour une éponge placée sous le pied. Cela explique pourquoi la station immobile cause plus de varices que la marche.

Le travail de M. Ledentu a paru bon à notre commission. Mais, comme elle a dû choisir entre les meilleurs, elle a eu le regret de n'accorder que le quatrième rang à la thèse d'un auteur aussi distingué.

La thèse inaugurale de M. Causit a pour objet les polypes du larynx chez les enfants et les polypes du larynx congénitaux. La Société anatomique connaît plusieurs faits de ce genre qui lui ont été présentés par M. Causit lui-même, et vous vous rappelez que la lésion présentée par M. Causit était un papilome et non un épithélioma, ce que semblait bien indiquer l'âge du malade. Le travail qui nous a été soumis est un résumé de toutes les observations connues et publiées jusqu'à ce jour. C'est une statistique raisonnée et étudiée à l'aide de tous les moyens d'investigation employés de nos jours. L'étude est complète, et elle est désormais indispensable à tous ceux qui voudront s'occuper d'un point relatif aux maladies du larynx.

Il ressort des 60 et quelques observations rapportées par M. Causit, et dont plusieurs sont personnelles à l'auteur, que le diagnostic des polypes du larynx est fort difficile chez les jeunes enfants. Soit que l'on ne songe point à cette lésion, soit qu'on la confonde avec un croup, soit que l'on ne puisse employer avec profit le laryngoscope (instrument toujours difficile à appliquer chez les jeunes enfants), le diagnostic reste souvent incertain, et l'autopsie révèle des lésions variables, tantôt de véritables polypes, tantôt des végétations polypeuses.

M. Causit a recherché, dans le chapitre consacré à l'étiologie, la cause probable des polypes et végétations du larynx.

Toutes les maladies de l'enfance ont pu être suspectées. Rougeole, scarlatine, croup, laryngites simples ont tous été retrouvés parmi les antécédents des malades dans un nombre assez grand relativement, pour que les inflammations exulcératives ou ulcératives soient soupçonnées capables de causer les polypes du larynx, qui seraient alors un produit d'irritation.

La thérapeutique mise en usage contre les polypes du larynx a été exposée dans tous les détails avec les observations à l'appui ; et cette partie de la thèse n'est pas moins riche que les premières pages.

Peut-être pourrait-on dire que M. Causit a fait entrer dans sa thèse des végétations sessiles auxquelles le nom de polype ne conviendrait point si l'on s'en tenait à la signification reçue du mot polype. Nous ne nous associons point à ce reproche ; il y a entre les polypes du larynx et les végétations polypeuses une communauté d'origine telle que la division me paraît impossible; la thérapeutique dans les deux cas diffère, soit ; mais les symptômes sont si voisins, les complications sont si communes aux polypes et aux végétations, que nous ne pouvons manquer d'être de l'avis de M. Causit.

Malgré le mérité incontestable de cette thèse, malgré la supériorité réelle de ce mémoire qui ne le cède en rien au mémoire allemand de Bruns, la Commission a jugé que ce travail, qui offre surtout de l'intérêt au point de vue de la pathologie et de la thérapeutique, devait le céder à des travaux contenant un point nouveau d'anatomie normale ou d'anatomie pathologique; c'est pourquoi nous n'avons accordé à M. Causit que le quatrième rang avec M. Ledentu. Ajoutons encore que M. Causit ayant eu à la Société de chirurgie, l'accessit du prix Duval, une mention honorable, cela nous eût peut-être empêchés de lui accorder une récompense.

M. Cornillon a adressé des recherches sur la disposition

des circonvolutions cérébrales, des hémisphères cérébraux et sur le siége précis de l'aphasie, appuyé de deux observations personnelles. La partie anatomique ne renferme pas de points nouveaux, la description de Foville n'est pas sensiblement modifiée. Quant aux deux observations, elles confirment des opinions antérieurement émises à la Société anatomique. Ce sont deux faits à l'appui, qui auront leur utilité quand l'on fera un jour le relevé total des cas d'aphasie.

M. Darbez a envoyé au concours les observations et les pièces qu'il a présentées à la Société. Ce sont des faits qui canfirment des lois et des théories bien établies. Cependant il y a trois faits importants à rappeler : un malade qui était couvert de lipomes, ce qui, suivant M. Darbez, constituait une diathèse lipomateuse ; un anévrysme aortique non diagnostiqué, qui avait entraîné la suffocation et pour lequel on avait falli faire la trachéotomie ; enfin, deux cas de gangrène, chez des malades morts de fièvre typhoïde. Ce sont là des faits intéressants, mais la Commission a pensé qu'ils étaient moins importants que les travaux dont nous venons de parler.

En résumé, Messieurs, la Commission vous propose de donner le prix Godard à M. *Hamy* pour son travail intitulée : *De l'os intermaxillaire*, et une mention honorable *ex æquo* à M. Carrière pour son travail intitulé : *De la tumeur hydatique alvéolaire* et à M. F. Larcher pour son étude sur *l'appareil sternal*. Une difficulté, Messieurs, sera peut-être soulevée. M. Carrière est aujourd'hui membre titulaire, et le règlement du prix Godard porte que les membres-adjoints et les concurrents étrangers de la Société sont seuls admis à concourir. Comme les règlements n'ont point d'effets rétroactifs, et comme M. Carrière était encore membre-adjoint, au moment où le rapport eût pu être fait, la Commission a jugé que le concurrent était dans les conditions pour obtenir une récompense.

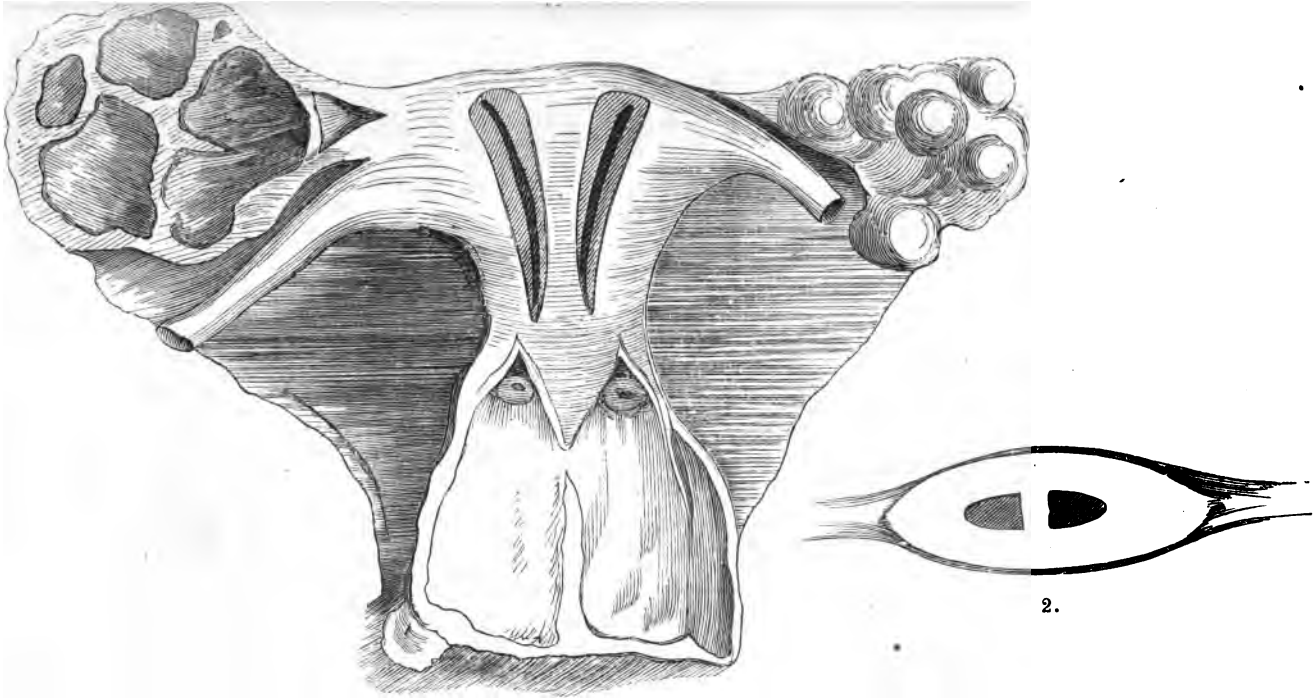

1. Utérus et vagin double, chez une femme de 31 ans. Les deux vagins communiquent par leur partie supérieure. — L'orifice utérin de la trompe de Fallope est oblitéré. Les ovaires renferment des kystes multiples. L'ovaire droit est représenté ouvert, l'ovaire gauche intact.

2. Coupe transversale de l'utérus à son tiers supérieur, pour montrer l'intégrité et l'épaisseur de la cloison médiane. (Voir l'observation de M. Rendu, p. 541).

COMPTE-RENDU

DES

TRAVAUX DE LA SOCIÉTÉ ANATOMIQUE

POUR L'ANNÉE 1869.

PAR LE Dr R. BLACHE.

MESSIEURS,

Permettez-moi, quoique bien tardivement, de venir, à l'exemple de mes devanciers, passer en revue les présentations les plus intéressantes et les faits les plus instructifs que j'aie pu recueillir dans nos Bulletins de l'année 1869.

Le nombre toujours croissant des présentations rend peut-être ma tâche plus difficile. Près de 300 notes ou observations sont relatées dans les procès-verbaux des dix mois pendant lesquels ont duré nos travaux, et pourtant, que de fois j'ai réclamé en vain, à plus d'un présentateur, quelques lignes qui me permissent de consigner avec fruit des faits que l'absence de renseignements rendait à peu près inutiles à la science.

Un autre desideratum qui s'accentue de jour en jour dans notre Société, c'est la négligence des commissions chargées de l'examen des pièces litigieuses, négligence telle qu'aucun rapport ne m'a été remis dans toute l'année. Et cependant, Messieurs, vous avez pu entendre bien souvent votre bureau nommer une commission et choisir parmi vous les plus experts dans la question qui était soulevée.

La suppression d'un travail original ou d'un rapport, autrefois exigé pour permettre à un membre adjoint de passer titulaire, est encore chose regrettable qui nous prive d'un certain nombre de communications, dans lesquelles nos aînés apportaient un soin et un amour-propre qui profitaient à nos publications.

J'ai hâte d'aborder mon sujet, et pourtant, malgré ma bonne volonté, vais-je me trouver à la hauteur de la tâche que j'ai entreprise?

ANATOMIE NORMALE.

Les travaux d'anatomie normale proprement dite ne sont jamais nombreux à notre Société, aussi avons-nous accueilli avec plaisir les communications de M. Lecourtois, qui s'est livré à une étude spéciale sur l'ossification des os de la voûte du crâne chez le nouveau-né. Notre collègue s'est efforcé de nous faire voir sous un jour tout nouveau le rôle des os wormiens, qu'il divise en wormiens suturaux et wormiens fontanellaires.

En poursuivant ses recherches dans cet ordre d'idées, M. Lecourtois vous a signalé plusieurs anomalies qu'il lui a été donné d'observer sur la situation des fontanelles dont il s'est attaché à faire une minutieuse description à l'état normal ou accidentel, en leur donnant un nom qui rappelle leur siége.

Nous avons eu la primeur de quelques-unes des savantes recherches anthropologiques de notre collègue, le Dr Hamy. Citons d'abord un travail sur l'apophyse coronoïde du maxillaire inférieur chez le vieillard, puis une note pleine d'intérêt sur une des anomalies de l'os malaire, qui, chez certains individus, se trouve coupé horizontalement par une suture courbe, dont l'origine n'est autre chose que la persistance plus ou moins longue d'un état fœtal.

C'est encore à M. Hamy que nous devons la présentation d'un monstre pseudencéphalien, avec développement imparfait de la face, portant principalement sur les

orifices du nez dont les narines n'ont pas évolué et sur l'oreille gauche anomalement bordée. Un monstre à peu près semblable, c'est-à-dire offrant un certain nombre de vices de conformation, fut apporté par M. Fouilloux.

Je ne ferai que citer quelques autres présentations d'anatomie anomale : un utérus bifide trouvé chez une femme de 22 ans, morte sans enfants ; deux côtes supplémentaires présentées par M. Gillette, et deux cas de cunéiformes surnuméraires trouvés par M. Le Dentu sur des cadavres destinés à la médecine opératoire à l'École pratique.

Parmi les vices de conformation des organes génitaux, je dois citer l'intéressante observation de M. Labory, à savoir l'existence d'une poche urineuse constituée aux dépens de l'urèthre, chez un enfant de 7 ans, opéré avec succès par M. Voillemier.

Une autre anomalie de l'urèthe vous a été présenté par M. Reverdin : au-dessous du col de la vessie, dilatée par l'hypertrophie des deux lobes de la prostate, on trouvait l'orifice d'un conduit rejoignant l'urèthre au delà d'un centimètre et demi, de façon à présenter deux canaux superposés.

M. Monod vous a apporté un appendice caudal enlevé à un enfant de 6 semaines. Il était évident qu'il ne s'agissait, chez cet enfant bien conformé d'ailleurs, que d'un de ces replis cutanés sans squelette et complètement indépendants de la colonne vertébrale, pour l'origine desquels on peut invoquer un vestige d'adhérence du fœtus aux membranes de l'œuf.

L'ectrodactylie simple occupant un seul membre est un fait assez rare ; c'est à M. Flamain que nous devons la présentation de ce cas. A la main droite existaient trois doigts auxquels répondaient trois métacarpiens seulement, ce qui fait exclure l'idée d'une amputation spontanée.

Une intéressante discussion a eu lieu entre MM. Ranvier, Lannelongue et Desprès, au sujet d'un cas de déformation symétrique du crâne, présenté par M. Leboucher.

La pathologie expérimentale, qui chaque jour prend plus d'importance dans nos laboratoires, a permis à l'anatomie pathologique comparée d'entrer dans les présentations faites à notre Société. M. Defoix vous a montré des calculs vésicaux et des entozoaires enkystés de la glande hépatique trouvés chez un rat destiné à l'expérimentation, et M. Liouville vous a tenu au courant des inoculations de matière tuberculeuse qu'il a faites sur les rats et les cobayes.

M. Peyraud vous a apporté le résultat de ses expériences sur le chien, à propos de la régénération du tissu périchondrique.

SYSTÈME OSSEUX.

Les cas de fractures toujours si variés dans les hôpitaux ont donné lieu, comme les années précédentes, à de nombreuses présentations. C'est ainsi qu'en feuilletant nos procès-verbaux, on trouve la relation de cinq cas de fractures du crâne dont tout l'intérêt réside dans la description des symptômes occasionnés par de plus ou moins grands délabrements du cerveau. Dans le cas présenté par M. J. Meunier, il existait une contusion du cerveau bien manifeste du côté opposé au siége de la fracture. Les lésions caractérisant la contusion du cerveau ne sont pas admises par tous les auteurs, et, dans un examen superficiel, on est souvent enclin à penser à l'existence d'un ramollissement rouge avec lequel elles offrent une certaine analogie. Les pièces présentées par M. Meunier ne permettaient aucun doute à ce sujet.

Il faut mentionner ici deux observations de fracture de la colonne vertébrale. Dans l'un de ces cas il existait, indépendamment de la fracture, une luxation de deux vertèbres lombaires, ayant déterminé une compression de la moelle qu'on retrouva à l'autopsie aplatie et comme étirée, avec disparition des tubes nerveux dans une assez grande éten-

due; le malade avait vécu deux mois à l'hôpital, après son accident, avec une paraplégie complète.

Parmi les fractures du col du fémur, il importe de signaler une observation de M. Coyne, qui vous a montré un cas de guérison par *cal osseux* d'une fracture intra-capsulaire. Ce fait, éminemment rare et intéressant, a soulevé une discussion dont les conclusions confirment l'opinion du présentateur. Une fracture du col du fémur consolidée vous a été montrée par M. Leboucher, mais il s'agissait d'une fracture extra-capsulaire, dont nos Bulletins des années précédentes contiennent déjà un certain nombre.

Sur une pièce présentée par M. Delens on a pu voir la destruction complète de la tête du fémur et de la cavité cotyloïde, consécutive à une arthrite sèche avec production de stalactites osseuses multiples. Sur une autre pièce du même présentateur il existait une ankylose, par fusion de l'articulation coxo-fémorale, dont l'origine remontait à plus de 30 ans. Comme il en advient en général, le canal médullaire n'existait plus.

M. Veyssière a présenté un cas d'ostéite du tibia, recueilli chez un malade ayant subi une première amputation et ayant conservé un moignon conique d'où sortaient les pointes osseuses du tibia et du péroné. Ce malade, venu à l'hôpital réclamer une seconde opération, on trouva un long séquestre invaginé dans le tibia. A ce propos il s'est élevé une discussion; M. Després, se fondant sur la ténuité du séquestre, crut voir dans ce cas la preuve d'un commencement de travail de résorption et blâma l'amputation nouvelle. MM. Ranvier et Ledentu combattirent cette opinion, en s'appuyant sur la présence de lamelles périphériques constatées sur les préparations micrographiques du séquestre en question, pour nier toute espèce de travail d'élimination spontanée.

SYSTÈME VASCULAIRE.

Un grand nombre de pièces pathologiques concernant les affections du cœur vous ont été montrées.

Un cas de symphyse du péricarde avec dilatation d'une portion du cœur droit vous a été présenté par M. Veyssière.

C'est à la suite de l'adhérence générale du péricarde et peut-être de la rétraction cicatricielle de cette séreuse au niveau du ventricule droit que ce ventricule a été comprimé et rétréci. Simultanément et à mesure que cette cavité se rétrécissait, celle de l'oreillette droite augmentait et l'orifice auriculo-ventriculaire devenait insuffisant. Tandis que les contractions du ventricule encombré de caillots et comprimé étaient impuissantes, les parois de l'oreillette correspondante subissaient une hypertrophie proportionnelle qui leur permettait de suppléer en partie à l'action du ventricule. Voilà donc encore un exemple de ces hypertrophies compensatrices que notre savant et regretté maître Beau avait si ingénieusement qualifiées de providentielles. Le fait est qu'il semble y avoir dans ces hypertrophies une réaction de l'organisme vivant contre les obstacles pathologiques.

M. Malherbe vous a montré également une péricardite avec adhérences ; mais dans ce cas le point intéressant de la question était la dégénérescence graisseuse du muscle cardiaque chez un homme de 40 ans, rhumatisant depuis longtemps. Ces altérations du myocarde dans les péricardites sont loin d'être rares, et Virchow n'hésite pas à admettre que c'est la propagation de l'inflammation de l'enveloppe séreuse à la substance musculaire qui produit le plus souvent la dégénérescence du cœur; d'ailleurs M. Jaccoud, dans son livre de pathologie interne, confirme cette opinion en disant que, dans la péricardite chronique, la dégénérescence du cœur survient tôt ou tard, au moins sur les fibres superficielles.

Dans une autre observation de péricardite, présentée par

M. Ducastel, nous avons vu signaler également la dégénérescence graisseuse du muscle cardiaque, et pourtant il s'agissait d'une jeune fille de 16 ans, morte dans une première atteinte de rhumatisme articulaire. Comme dans les deux cas précédents, l'adhérence existait entre les feuillets du péricarde dans une assez grande étendue, et là aussi les altérations musculaires correspondaient aux points d'adhérences.

Ce n'est en effet ni le jeune âge du sujet, ni l'origine récente de la maladie, qui s'opposent au développement de la myocardite, car j'ai pu démontrer ailleurs que l'enfance elle-même semble plus disposée que l'âge mûr au développement rapide de cette altération.

C'est encore sur un jeune sujet que M. Rathery vous a montré un cas de tubercule du péricarde. Le feuillet pariétal offre de petites masses tuberculeuses dont la consistance est assez grande, tandis que le feuillet viscéral est parsemé de petites granulations grisâtres demi-transparentes. Il faut remarquer surtout la disposition de ces granulations; semblables en tous points à celles de la plèvre ou des méninges, elles sont groupées le long des vaisseaux et affectent parfois la forme d'une grappe. Ces dispositions résultent de la genèse et du siége des granulations : elles occupent la gaîne lymphatique qui entoure les vaisseaux sanguins, et elles sont produites par la prolifération des noyaux de la gaîne et de la tunique adventice.

Un fait intéressant de tumeur cartilagineuse du péricarde vous a été apporté par M. Ullé : il existait à la partie supérieure de l'enveloppe du cœur, entre les deux feuillets qui se replient au niveau de l'aorte, un corps dur et élastique ayant l'apparence d'un kyste du volume d'un œuf. L'examen permit de reconnaître des éléments exclusivement cartilagineux dans cette tumeur, composée d'un amas de petits corps jaunâtres résistants et grenus.

Encore une observation à ajouter aux cas de mort subite dans l'insuffisance aortique; c'est M. Landouzy qui vous a rapporté ce fait et qui a inauguré ainsi une série de com-

munications dont vous avez pu apprécier l'intérêt aux séances de notre Société.

Deux cas de communication interventriculaire vous ont été montrés, l'un par M. A. Béhier, l'autre par M. Landouzy. Dans le premier, il existait un rétrécissement de l'artère pulmonaire comme cela a souvent lieu dans les cas de cyanose congénitale; tandis que chez l'autre malade, le calibre de l'artère pulmonaire, normal à son point d'origine, se trouvait sensiblement augmenté à 2 ou 3 millimètres au-dessus. Le ventricule droit était manifestement hypertrophié, mais non dilaté.

Dans une observation de M. Crouzet, il est fait mention d'une persistance du canal artériel dont le volume égale celui du tronc brachio-céphalique. Il s'agissait d'une jeune fille de 17 ans, chétive et chlorotique, chez laquelle cette anomalie ne s'était manifestée par aucun des phénomènes qu'on a coutume de lui attribuer. Jamais de cyanose, les extrémités étaient fines et nullement tuméfiées, la face ordinairement pâle et l'intelligence au-dessous de la moyenne. Rien n'avait pu faire penser à cette lésion congénitale que l'autopsie révéla.

Dans le plus grand nombre des observations de persistance du canal artériel, jusqu'à une époque assez éloignée de la naissance, cette anomalie se trouve associée à un ou plusieurs vices de conformation du centre circulatoire. Parmi ces vices de conformation, ceux qui portent sur l'artère pulmonaire sont les plus fréquents; c'est ainsi que ce vaisseau peut ne pas exister, être oblitéré ou seulement rétréci. C'est en effet un rétrécissement de l'artère pulmonaire que vous avez pu constater dans le fait présenté par M. Crouzet. Un rétrécissement existait également au niveau de l'orifice aortique, dont le calibre ne permettait pas l'introduction du doigt. Ce fait concorde parfaitement avec ceux qu'a observés M. Bernutz, lequel a trouvé le volume de l'aorte plus considérable au-dessous qu'au-dessus de l'abouchement du canal artériel. D'après cette disposition, on peut admettre que dans certains cas le défaut d'occlusion du

canal artériel est la conséquence du rétrécissement de l'aorte et a pour but de suppléer à la circulation aortique, comme il a pour but dans les cas de rétrécissement de l'artère pulmonaire de venir en aide à la petite circulation.

M. Hallez vous a montré une série de cœurs offrant tous, à différents degrés, et avec des lésions et des origines variables, des insuffisances tricuspides. L'intérêt de ces présentations résidait surtout dans la variété des causes et de la nature de ces insuffisances, qui se sont traduites cliniquement par un pouls veineux, nettement observable, tantôt d'une manière constante, tantôt avec des intermittences variables. Dans la première série de pièces on constatait une dilatation de l'orifice tricuspide sans lésion valvulaire, mais la maladie du cœur était liée à une affection pulmonaire préexistant à la lésion de cet orifice. Il y avait dilatation du cœur droit. Pour bien comprendre le mécanisme de la production de ces dilatations, il faut remonter, comme le fait remarquer M. Le Dentu, à ce qui se produit chez l'embryon, avant même que s'exécute la séparation des deux veines caves inférieure et supérieure. Le cœur, formé primitivement par un tube qui se contourne, ne tarde pas à se subdiviser en plusieurs cavités qui se laissent distendre par le sang. Lorsqu'une prédisposition à la dilatation existe, on trouve souvent l'oreillette droite plus dilatée qu'à l'état normal; cette dilatation se remarque de préférence chez les individus prédisposés aux varices. On peut donc, au point de vue de la synthèse pathologique, rattacher à la même prédisposition les dilatations de l'oreillette et du cœur droit qui coexiste avec la diathèse variqueuse. Dans la seconde série de cœurs présentés par M. Hallez, les insuffisances tricuspides reconnaissaient pour causes des lésions organiques de l'endocarde avec altérations des valvules.

Nous avons encore à signaler trois observations d'anévrysmes partiels du cœur, siégeant tous sur le cœur gauche, comme cela arrive le plus souvent. Parmi ces observations, celle de M. Pozzi est sans contredit la plus intéressante; il s'agit, en effet, d'un double anévrysme don-

nant au cœur une forme insolite. Le ventricule présente deux loges communiquant par une boutonnière de 14 centimètres de circonférence. La première loge est constituée par le ventricule lui-même, élargi considérablement, mais ne présentant aucune lésion. La seconde loge est remplie d'un caillot stratifié, semblable à ceux que l'on trouve dans le sac des anévrysmes artériels. Mais indépendamment de cette cavité, il en existe une seconde plus petite, située à gauche et en avant, au-dessus du collet du premier sac. Ce second anévrysme, beaucoup moins volumineux que le premier, est entièrement comblé par des caillots fibrineux. Il est facile de comprendre, par la situation de ces deux anévrysmes, que le développement de l'un devait nuire à l'extension de l'autre, chacun d'eux ne pouvant augmenter sans comprimer son voisin.

En dehors des anévrysmes du cœur, dont les observations se multiplient de jour en jour, il est rare de rencontrer des tumeurs du cœur. M. Lorne a pu, cependant, vous faire voir un myxôme du volume d'un œuf de pigeon développé dans l'oreillette gauche, et venant s'engager à la manière d'un bouchon dans l'orifice mitral. L'examen micrographique permit de constater de nombreuses fibres élastiques dans cette tumeur.

Parmi les quatre observations de rupture du cœur qui vous ont été présentées, nous devons citer deux faits qui se sont passés dans le service de M. Raynaud, à Sainte-Périne. Le premier est rapporté par son interne, M. Lepiez ; il s'agit d'un vieillard de 81 ans, bien portant d'habitude, et guéri peu de mois auparavant d'une pneumonie, lequel mourut brusquement. Le cœur, entièrement surchargé de graisse, était lui-même atteint d'une dégénérescence à peu près complète. Une rupture s'était produite sur la face antérieure du ventricule gauche.

Dans le second cas, nous avons encore affaire à un vieillard, qui eut deux syncopes en l'espace de quelques heures, et succomba en se mettant au lit. A l'autopsie, on trouva également une dégénérescence du cœur, reconnaissant pour ori-

gine, comme cela se voit souvent, une endartérite oblitérante.

Deux faits analogues ont été présentés par M. Troisier; l'un de ces faits est accompagné d'un examen histologique de MM. Vulpian et Hayem, qui concluent à l'analogie des lésions du myocarde avec celles décrites par Zenker dans les muscles de la vie de relation chez les sujets morts de fièvre typhoïde, et que M. Hayem a pu constater dans la variole et d'autres fièvres graves.

SYSTÈME NERVEUX.

Parmi les maladies des enveloppes du cerveau, nous devons signaler un grand nombre d'hémorrhagies méningées, dont quelques-unes sont liées à des méningites tuberculeuses. M. Legroux vous a montré une ossification de la faux du cerveau chez un homme mort tuberculeux et n'ayant jamais présenté aucun trouble cérébral. Une autre lésion de la faux du cerveau vous a été soumise par M. Leboucher; il s'agissait, dans ce cas, d'une tumeur fibro-vasculaire de la partie antérieure de cette membrane, qui n'avait également jamais donné lieu à aucun symptôme appréciable.

Quant aux lésions proprement dites du cerveau, dont vous avez pu voir ici un nombre fort considérable, il est à remarquer que partout les lésions artérielles ont été constatées. En effet, dans les descriptions consignées aux observations de nos Bulletins, nous retrouvons toujours, de près ou de loin, l'endartérite, l'athérome ou les anévrysmes miliaires, comme cause première de la lésion cérébrale.

Dans une des présentations de M. Lamblin on trouve même l'affection organique du cœur qui domine toute la scène pathologique.

De même, dans l'observation de M. Cazalis, on suit les lésions artérielles depuis le cœur jusqu'au foyer hémorrhagique du cerveau. Dans ce cas, vous avez pu apprécier tout l'intérêt qu'offrait cette présentation, où l'ané-

vrysme extra-cérébral coïncidait avec l'hémorrhagie intra-cérébrale; d'ailleurs, le processus pathologique n'est-il pas le même pour les gros comme pour les petits anévrysmes, et ne voyons-nous pas toujours l'artérite être le fait prédominant dans la pathologie des affections cérébrales ?

M. Bourneville, dont les observations si complètes et si bien exposées devraient servir de modèle à ceux de nos collègues qui nous remettent des notes, a pu retrouver chez un seul sujet toutes les lésions de l'hémorrhagie et du ramollissement cérébral à leurs différentes périodes : une hémorrhagie cérébrale avec ramollissement s'était produite chez un alcoolique. A la suite de cette attaque apoplectique, le malade avait conservé une hémiplégie gauche, puis on vit peu à peu chez lui s'abaisser les facultés intellectuelles, lorsqu'une nouvelle poussée hémorrhagique l'emporta. A l'autopsie, on trouva un foyer ocreux hémorrhagique de la queue du corps strié, de nombreux anévrysmes miliaires, et plusieurs foyers de ramollissement des deux lobes sphénoïdaux avec oblitération des artères correspondantes.

La plupart des cas de méningites qui vous ont été soumis étaient des méningites tuberculeuses souvent liées à un certain degré d'encéphalite. C'est un de ces cas qui vous a été présenté par M. Liouville. Sans entrer dans tous les détails de cette observation, je crois important de signaler, en dehors des altérations vasculaires, l'état œdémateux et graisseux de la substance cérébrale au voisinage des points manifestement tuberculeux, et l'intensité des lésions de l'encéphalite, qui, jusqu'à un certain point, prenaient l'apparence d'un véritable phlegmon cérébral.

M. Liouville vous a montré également les lésions tuberculeuses des méninges spinales, et vous a fait part des recherches qu'il poursuit depuis que, à la Société de Biologie, MM. Magnan et Hayem ont attiré l'attention sur la participation presque constante de l'inflammation des membranes intra-rachidiennes dans la méningite tuberculeuse.

APPAREIL RESPIRATOIRE.

L'œdème de la glotte, qui peut reconnaître tant de causes différentes, a été produit chez un homme de 42 ans par une fracture du cartilage thyroïde. C'est M. Veyssière qui vous a présenté cette pièce en vous faisant remarquer l'ossification prématurée de ce cartilage.

Les cas de phthisie laryngée, toujours fréquents dans nos hôpitaux, amènent parfois des désordres graves dans les parties voisines. M. Hayem vous a montré un phlegmon diffus du cou, qui avait été produit par l'extension des ulcérations laryngées.

Dans un de ces cas de tuberculisation des ganglions bronchiques si commune chez les enfants la mort survint rapidement par l'ouverture, dans la trachée, d'un gros ganglion ramolli. On avait eu la pensée de tenter la trachéotomie, mais l'état général du sujet et l'imminence de la mort détournèrent de cette opération qui n'eût pu sauver le malade. Chez cet enfant, on trouva, comme chez un autre présenté par M. Rathery, des granulations tuberculeuses du péricarde.

Sur un enfant de 4 ans mort avec une pneumonie lobaire, M. Lépine vous a montré quelques noyaux caséeux; c'est un fait assez rare en dehors d'un état tuberculeux, car d'après l'examen micrographique on fut en droit d'admettre, jusqu'à un certain point, que des oblitérations vasculaires avaient été le point de départ de la lésion.

Un autre cas de pneumonie caséeuse lobaire présenté par M. Campenon, confirme au contraire les opinions de MM. Hérard et Cornil sur la nature tuberculeuse de la lésion quoiqu'elle n'ait pas débuté par une pneumonie fibrineuse.

Chez un homme de 36 ans, alcoolique, M. Liouville vous a fait voir une véritable grangrène de poumon par oblitération de l'artère pulmonaire dans une des branches de laquelle on retrouva des débris de caillots. Cette grangrène

avait amené une perforation du poumon et de la plèvre qui donna lieu à des phénomènes de pneumothorax.

M. Lépine a présenté un autre cas de grangrène du poumon chez un enfant de 7 ans, atteint d'une carie du rocher, amené à Sainte-Eugénie dans un état d'anxiété précordiale extrême, avec la face bleuâtre et les battements du cœur très-tumulteux. Indépendamment de la gangrène et de l'apoplexie pulmonaire on trouva à l'embouchure de la veine jugulaire gauche un caillot de forme lamellaire qui provenait peut-être du sinus latéral. — La plupart des physiologistes sont d'accord pour admettre que les lésions des centres nerveux déterminent, dans l'innervation des vaisseaux pulmonaires, un désordre pouvant amener consécutivement la production de foyers apoplectiques par dilatation paralytique. M. Duguet nous a fait récemment remarquer dans sa thèse d'agrégation, que dans le domaine de pathologie infantile, on trouve des observations confirmant cette manière de voir. En effet, MM. Rilliet et Barthez rapportent un cas de foyer d'hémorrhagie pulmonaire chez un enfant mort de méningite tuberculeuse. Barrier, dans son Traité pratique des maladies de l'enfance, est frappé de la coïncidence, et il ajoute qu'il est difficile de refuser une certaine influence à la méningite dans la production des hémorrhagies du poumon.

Une observation intéressante de M. Landrieux signale un cas d'anthracosis généralisé du poumon, chez une jeune femme qui exerçait le métier de charbonnière depuis dix-huit mois seulement. Entrée pour une pleurésie et n'ayant aucun antécédent tuberculeux dans sa famille, elle mourut dans un état de cachexie très-avancé. L'infiltration mélanique ne se bornait pas aux organes thoraciques, mais on la retrouvait sur la muqueuse intestinale et elle se propageait même sur les artères de la tunique péritonéale.

Je dois signaler aussi deux cas de cancer de la plèvre et du poumon, l'un présenté par M. Lépine, qui l'avait rencontré sur un jeune garçon de 10 ans, l'autre dû à M. Monod. Cette intéressante observation a été le sujet d'un

rapport de M. Damaschino qui fait remarquer combien il est rare de trouver une dégénérescence cancéreuse des bronches, partant de la racine du poumon et suivant exactement toutes les ramifications bronchiques. Malgré les recherches minutieuses du rapporteur, il n'a pu trouver dans la science que deux cas pouvant se rapprocher de celui de M. Monod : l'un est dû à Rokitansky, l'autre à Foerster.

Un fait assez curieux vous a été montré par M. Defoix, interne à la Salpêtrière : il s'agissait d'un poumon droit unique occupant à lui seul la cavité thoracique, une petite masse charnue et fibreuse appendue à l'extrémité de la bronche gauche représentait les vestiges du poumon de ce côté. Malheureusement l'observation est muette sur l'origine de cette anomalie qui ne peut être qu'une conséquence d'une affection de la vie intra-utérine, l'examen micrographique ne permettant pas de retrouver trace de cellules pulmonaires.

APPAREIL DIGESTIF ET SES ANNEXES.

Les communications qui nous ont été faites sur la première portion du tube digestif sont bien peu nombreuses ; cependant nous devons à M. Reverdin un rapport intéressant sur les corps étrangers de l'œsophage à propos d'une présentation de M. Rathery, lequel vous a montré un abcès de la partie latérale de l'œsophage, développé chez un enfant ayant avalé un os assez volumineux. Le point le plus important de cette observation est une erreur de diagnostic à laquelle des accès de suffocation répétés avaient donné lieu et qui, en l'absence de renseignements précis, ne manquèrent pas de faire penser à un croup ; on était même sur le point de faire la trachéotomie quand l'enfant mourut dans une crise d'étouffement. L'autopsie seule fit découvrir l'origine de la maladie.

M. Alling vous a fait voir sur l'estomac d'un homme, mort dans un état cachectique, deux vastes ulcérations avec perte

de substance. La nature de ces ulcérations pouvait être rapprochée de celle du pemphigus stomacal décrit pour la première fois dans nos Bulletins par deux de nos regrettés collègues, Chalvet et Robertet en 1862 et 1863, et dont M. Guiraud vous a montré un bel exemple en 1864. Chez le malade de M. Alling on avait bien constaté sur les jambes la présence de bulles de pemphigus, mais le peu de renseignements contenus dans la note du présentateur nous oblige à ne faire que des suppositions.

M. Castiaux a mis sous les yeux de la Société un exemple d'ulcère simple siégeant sur la deuxième portion du duodénum, du côté opposé à l'ampoule de Water. L'origine de cette ulcération paraît déjà ancienne, ses bords irrégulièrement taillés à pic tranchent sur un fond blanchâtre et luisant qui répond à la portion évasée de la vésicule biliaire dont une simple lamelle l'en sépare.

Je ne ferai que mentionner d'autres observations d'ulcères simples de l'estomac et un certain nombre de cas d'affections intestinales sans intérêt, pour arriver aux lésions du gros intestin.

Si les faits de rétrécissement du rectum sont fréquents, il est plus rare d'observer des rétrécissements d'une ou de plusieurs parties du côlon. C'est un cas de ce genre qui vous a été présenté par M. Chaume. Chez un homme âgé de 51 ans, ayant présenté tous les signes d'une obstruction intestinale, on trouva la dernière partie du côlon transverse et tout le côlon descendant, jusque et y compris le rectum, affectés de rétrécissement. Le point le plus rétréci correspondait à la jonction de l'S iliaque et du rectum; là, sur une étendue de 18 centimètres environ, le petit doigt pouvait à peine être introduit. La membrane muqueuse n'offrait que quelques points rougeâtres disséminés, et des vestiges d'entérite chronique qui sans aucun doute avaient été l'origine du rétrécissement.

Deux observations de polypes du rectum méritent particulièrement d'être signalées ici; dans la première, due à M. Terrillon, il s'agit d'un polype unique du volume d'une pomme de reinette, maintenu par un pédicule gros comme

le doigt et implanté à la face postérieure du rectum, à plus d'un centimètre de l'ouverture anale. L'opération, faite à l'aide de l'écraseur de M. Chassaignac, réussit bien. On trouva sur la surface de la tumeur d'énormes papilles ramifiées, très-vasculaires, revêtues d'un épithélium cylindrique; dans la partie centrale existaient de nombreuses glandes en grappe hypertrophiées.

La seconde observation vous a été communiquée par M. Malassez. Dans ce cas, il existait d'une part des condylomes volumineux situés à la marge de l'anus, et d'autre part un assez grand nombre de petits polypes remontant jusqu'à une certaine hauteur dans le rectum. L'extirpation de ces polypes, dont quelques-uns avaient le volume d'une noisette, dut être faite successivement, et le malade guérit très-bien.

Une observation de M. Legroux vous a relaté une forme insolite de péritonite hémorrhagique, chez une femme atteinte de cirrhose. La gêne de circulation dans le système porte peut expliquer jusqu'à un certain point la nature hémorrhagique de cette péritonite, et par conséquent les deux hématomes trouvés sur le côlon transverse. Mais il y eut un phénomène qu'on n'a pas l'habitude de voir dans ces sortes d'affections et qui masqua le début de la péritonite, je veux parler de la rapide diminution de l'ascite au moment où apparaissaient les phénomènes inflammatoires, qui pour me servir d'un vieux mot significatif, produisirent la métastase. Ce sont des phénomènes de cet ordre qui se passent chez les individus ascitiques, pris de choléra ou de diarrhée colliquative.

Comme dans les années précédentes, nous avons pu voir un grand nombre de présentations sur la glande hépatique et les différents états pathologiques dont elle peut devenir le siége.

Les abcès du foie vous ont été bien souvent signalés comme lésions consécutives aux dysentéries chroniques; c'est encore à M. Legroux que vous devez une de ces observations. Cependant, si le fait de l'abcès du foie

est aujourd'hui bien accepté comme une des conséquences de la dysentérie chronique, le mécanisme de cette lésion est moins connu ou bien interprété de différentes façons par les observateurs. Dans un cas signalé à la page 237 de nos procès-verbaux, il s'agit d'un vaste abcès trouvé à l'autopsie d'un homme atteint depuis 8 mois d'une forte dysentérie. D'après l'examen attentif des pièces, M. Hayem, loin de nier la relation de cause à effet entre les lésions du gros intestin et l'abcès du foie, croit avec raison pouvoir attribuer l'origine de la maladie à la production d'*infarctus*. Dans le cas présent, en effet, une oblitération de la veine porte avait évidemment donné lieu à des infarctus, car un caillot ancien, ramolli, adhérent en partie, se trouvait dans la veine porte et oblitérait précisément le vaisseau dans la portion hépatique qui correspondait aux collections purulentes. D'ailleurs pour M. Hayem cette poche remplie de liquide puriforme n'était pas un véritable abcès, mais bien un vaste infarctus ramolli et passé au dernier degré de la diffluence.

Parmi les autres affections du foie, je ne puis passer sous silence un fait de cancer colloïde des voies biliaires, ayant débuté par la vésicule et produit une altération de même nature sur les ganglions pancréatiques. On trouva, par suite de la rétention de la bile, des dilatations kystiques purulentes (abcès des voies biliaires), sur lesquelles M. Charcot a dans ces derniers temps attiré l'attention.

ORGANES GÉNITO-URINAIRES.

Parmi les nombreuses présentations qui vous ont été faites sur les lésions des reins, nous devons mentionner particulièrement une observation de M. Michaud, relatant l'histoire d'une femme qui eut des accès de coliques néphrétiques suivies d'hématuries, pendant un ou deux ans, avant de présenter les urines purulentes et les symptômes généraux graves qui l'amenèrent à l'hôpital, où l'ensemble de ces phénomènes morbides fit aussitôt

penser à une pyélo-néphrite. Après une application de potasse caustique au niveau de la région lombaire, on plongea le trocart qui permit de retirer un verre de pus. Après quelques alternatives de bien et de mal, la malade mourut de péritonite, et à l'autopsie on trouva un vaste abcès du rein que la ponction avait incomplètement vidé. A propos de cette autopsie, M. le professeur Verneuil prit la parole pour expliquer comment, à la suite de l'évacuation incomplète du pus, l'émission de l'urine avait cessé d'être purulente pendant quelques jours, et à ce propos il nous développa ses idées sur l'opération qu'il avait tentée.

M. Hayem vous a montré une atrophie du rein, consécutive à l'oblitération des uretères par suite de la présence d'un calcul volumineux dans le bassinet; une dégénérescence amyloïde bien manifeste existait sur l'autre rein dont le volume était notablement augmenté.

Dans un cas d'hydronéphrose présenté par M. Taurin, il est à remarquer que, malgré les dimensions assez considérables de la tumeur, aucun symptôme n'avait révélé l'existence de la maladie qui ne fut trouvée qu'à l'autopsie.

M. Flamain vous a également fait voir un cas d'hydronéphrose double consécutive à un rétrécissement de l'urèthre à la région bulbeuse. Une hypertrophie des parois de la vessie s'était opposée à la dilatation de ce réservoir et avait ainsi facilité la production de l'hydronéphrose.

Dans le fait présenté par M. Alling on trouvait également, comme conséquence d'un obstacle à la base de l'urèthre, une dilatation des deux uretères avec épaississement des parois de la vessie; d'ailleurs il existait chez ce malade une véritable pyélo-néphrite qui favorisa sans doute le développement des phénomènes urémiques auxquels on le vit succomber.

Parmi les affections cancéreuses de la vessie dont vous avez pu voir un certain nombre d'exemples je veux rappeler un cas de papillôme que vous a montré M. Reverdin. C'était principalement, comme cela a lieu dans les fongus, au niveau du trigone qu'on rencontrait une masse villeuse,

rosée, dont les filaments les plus délicats flottaient quand on versait de l'eau dans la vessie. A l'examen micrographique on retrouva de nombreux capillaires ramifiés recouverts d'épithélium cylindrique.

Les affections du testicule, dont le diagnostic est parfois délicat, nous ont valu quelques présentations intéressantes. Citons d'abord le cas rapporté par M. Houel qui vous a montré une hématocèle enkystée dont il avait pratiqué l'ablation sur un jeune homme de 20 ans. Ce fut à la suite d'une injection caustique nécessitée par une hydrocèle que le sujet vit débuter sa maladie. En effet, au bout d'un an, la tumeur des bourses loin de diminuer avait sensiblement augmenté de volume et de consistance; ce fut alors qu'après s'être fait examiner par plusieurs chirurgiens le malade s'adressa à M. Houel qui pratiqua l'opération de la castration avec un plein succès. Le testicule se trouvait comme enchâssé dans une tumeur dont il eût été bien difficile de l'enucléer, car les parois épaissies ne mesuraient pas moins d'un centimètre et présentaient la dureté de l'enchondrôme.

Parmi les autres faits de tumeurs des bourses, nous aurions à mentionner un certain nombre de testicules tuberculeux dont l'intérêt nous a paru secondaire. D'ailleurs j'ai hâte d'arriver aux nombreuses présentations qui nous ont été faites concernant les organes génitaux de la femme. Sur huit observations de kystes ovariques on nous a rapporté quatre faits d'ovariotomie parmi lesquels on signale trois cas de guérison. MM. Péan et Boinet ont longuement entretenu la Société de chirurgie de ces faits intéressants, aussi n'ai-je voulu que signaler la présentation de ces pièces dont vous avez eu la primeur.

Deux observations de môle hydatiforme ont été mises sous vos yeux par MM. Herbert et Bourdillat. L'intérêt de ces pièces résidait plutôt dans le volume énorme des tumeurs que dans les phénomènes qui ont accompagné leur expulsion.

M. J. Lucas-Championnière a présenté deux faits d'abcès

de l'utérus consécutifs à des accidents puerpéraux; dans les deux cas il vous a signalé la lymphangite avec production de pus dans les petits vaisseaux. C'est en effet toujours au niveau des lymphatiques que se rencontrent ces sortes d'abcès dont il y a plus de douze ans M. le professeur Béhier signalait la présence constante chez presque toutes les femmes de son service qui mouraient d'accidents puerpéraux. C'était même sur ces particularités d'anatomie pathologique que se fondait M. Béhier pour assimiler aux lésions de l'infection purulente les phlegmasies qu'on rencontre dans les suites de couches.

Les cas publiés d'hémotocèles rétro-utérines ne sont pas très-nombreux; nous devons à M. le Dr A. Voisin de nous en avoir montré un bien net et bien concluant; en effet, ayant eu le soin d'introduire par l'utérus une soie dans l'orifice de la trompe, il a pu vous démontrer la perméabilité de ce conduit, qui avait bien évidemment permis au sang de passer de l'utérus dans la cavité péritonale où il s'était accumulé au niveau du ligament large.

Les tumeurs du sein, dont chaque année on vient mettre un grand nombre d'exemples devant vos yeux, nous ont valu d'intéressantes discussions. La question des tumeurs adénoïdes a été soulevée à propos d'une pièce de M. Reverdin. Les symptômes présentés par la malade avaient été pendant plusieurs années ceux d'une tumeur bénigne; une ulcération survint, et, comme elle prenait un caractère végétant, on décida l'opération. A l'examen de la tumeur on trouva d'une part les caractères d'un sarcome fibro-plastique fasciculé, dont la partie extérieure était végétante, et d'autre part, en faisant des coupes dans la masse de la tumeur, on rencontra des culs-de-sac avec apparence de glandes. Serait-ce là un exemple de la transformation d'une tumeur adénoïde en tumeur sarcomateuse? Non; d'ailleurs, comme le fait remarquer M. Ranvier, on a voulu trop souvent ranger sous le nom d'adénoïdes des tumeurs de nature et d'éléments variés, et, quant aux caractères donnés par les auteurs pour reconnaître les tumeurs adé-

noïdes, ils n'ont de valeur que s'ils ne sont pas fictifs et s'ils sont permanents. En effet, l'apparence de culs-de-sac glandulaires n'existe pas à toutes les périodes de l'évolution de la tumeur, et dès lors cesse de caractériser l'adénoïde. Pour M. Ranvier, l'adénome véritable est assez rare, et sa transformation plus rare encore. Devant cette déclaration, MM. Verneuil et Després sont venus apporter de nombreux exemples cliniques tendant à prouver une fois de plus qu'il serait temps d'amener l'entente entre l'observation et la théorie.

Je ne veux pas négliger de vous parler encore d'un double cancer de mamelles offrant le type du cancer dit en cuirasse. En outre de cette lésion, dont la forme n'est pas très-rare, le présentateur avait apporté une portion de la peau du tronc, qui contenait dans son épaisseur des nodosités d'une dureté caractéristique, et dont quelques-unes étaient même végétantes. Il s'agissait là de petites masses cancéreuses de même nature que celles qui avaient envahi les mamelles.

Nous devons à M. Muron de nous avoir apporté un cas d'épithélioma généralisé, dont nous croyons les exemples assez rares. Le malade atteint de cette affection provenait du service de M. le professeur Verneuil, qui avait assisté au developpement de la lésion par le plancher de la bouche, et qui vit peu à peu les ganglions, les amygdales et même l'os maxillaire se prendre successivement. Le malade ayant succombé avec des signes de pneumonie, on trouva, à l'autopsie, de petites masses blanchâtres que l'examen micrographique fit reconnaître pour des lobules d'épithélium pavimenteux à trame sarcomateuse. M. Muron vous a montré un autre cas d'épithélioma de la jambe, simulant un ulcère simple.

Les altérations du sang dans le purpura ont été bien souvent signalées, mais on avait négligé d'étudier les lésions vasculaires; c'est notre collègue, M. Labadie-Lagrave, qui le premier, je crois, a attiré l'attention sur ce sujet, en venant vous présenter un morceau de peau pris sur un malade

mort avec du purpura dans le service de M. Gueneau de Mussy. L'examen micrographique permit de constater une *endartérite proliférante* des petites artères du derme et du tissu cellulaire sous-cutané. M. Hayem, en complétant l'examen de M. Labadie-Lagrave, reconnut dans ce cas la production de petits infarctus consécutifs à l'oblitération de ces petits vaisseaux.

On rencontre parfois dans les fièvres graves, et plus particulièrement dans la fièvre typhoïde, des hématomes dont le siége le plus important est sans contredit les muscles droits de l'abdomen. M. Foucault vous a montré un exemple intéressant de ces sortes de lésions, où l'on trouve non-seulement les fibres musculaires plus ou moins altérées, mais aussi des altérations vasculaires qui ne sont autres que des endartérites oblitérantes. M. Hayem, qui les a constatées en différentes circonstances, attribue à ces altérations vasculaires la véritable cause des hématomes.

J'aurais encore à vous parler d'altérations diverses produites par des empoisonnements, et d'accidents survenus chez un individu ayant avalé une épingle, mais je me suis déjà suffisamment étendu sur l'anatomie pathologique d'un grand nombre de maladies, pour laisser de côté quelques-unes de ces lésions de causes accidentelles.

Ma tâche s'arrête ici, Messieurs, et cependant pour moi elle n'est pas encore terminée : comment, en effet, pourrai-je m'éloigner sans vous remercier de la bienveillance avec laquelle vous m'avez confié les fonctions de secrétaire, et permis de m'associer à vos travaux alors que la présence de notre illustre maître, M. le professeur Cruveilhier, se faisait plus rare, son grand âge l'empêchant de venir comme autrefois s'asseoir au milieu de nous.

TABLE DES MATIÈRES

CONTENUES DANS

LE TOME DE 1869.

Par suite d'une erreur, les pages 129 à 224 sont reproduites deux fois avec la même pagination. — Nous désignons dans la Table par la mention des chiffres entre parenthèses, accompagnés du mois, la partie des folios qui se trouve doublée.

A

Alling, 82, 100, 102, 103, 278, 280, 290 (130, 131, 141, juillet); 472, 475, 476, 478.
Anger, 80, 123, 130, 170, 195, 296, 298 ; (135, 144 juillet); (181, 184, août).

B

Bailly, 16 ; (132, juillet).
Barbancey, 61, 191.
Bassereau, 451.
Béhier (A.), 171.
Berger, 146, 148, 188.
Bergeron (A.), (136, juillet), 525.
Blache, 6, 73, 86, 110, 126.
Blanquinque, 222, 295.
Bloch, 17.
Blum, 6, 15, 73, 246.
Bouchereau, 298, 457.
Bourdillat, 177, 202, 294.
Bourdon, 215.
Bourneville, 41, 51, 56, 152, 167, 339, 191, 220, août.
Bottentuit, 5, 7, 109.
Bouyer, 295, 301.
Boyron, juillet, 131, 132, 138.
Bricheteau, 23.
Brouardel, 4, 130, 183, 292, 443.

C

Campenon, 495.
Candelé, 528, 530.
Carville, 298, 300, 546.
Cazalis, 263, 492, 495.
Challan, 161.
Chalvet, 24.
Championnière (L.), (134, juillet); (185, août,) 454, 458.
Chantreuil, 176, 321, 71, 83, 538.
Charpentier, 13, 14, 19, 122, 187, 539.
Chaume, 74.
Cooke, (180, 181, août).
Cornil, (194, août), 460, 569.
Coyne, 8, 19, 106.
Crousey, 65, 323.
Curtis, 531.

D

Damaschino, 443.
Decornière, (135, juillet).
Defaix, 17, 185.
Dehaye, 184, 464.
Delens, 14, 63, 66, 76.
Demeule, 16, 179.
Desplats, 230.
Desprez, 10, 23, 71, 143, 188, 218' 231, 237, 285, 291 ; (215, août), 458, 459, 460, 466, 537, 539, 545, 562.
Ducastel, 47, 126, 144.
Duguet, 78, 100, 102, 227; (138 142, juillet.
Dumas, 310.
Duplay, 15.

F

Farabœuf, 85, 86.
Fernet, (138, 142, 162, juillet).
Flamain, 130, 166, 171.
Fontaine, 231, 458.
Foucault, 173, 489, 498, 506, 509.
Fouilloux, 180.
Frémy, 82.

G

Gadaud, 63, 67, 88, 220.
Gillette, 20, 72; (209, août).
Gouguenheim, 102.
Guéniot, 4, 64, 66, 72, 186, 219, 300; (133, 137, 140, juillet); (180, août), 458, 459.

H

Habran, 78.
Hallopeau, 87, 119, 120; (209, août), 555.
Hamy, 75; (173, juillet); (180, août,) 488.
Hayem, 8, 11, 182, 211, 231, 237, 240, 246, 256, 263, 298; (130, 138, 140, 144, 146, 159 juillet); (188, 194, 208, 215, août), 455, 456, 457, 458, 462, 466, 594, 500, 503, 538.
Hénocque, juillet, 129, 155.
Herbert, 77, 81.
Houel, 108, 288, 291, 295; (185, août), 501.
Hubert, 65.
Huchard, 461.
Hybord, 36, 74.

J

Joffroy, 314, 512, 551
Jolly (Jacques), 124, 176.

L

Labadie-Lagrave, 299; (144, juillet) 533.
Laborde, 129, 139, 227, 232, 239, 257; (juillet 143), (août, 195), 495.
Labory, 174, 198.
Lacombe, 127, 456.
Lamblin, 186, 311.
Lancereaux, 195, 462.
Landouzy, 258; (199 août), 547.
Landrieux, 50, 104, 275; (183, août) 466.
Langlet, 320.
Lannelongue, 14, 37, 68, 72, 545.
Lassala, 296.
Laugier, 3.
Leboucher, 243, 245, 545, 547.
Le Courtois, 478.
Ledentu, 13, 84, 85, 170, 179, 226; (140, juillet); (186, 215 août,) 546.
Legroux, 8. 63, 64, 78, 79, 228, 235, 241, 339; (130, juillet,) 443, 467, 470.
Lepiez, 270.
Lépine, 34, 182, 297, 310, 331.
Lescure, 4; (198, août).
Liouville, 7, 8; 11, 66, 83, 85, 95, 100, 125, 101, 182, 185, 187, 226, 232, 247, 297, 310; (137, 142, 145 juillet); (189, août), 442, 462, 455, 457, 466, 495, 501.
Lolliot, 131.
Lorne, 161, 455.

M

Malassez, 39, 96, 121, 329, 533, 535.
Malherbe, 17, 172; (191, août), 539.
Marchand, (135, juillet).
Martineau, 95.
Meunier, (188, 189, août), 464.
Michaud, 90, 136, 241.
Monod, 195, 209, 236; août, 222.
Muron, 20, 63, 82, 185; (134, 139, juillet); (186, 195, août), 456.

N

Nepveu, 140; (153, 156, juillet), 530.
Nottin, 31.

O

Olivier, 131, 293.

Parmentier, 131. 530.
Peyrot, 19, 241; juillet, 134.
Pigeaux, 127, 129.
Pommier, 37, 88.
Pozzi, 303, 325.

Q

Quertier, 194.
Quinquaud, 273.

R

Ranvier, 29, 195, 283; (215, août), 452, 458, 459, 495, 545.
Rathery, 86, 233, 234, 305.
Raynaud (M.), 457.
Renault, 122, 179; (192, août).
Rendu, (206, août), 541, 543.
Reverdin, 132, 149, 195, 240, 261

298, 306; (143, 170, juillet); (203, 205, août), 560.
Richelot, 206.
Rigaud, 73, 311, 333.
Roques, (133, juillet).

S

Schweich, 455, 525.
Sevestre, 69.

T

Taurin, 70, 296.
Teillais, août, 195.
Terrillon, août, 187.
Thorens, 183, 453.
Trélat, 300.
Tribes, 75, 76; (201, août).
Troisier, 118, 268; (164, 166, 167, juillet); (197, août).

U

Ullé, 98, 550.

V

Vaslin, 7.
Verneuil, 21, 94, 138, 143, 178, 241, 242, 203; (133, 155, juillet).
Veyssière, 235, (213, août); 463.
Villard, 333; (216, 217, août), 557.
Voisin (A.), 71.

TABLE

DES

TRAVAUX ORIGINAUX, OBSERVATIONS ET MÉMOIRES.

A

Abaissement des facultés intellectuelles, 339
Abcès du cerveau, 36, 124, 231, 557.
— du foie, 79, 144.
— de la fosse temporale, 124.
— hépatique, 195.
— du poumon, 478.
— de la protubérance, 146.
— de la région cæcale, 539.
— du rein, 90.
— tuberculeux, 56.
— urineux, 7.
— utérins, 458.
— de l'utérus (185, août).
Ablation de deux phalanges, 195.
— d'un séquestre, 20.
Accidents cérébraux, 124, 230.
— dyspnéiques, 339.
Affaiblissement intellectuel, 41.
Affection cardiaque, 275, 310.
— Originelle indéterminée, 489.
Aiguille dans le gros intestin, 20.
Aisselle. (Dégénérescence d'une tumeur ganglionnaire de l'), 19.
Alcoolisme, 339.
Altération du cartilage (184, août).
— de la pulpe cérébrale, 456.
— des reins (194, août).
— vasculaire, 310.
Ammoniaque (Empoisonnement par l'), 466.
Anasarque sans l'albumine, 311.
Anévrysme de l'aorte, 3, 258.
— de l'artère sylvienne, 492.
— de l'artère vertébrale, 455.
— du cœur, 120, 314.
— de la crosse de l'aorte, 119.
— miliaire, 148.
— du tronc basilaire, 188.
— du tronc brachio-céphalique, 550.
— du ventricule gauche, 523.
Ankylose de l'articulation coxo-fémorale, 14, 65.
Anomalie des artères utéro-ovariennes, 310.
— du squelette du pied, 13.
— de l'urèthre, 240.
Anus (sarcôme fibro-plastique de l'), 170, 203.
— (Tumeur de la marge de l'), 303.
Anthracosis généralisé, 104.
Aorte (anévrysme de l'), 3, 119, 258.
— (endartérite de l'), (146, juillet).
— (fusion des valvules sygmoïdes de l'), 530.
— Rétrécissement, 37.
Aortite, 263 (166 juillet).
Aphasie, 273, 41, 51, 247.
Aponévrose du muscle soléaire, 86.
Apophyse du maxillaire inférieur (173, juillet).
Apoplexie capillaire du corps strié, 551.
Appendice caudal, 236.
Appendice iléo-cæcal (perforation de l'), 512.
Arrêt de la circulation, 255.
Artères (athérôme généralisé des), 314.
— Oblitération (par thrombose des) 314.
Artère basilaire (dilatation), 51.
—basilaire (obturation) (167 juillet).
—cérébelleuse (oblitération de l'), 14.
— coronaire antérieure (oblitération) 164.
— poplitée (Déchirure de l'), 271.
— pulmonaire (caillot obturateur dans l'), 475.
— pulmonaire (dilatation), 547.
— pulmonaire (rétrécissement), 171.
— (thrombose de l'), 19.
— Sylvienne gauche (anévrysme), 492.

— (oblitération), 51.
— utéro-ovarienne (anomalie des), 310.
— vertébrale (anévrysme) (455, août).
Arthrite du fémur (133, juillet).
— sèche, 76.
— sous occipitale (156, juillet.)
Articulation coxo-fémorale (ankylose de l'), 14, 63.
Astragale (fraction de l'), 82.
Ascite, 339.
Athérôme généralisé des artères, 314.
Atrophie cérébrale, 155.
— du foie, 17.
— des poumons, 72.
— rénale, 11.
Attaque apoplectique, 339 (167 juillet.)

B

Bassin (tumeur ganglionnaire, 206.
— tumeur hydatique (136, juillet).
Bassinet (calcul du), 11.
Bulbe (tubercules du), 127.

C

Thorax (poumon remplissant le), 17.
Caillots de la face fœtale du placenta, 538.
— fibrineux dans le cœur, 191.
— obturateur dans l'artère pulmonaire, 475.
Calcanéum (fracture), 82.
Calcification du cristallin, 39.
Calcul du bassinet, 11.
— biliaire, 51.
— du foie chez un rat, 185.
Canal artériel (persistance du), 323,
— Cholédoque (cirrhose), (135. juillet).
— (calcul) (135, juillet.)
Cancer du cervelet. 81.
— de l'estomac, 47.
— du fémur, 73.
— du foie, 47.
— généralisé, 87.
— du genou, 109.
— des organes abdominaux, 118.
— de la peau (191, août).
— du péritoine, 280.
— des plèvres, 222.
— du poumon, (222 août.)
— du rein, 278.
— du sein, 464.
— de l'utérus, 15.
— de la vessie, 543.
— des voies biliaires, 217, août).
Capsules surrénales (Carcinome des), (182, août.)
Carcinome des capsules surrénales (182, août).
— du foie (182, août).
— de la plèvre, 331.
— du rein (182, août).
Carie du doigt indicateur, 121.
— du rocher, 146, 557.
Cartilage (altération du), (184, août).
— Costal fracture), 451.
— du larynx (fracture), 451.
Castration en Egypte, 129.
Cataracte capsulaire (180, août).
Cavernes multiples, 551.
Cavité cotyloïde (Destruction de la 76
Cerveau abcès du, 36, 124, 231, 557.
— atrophie du, 152.
— contusions du (188, août).
— hémorrhagies, 339.
— hémorrhagies multiples du, 50.
— kyste du (209, août).
— ramollissement du, 314, 339.
— tumeur érectile du, 230.
— vaisseaux calcifiés du, 230.
Cervelet (cancer du), 81.
— tumeur, 65.
Circulation. Arrêt brusque de la 263.
Cirrhose du foie, 470.
— du foie, 503.
Clavicule. (Subluxation de la), 74.
Cœur. Anévrysme, 120, 314.
— (Caillots fibrineux dans le), 191.
— (Dégénérescence du), 456.
— (Dégénérescence graisseuse du), 311.
— (Hypertrophie du), 211 (199, août).
— (Lésions multiples du), 126.
— (Mixôme du) (161, juillet.)
— (Rupture), 268, 270 (164 juillet), 456.
— (Transformation fibreuse du) 314
— (Tumeur), 47.
Colloïde cancer des voies biliaires 217, août).
Col utérin (Glandes en grappes du), 460.
Commotion cérébrale 198, août).
Communication anomale des deux oreillets, 276.
— Interventriculaire, 171, 547.
Conicité de moignon (213, août).
Contusion du cerveau (188, août).
Corps calleux. Ramollissement du 15
— étranger de l'œsophage, 305.
— fibreux, 157.
—strié (apoplexie capillaire du), 551.

Corps thyroïde (tumeur du), 527.
Côtes. Fracture, 96, 136.
Cou (tumeur du) (206 août).
Crâne. Déformation, 545.
— Enfoncement, 458, 464.
— (Etude sur la voûte du), 482.
— Fracture, 36 (188, 198, août,) 464.)
Cristallin. Calcification, 39.
Cubitus. Subluxation du, 179.
Cuisse. Tumeur ostéo-fibreuse, 178.
Cunéiforme surnuméraire, 546.
Cyanose, 171, 547.
Cystite, 11.

D

Débris placentaire analogue à des corps fibreux, 538.
Déchirure de l'artère poplitée, 241.
— de la veine, 241.
Décollement de l'épiphyse, 453.
Déformation symétrique du crâne, 545.
— des doigts, 13.
Dégénérescence amyloïde, 11.
— Caséeuse d'une tumeurganglionnaire de l'aisselle, 19.
— Graisseuse du cœur, 311.
— du cœur, 456.
— du foie, 20.
Destruction de la base du poumon, 475.
Diabète, 476.
Diaphragme (kyste du), 75.
Dilatation de l'artère basillaire, 51.
— de l'artère pulmonaire, 547.
— des lymphatiques, 454.
— de l'oreillette droite, 547.
— kystique du rein, 149.
— de l'urèthre, 149.
Diverticulum de l'intestin grêle, 525.
Doigts. Carie, 121.
— Déformation, 13.
— Rétraction, 19.
Dothienenterie, 498.
Duodénum (ulcère simple du), 527.
Dure-mère. Tumeur épithéliale, 8.
— Ossification (de la faux de la), 467.
Dysentérie chronique, 79.
— (Lésions intestinale de la), 237.

E

Ectrodactylie de la main, 166.
Egagropile chez une vache, 85.
Embolie de l'artère sylvienne, 148.
— pulmonaire, 34, 311 (juillet, 146).
Embryon de trois semaines, 510.
Empoisonnement par l'acide sulfurique, 73.
Empoisonnement par l'ammoniaque, 466.
Encéphale (Lacunes nombreuses de l') 312.
Encéphalite, 247, 555.
Endartérite de l'aorte (148, juillet).
Endo-artérite ulcéreuse (120, juillet).
Endocardite aiguë (159, juillet).
— aortique, 263.
— mitrale, 263.
— ulcéreuse, 17.
— végétante ulcéreuse, 78.
Endopéricardite aiguë. 13.
Enfoncement du crâne, 458, 464.
Entéro-épiplocèle irréductible, 61.
Epididymite aiguë, 320.
Epilepsie, 152.
Epiphyse (Décollement de l'), 453.
Epithelioma des ganglions, (206, août).
Epithelioma généralisé, 82.
— de la jambe (195, juillet).
Eschare sur les fesses, 51.
Estomac. Cancer, 47.
— Ulcération, 82.
— Ulcères multiples, 19.
Expulsion de débris membraneux, 167.
— d'une môle hydatiforme, 77,
Exostose celluleuse des fosses nasales, 83.

F

Face (Développement imparfait de la), 75.
Fémur (Arthrite du) (133, juillet).
— (cancer du), 73.
— (destruction de la tête du), 76.
Fémur (fracture du), 69, 87.
— (fracture du col du), 73, 106, 547).
Fémur (ostéo-périostite du), 232.
— (ostéo-sarcôme du), 232,
Fibro-carcinome de la région occipitale, juillet, 153.
Fibrome de l'utérus, 177.
Fibro-sarcôme du cœsps strié gauche, 88.
Fièvre typhoïde, 475.
— (lésions multiples), 233.
Fistules urinaires multiples, 131.
Fœtus ossifié, (201, août).
— varioleux, 193.
Foie (abcès), 79, 144.
— (atrophie), 17.
— (cancer), 47.

— (calculs chez un rat du), 186.
— (carcinome du), (182, août).
— (cirrhose du). 478.
— (dégénérescence du), 20.
— (hypertrophie), 339.
— Infarctus), 237.
— (kyste du), 4, 243.
— (kyste hydatique du), 72, 333; (141, juillet).
Fosses nasales (exostose des), 83.
Fongosités du poignet, 329, 533.
Fracture de l'astragale, 82.
— du calcanéum, 82.
— d'un cartilage costal, 451.
— du cartilage thyroïde du larynx, 463.
— du col du fémur, 73, 106, 547.
— des côtes, 96, 136.
— du crâne, 36, (188, 198 août,) 464.
— de la diaphyse des deux humérus, 179.
— du fémur, 69, 87.
— multiples et incomplètes, (189, août).
— de l'os malaire, 131.
— du radius, 301.
— du rocher, 131.
— du sternum, 96.
— des vertèbres dorsales, 295.
— de deux vertèbres lombaires, 533.
Frontal (ossification du), 478.
Fusion de deux des valvules de l'aorte, 530.

G

Ganglions (épithelioma des), (206, août).
Gangrène du pied, juillet, 134.
— du poumon, 34.
Génération cancéreuse consécutive, 278.
Genou (cancer), 169.
— (sarcôme du), 531.
— (tumeur blanche du), 122; (192, août).
Glandes en grappe du col utérin, 460.
Glotte (œdème de la), 463.
Granulations tuberculeuses, 86, 297.
Grenouillette hydatique, 200.
Grossesse extra-utérine, 202; (201, août).
Grossesse (variole), 193.

H

Hématocèle dans un sac herniaire, 215.
— de a tunique vaginale, 115.
— latéro-utérine, 71.
— recto-utérine, 206.
— arachnoïdienne, (142, juillet).
Hématome dans les muscles, 187.
— du péritoine, 470.
Hématuries, 161.
Hémiplégie, 41, 273, 339.
Hémorrhagies, 148.
Hémorrhagie cérébrale, 50, 310, 339, 492.
— dans la cavité du péricarde, juillet, 164.
— méningée, 103, 297.
— de la protubérance, (197, août).
Hémorrhagies utérines, 167.
Hépatisation du poumon, 51.
Hernie crurale étranglée, 6.
— inguinale, 185, 560.
— ombilicale ancienne, 61.
Hétéradénome kystique du testicule, 321.
Humérus (sarcôme de l'), 106.
— (fracture de la diaphyse de l'), 179.
Hydronéphrose, 70, 130.
Hydropisie sous-choroïdienne, 39.
Hydropneumothorax consécutif, 475.
Hypertrophie cardiaque, (166, juillet).
— du cœur, 211; (199, juillet).
— du foie, 339.
— du lobe médian de la prostate, 102.
— de l'utérus, 458.
— du ventricule droit, 547.

I

Infarctus du foie, 237.
— multiples, 78.
— de la paroi du ventricule gauche, (164, juillet).
— pulmonaire, (166, juillet).
— de la rate, 461.
— des reins, 31, 461, 475.
Infection purulente, 241, 489.
Inflammation du rectum, 297.
Insuffisance aortique, 211; (199, août).
— mitrale, 5; août, 199.
— des valvules aortiques, (146, 166 juillet).
Intégrité de la circonvolution frontale, 41.
Intestin (aiguille dans les parois du gros), 20.
— (rétrécissement), 74.
— grêle (diverticulum), 125.
— invaginé (résection), (186, août).

J

ambe (épithélioma de la), (195, août).

K

Kyste à parois fibreuses, 86.
— du cerveau, (209, août).
— dermoïde de la plèvre, (216 août)
— du diaphragme, 75.
— du foie, 4. 243; (juillet, 141).
— hydatique du foie, 72, 179, 333.
— de l'ovaire, 16, 71, 75, 167, 176; (132, juillet); (195, août).
— des reins, 121, 243.

L

Lacunes dans l'encéphale, 314.
Larynx tuberculeux, (136, juillet).
Lésions du cœur, 126.
— des cordes vocales, 455.
— intestinales, 237.
— de la peau dans le purpura, (144 juillet).
— de la variole hémorrhagique, (145, juillet).
Luxation congénitale, 76.
— de deux vertèbres lombaires, 533.
Lymphadénomes généralisés, 472.
Lymphangite du scrotum, 454.
— de le verge, 454.
Lymphatiques (dilatation des), 454.

M

Mâchoire d'une femme (caste des initiés), 127.
Main. Ectrodactylie, 166.
Maladie de Bright, 50.
Mal de Pott, 7.
Maxillaire inférieur (apophyse du), juillet, 173.
Membrane de kyste, (138, juillet).
Méningite cérébrale, 7.
— tuberculeuse, 161, 247.
Méningo encéphalite, 296; (130, juillet).
Métastases dans le poumon, (153, juillet).
Mixome du cœur, juillet, 161.
Moelle épinière (sclérose de la, (209, août).
Moignon (conicité du), 213.
Môle hydatiforme, 294, 77.
Monstre acéphale, (180, août).
— anencéphalien, 75.
Muscle brachial (tumeur), 525.
Muscle soléaire (aponévrose), 86.
Myocarde (altération des fibres) 268.
Myosite suppurée suraiguë, 506.

N

Néphrite suppurée, 456,
Nerf cubital (névrome du), (139, juillet).
Névrome du nerf cubital. (139, juillet).
Noyaux caséeux, 182.

O

Oblitérations artificielles multiples, 275.
— de l'artère cérébelleuse, 14.
— de l'artère sylvienne gauche, 51.
— d'une branche de l'artère coronaire, (164, juillet).
— de la veine cave inférieure, 31.
— — sus hépatique, droite, 31.
Obturation de l'artère basilaire (167, juillet.)
Occipital. Ossifications, 479.
Œdème de la glotte, 463.
— des membres inférieurs, 339.
— phlegmoneux cérébral, 247.
Œil. Ostéome de l', 39.
Œsophage (Corps étranger de l'), 305.
— Ramollissement, 7.
Oreillettes. (Communications anormale des), 246.
— droite (Dilatation de l'), 547.
Organes abdominaux, 118.
— gémito-urinaires. Tuberculisation. 125, 174.
Orteil. Tumeur de l' (133, juillet).
Os malaire. Fracture de l', 131.
Ossification de la faux de la dure-mère, 467.
— du frontal, 478.
— musculaires, 76.
— de l'occipital, 479.
Ostéite condensante du tibia (213 août).
— du rocher, 34.
Ostéome de l'œil, 39.
Ostéo-périotiste du fémur, 20.
Ostéo-sarcome du fémur, 232.
Ovaire. Kyste (de l'), 16, 71, 75, 167, (132 juillet), (195, août).
Ovariotomie, 65, (132, juillet).

P

Pachyméningite hémorrhagique, 111.
Panaris, 195.
Papillome de la vessie, 149.

Paraplégie, 533.
Parotide (Tumeur de la), 131, juil.
Peau (Cancer de la), 191 août.
Pemphigus chronique, 525.
Perforation de l'appendice iléo-cæcal, 512.
— de la plèvre, 475.
— du poumon (137 juil.)i
— de la vésicule biliaire. (171 juil.)
Péricarde. Granulations tuberculeuses, 86.
— Hémorrhagie dans la cavité du, (164, juillet.)
— Symphyse du, 235.
— Tumeur cartilagineuse, 98.
— — kystique, 98.
Péricardite, 172, 211.
— Chronique, 5.
Péritonie (Cancer du), 280.
— Hématome (du), 470.
Péritonite, 167, 512, 530.
— aiguë, 206, 296.
— par étranglement, 296.
— hémorrhagique, 470.
— latente, 82.
— suraiguë, 195.
Périty phlite, 539.
Persistance du canal artériel, 323.
Phlébite suppurée, 96.
— avec thrombose de la jugulaire, 34.
Phthisie, 56.
— ganglionnaire, 234.
— laryngée, 455.
Pied bot congénital (180, août).
Pied gangrène sèche du, (134 juil.).
Placenta (caillot de la face fœtale du), 538.
— Rétention (du), 458.
Pleurésie droite, 121.
— en kystée, 122.
— hydatique, 121.
Pleuro-pneumonie double, 172.
Plèvre (Cancer des), (222 août).
— Carcinôme primitif (des), 331.
— Kyste développé sur (la), (216 août.
— Perforation (de la), 475-
Pneumonie, 41, 51.
— lobaire, 182, 495.
Poche hydatique, 121.
— urineuse congénitale, 198.
Poignet (Fongosités du), 329.
— (Fongosités synoviales du), 533.
Polype du rectum (187 août), 535.
— utérin, 140, 293, 299.
Poumon (abcès), 478.
— Atrophie, 72.
— (Cancer du), 222.
— (Destruction d'un point de la bande du), 475.
— droit remplissant la cage.
— thoracique, 17.
— (Embolies du), 34.
— (Gangrène du), 34.
— (Hépatisation du), 51.
— (Métastases dans le), (153 juillet).
— (Perforation du), (137 juil.)
—(Tumeur fibro-plastiques du), 78.
Productions kystiformes, 191.
Prostate, hypertrophie du lobe médian, 102.
Protubérance (hémorrhagie de la), (197 août.)
— (Tumeur de la), 528.
Psammome de l'hémisphère cérébral gauche, 8.
Pulpe cérébrale. (Altération de la), 456.
Purpura (Lésion de la peau dans le) (144 juillet).
Pyélonéphrite, 102.

R

Rachitisme, 186.
Radius. Fracture, 301.
Ramollissement cérébral, 41, 296.
— du corps calleux, 14.
— du lobe occipital, 51.
— du lobe sphénoïdal, 51.
— de l'œsophage, 7.
— superficiel, 148.
Rate. (Infartus de la), 461.
Rectum. (Inflammation du), 297.
— (Polype du), (187 août), 535.-
— Rétrécissement, 74, (171 juillet)
Régénération du tissu périchondrique. (134 juillet).
Région occipitale. (Fibro-carcinome de la), (153 juillet).
Reins. Abcès. 90.
— (Altération des), (194 août).
— Atrophie, 11.
— Cancer, 278.
— (Carcinome du), (182 août).
— Infarctus, 31, 461, 475.
— Kyste, 121, 243.
— (Tubercules des), 161.
— uniques, 302.
Résection d'une portion d'intestin (186 août.)
Rétention d'un calcul dans le bassinet· 11.
— du placenta, 458.
Rétraction des doigts, 19.
Rétrécissement de l'aorte, 37.
— De l'artère pulmonaire, (171, juillet).

— du gros intestin, 74.
— du rectum, 74, (171 juillet.)
— tricuspide, 547.
— de l'urètre, 7, 63, 130.
— des valvules aortiques, (164 juillet.)
Rocher (carie du), 146, 557.
— (Fracture du), 131.
— (Ostéite du), 34.
Rupture du cœur, 268, 270, 164 juillet, 456.
— musculaire, 187.
— de l'utérus, 191 août.

S

Sarco-fibrôme du sein (134, juillet)
Sarcôme, 65, 176.
— fibro-plastique de l'anus (170, juillet); (203, août).
— du genoux, 531.
— de l'humérus, 106.
— muqueux (186 août).
— du tibia, 295 (135, juillet).
— végétant, 281.
— de la voûte basilaire, 525.
Sclérose de la moelle épinière, (209, août.)
Scrotum Lymphangite du), 454.
Sein (cancer du), 464.
— (sarco-fibrome du) (134 juillet).
— Tumeur (adénoïde du), 281 (205 août).
Selle turcique (tumeur de la), 243.
Séquestre invaginé (213, août).
Sigmoïdes. Végétations calcifiées, 283,
Squelette du pied. Anomalie, 13.
Squirrhe à marche rapide, 464.
Sternum. Fracture, 56.
— Tumeur, 96.
Subluxation de la clavicule, 74.
— du cubitus, 179.
Symphyse du péricarde, 295.
Syphilis viscérales, 290.

T

Testicule (hétéradénome kystique du), 321.
— (tumeur du), 16, 185.
Tête. Plaie. Infection purulente, 241.
Thorax (deux côtés surnuméraires au sommet du), 72.
Thrombose de l'artère pulmonaire, 19.
— de la jugulaire, 34.
Tibia. Ostéite (213, août).
— (sarcôme fasciculé du 225).
— (sarcome ossifiant du) (135, juillet).
Tissu périchondrique. Régénération (134, juillet).
Tronc basilaire (anévrysme du), 188.
— brachio, céphalique. Anévrysme du, 550.
Tubercules du bulbe, 127.
— des reins, 161.
Tuberculisation généralisée, 247.
— des organes génito-urinaires, 125, 174.
Tuberculose, 551.
Tumeur adénoïde du sein, 281 (205, août).
— du cervelet, 65.
— du cœur, 47.
— du corps thyroïde, 527.
— du cou (206, août).
— de la dure-mère, 8, 245.
— érectile du cerveau, 230.
Tumeur fibro-plastique dans le muscle brachial, 526.
— du foie, 237.
— ganglionnaire de l'aisselle,
— du bassin, 206.
— du genou, 122, 183 (192, août).
— hydatique, 144.
— hydatique du bassin (136, juillet).
— de la marge de l'anus, 303.
— de l'orteil (133, juillet).
— ostéo-fibreuse, 178.
— des parois de l'utérus, 140.
— de la parotide (131, juillet).
— du péricarde, 98.
— de la protubérance, 523.
— de la selle turcique, 343.
— sterno claviculaire, 96.
— du sternum, 56.
— du testicule, 16 (185, août).

U

Ulcérations intestinales, 551.
Ulcères multiples de l'estomac, 19.
— simple du duodénum, 527.
Urémie, 100.
Uréthrotomie, 131.
Urèthre. Anomalie, 240.
— Rétrécissement, 7, 63, 130.
Utérus (abcès de l') (juillet, 185).
— bifide, 76, 541.
— (cancer de l'), 15.
— (hypertrophie de l'), 458.
— rupture (août, 191).
— (tumeur des parois de l') (140, juillet).

V

Vagin bifide, 541.
Valvules aortiques. Insuffisance (juillet, 146, 166).
— Rétrécissement (146, juillet.
Variole hémorrhagique (lésions de la) (145, juillet).
— pendant la grossesse, 193.
Végétations Calcifiées des sygmoïdes, 263.
Veine. Cave inférieure, 31.
— poplitée. Déchirure, 211.
— sus hépatique droite. Oblitération, 31.
Ventricule droit (hypertrophie du), 547.
— gauche. Anévrysme, 325.
— (Infarctus de la parois du) (164 juillet).
Verge (lymphangite de la), 454.
Vertèbres dorsales. Fracture, p. 295.
— lombaires. Fracture-Luxation, 533.
Vésicule biliaire. Perforation (141, juillet).
Vessie (cancer de la), 543.
— (papillôme de la), 149.
Voies biliaires (cancer des) (217, août).
Voûte basilaire (sarcôme de la), 525.
— du crâne chez le nouveau-né, 482.

TABLE

DES PRÉSENTATEURS DE PIÈCES OU OBSERVATIONS

CITÉES DANS CE VOLUME.

Alling. Urémie à forme lente, insidieuse (obs.), 100.
— Pyélo-néphrite consécutive à une hypertrophie légère du lobe médian de la prostate (obs.), 102.
— Hémorrhagie méningée (obs.), 103.
— Cancer du rein. — Généralisation cancéreuse consécutive (obs.), 278.
— Cancer du péritoine (obs.), 280.
Barbancey. Caillots fibrineux dans le cœur gauche, Productions kystiformes à la suite de pneumonie (obs.), 191.
Berger. Abcès de la protubérance, consécutif à une carie du rocher (obs.), 146.
— Ramollissement superficiel ancien, consécutif à une embolie de l'artère sylvienne droite. Hémorrhagies récentes avec anévrysmes miliaires (obs.), 148.
— Anévrysme du tronc basilaire, s'accompagnant de gêne de la respiration (obs.), 188.
Blache. Cancer du genou. (Rapport sur un cas de), 110.
Bottentuit. Cancer du genou (obs.), 109.
Bourdillat. Grossesse extra-utérine à terme. Mort de la mère et de l'enfant (obs.), 202.
Bourdon. Hématocèle dans un sac herniaire (obs.), 215.
Bourneville. Ramollissement cérébral par oblitération vasculaire (obs.), 41.
Bourneville. Aphasie sans paralysie. — Rhumatisme articulaire chronique. — Pneumonie gauche. — Mort. — Hépatisation grise du lobe supérieur du poumon gauche. — Petit foyer caséeux et pneumonie chronique à droite. — Calcul bilaire. — Ramollissement cérébral partiel. — Oblitération de l'artère sylvienne gauche. — Dilatation de l'artère basilaire (obs.), 51.
— Tumeur du sternum. — Abcès tuberculeux. — Phthisie (obs.), 56.
— Atrophie cérébrale datant de l'enfance. Epilepsie. — Etat du mal épileptique. — Température durant les accès épileptiques. — Mort. (Obs.), 152.
— Hémorrhagie cérébrale, ramollissement chez un alcoolique; détails de l'autopsie (obs.), 339.

Campeñon. Pneumonie caséeuse lobaire (obs.), 495.
Cazalis. Hémorrhagie cérébrale; anévrysme de l'artère sylvienne gauche. Caillot canaliculé et organisé dans le tronc basilaire (obs.), 492.
Cazalis. Endocardite mitrale et aortique. — Végétations calcifiées des sigmoïdes. — Aortite. — Arrêt brusque et mécanique de la circulation (obs.), 263.
Challan. Méningite tuberculeuse. — Tubercules des reins. — Hématuries (obs.), 161.
Chantreuil. Hétéradénôme kystique du testicule (obs.), 321.
Coyne. Fracture du col du fémur intra-capsulaire, guérie par un cal osseux. — Sarcôme fasciculé de l'extrémité supérieure de l'humérus (obs.), 106.
Crouzet. Persistance du canal artériel (obs.), 323.
Damaschino. Cancer du poumon et des plèvres; thoracentèse donnant issue à du sang pur (rapport.), 443.
Desprès. Prix Godard (Rapport.), 562.
Ducastel. Tumeur du cœur avec cancers du foie et de l'estomac (obs.), 47.
— Tumeur hydatique avec abcès du foie (obs.), 144.
Foucault. Variole pendant la grossesse. — Fœtus varioleux (obs.), 193.—
— Infection purulente. — Affection originelle indéterminée, peut-être hépatique (obs.), 489.
— Dothiénentérie. — Vastes foyers hémorrhagiques dans les deux muscles droits de l'abdomen (obs.), 498.
— Myosite suppurée suraiguë (obs.), 506.
Flamain. Rétrécissement du rectum (obs.), (juillet, 171).
Gadaud. Myxôme kystique de la région rénale (pesant 9 kilos), développé à la partie supérieure de l'abdomen et pris pour une tumeur de la plèvre. (Rapport.) 220.
Hallopeau. Kyste du cerveau. — Sclérose diffuse de la moelle épinière (obs.), (août 209).
— Encéphalite subaiguë circonscrite (obs.). 555.
Hamy. De l'apophyse coronoïde du maxillaire inférieur chez le vieillard (obs.), (juillet, 173).
— Anomalie d'ossification du malaire (note), 488.
Hayem. Insuffisance aortique. — Péricardite et hypertrophie considérable du cœur (obs.), 211.
— Endocardite mitrale et aortique. — Végétations calcifiées des sigmoïdes. — Aortite. — Arrêt brusque et mécanique de la circulation (obs.), 263.
— Endartérite de l'aorte. — Rétrécissement et insuffisance des valvules aortiques. — Embolies pulmonaires (obs.), (146, juillet).
— Endocardite aiguë entée sur une ancienne d'origine rhumatismale (obs.) (juillet, 159.)
— Cirrhose du foie (obs.), 503.
— Myosite suppurée suraiguë. (Rapport), 501.

— Perforation de l'appendice iléo-cæcal par une épingle. — Symptômes de fièvre typhoïde. — Péritonite (obs.), 516.

Hybord. Fracture comminutive du crâne. — Abcès du cerveau (obs.), 36.

Joffroy, Athérôme généralisé des artères; oblitération par thrombose des artères coronaires très-athéromateuses; anévrysme partiel du cœur gauche; transformation fibreuse de ses parois; ramollissement cérébral (obs.), 314.

— Perforation de l'appendice iléo-cæcal par une épingle. — Symptômes faisant croire d'abord à une fièvre typhoïde. — Péritonite limitée d'abord au flanc droit (obs.) 512

— Tuberculose. — Cavernes multiples. — Ulcérations intestinales. — Thrombose des sinus. — Apoplexie capillaire du corps strié (obs.), 551.

Labory. Poche urineuse congénitale (obs.), 198.

Landouzy. Anévrysme de l'aorte siégeant au niveau de l'origine de la mésentérique inférieure (obs.), 258.

— Insuffisance aortique et mitrale. — Hypertrophie du cœur. — Mort subite. (Obs.) (199 août).

— Cyanose, hypertrophie du ventricule droit. — Communication interventriculaire. — Rétrécissement tricuspide. — Dilatation de l'oreillette droite. — Dilatation de l'artère pulmonaire (obs.), 547.

— Maladie de Bright. — Hémorrhagies cérébrales multiples (obs.), 58.

Landrieux. Anthracosis généralisée (obs.), 104.

— Affection cardiaque. — Oblitérations artificielles multiples de nature embolique (obs.), 275.

Langlet. Epididymite aiguë. — Accidents cérébraux. — Mort. (Obs.), 230.

Lecourtois. Ossification du frontal. (Etude), 478.

Legroux. Abcès du foie consécutif à une dysentérie, 79.

Le Piez. Rupture du cœur (obs.), 270.

Lepine. Ostéite du rocher. — Phlébite avec thrombose de la jugulaire. — Embolies pulmonaires. — Gangrène du poumon. (obs.), 34.

— Carcinome primitif de la plèvre chez un enfant (obs.), 331.

Liouville. Tuberculisation généralisée. Méningite tuberculeuse cérébro-spinale. — Encéphalite avec œdème phlegmoneux cérébral et aspect puriforme des méninges : lobe gauche, tiers moyen, insula. — Aphasie (obs.), 247.

Lorne. Mixôme du cœur. (obs.) (161, juillet).

Malassez. Ostéôme de l'œil situé entre la choroïde et la rétine. — Calcification du cristallin. — Hydropisie sous-choroïdienne (obs.), 39.

— Tumeur sterno-claviculaire. — Fracture du sternum et de la première côte par effort musculaire. — Phlébite suppurée sans abcès métastatique (obs.), 96.

Malassez. Fongosités synoviales du poignet droit (obs.), 329.

Michaud. Abcès du rein (obs.), 90.

— Fractures de côtes ayant amené des suppurations chez un alcoolique (obs.), 136.

Monod. Panaris profond de l'indicateur droit. — Oblitération des deux dernières phalanges nécrosées. — Infection purulente. — Abcès hépatique. — Symptômes de péritonite suraiguë (obs.), 195.
— Grenouillette hydatique (obs.), 209.
— Cancer du poumon et des plèvres ; thoracentèse donnant issue à du sang pur (obs.) 222, août.
Nottin. Oblitération de la veine sus-hépatique droite, de la veine cave inférieure et de ses branches afférentes. — Infarctus des reins par arrêt de la circulation veineuse sans oblitération artérielle (obs.), 31.
Nepveu. Polype fibreux utérin, rupture spontanée d'un kyste suppuré de l'ovaire dans le péritoine (obs.), 140.
— Fibro-carcinôme ulcéré de la région occipitale avec métastases dans le poumon (obs.) 153, juillet.
— Arthrite sous-occipitale *a frigore* terminée par pénétration du pus dans la cavité cérébrale et méningite aiguë suppurée (obs.), 156, juillet.)
Pommier. Rétrécissement de l'aorte à l'union de la crosse avec la portion descendante (obs.), 87.
— Fibro-sarcôme du corps strié gauche (obs.), 88.
Pozzi. Double anévrysme du ventricule gauche obs., 325.
Quinquaud. Aphasie. — Hémiplégie complète à droite obs., 273.
Rendu. Tumeur du cou. — Epithélioma des ganglions obs. (206 août).
Reverdin. Fongus bénin du testicule, Rapport, 132.
— Dilatation kystique du rein et de l'uretère, contenant un liquide muqueux riche en globules sanguins. — Papillôme de la vessie obs., 281.
— Tumeur dite adénoïde du sein. — Sarcôme végétant obs. 281.
— Corps étranger de l'œsophage Rapport, 306.
— Sarcôme fibro-plastique de l'anus obs., (170 juillet).
— Sarcôme fibro-plastique de l'anus obs., (203 août).
— Tumeur adénoïde du sein obs. 205 août.
— Hernie inguinale directe interstitielle. Simple pincement de l'intestin obs., 560.
Richelot. Tumeur ganglionnaire du petit bassin. — Hématocèle recto-utérine, péritonite aiguë obs., 206.
Rigaud. Anasarque sans l'albumine. — Embolie pulmonaire. — Dégénérescence graisseuse du cœur obs., 31[illegible].
— Kyste hydatique du foie obs., 333.
Tribes. Grossesse extra-utérine. Fœtus ossifié obs., (201 août).
Troisier. Rupture spontanée du cœur, liée à une altération granulo-cireuse des fibres du myocarde obs., 268.
— Infarctus de la paroi du ventricule gauche, coïncidant avec une oblitération d'une des branches collatérales de l'artère coronaire antérieure. — Rupture spontanée du cœur. — Hémorrhagie dans la cavité du péricarde obs., 164 juillet.
— Aortite. — Insuffisance des valvules aortiques. — Hypertrophie cardiaque. — Infarctus pulmonaires obs., 166 juillet.

— Attaque apoplectique. — Mort rapide. — Obturation de l'artère basilaire par un thrombus obs., juillet 167.
Ullé. Tumeur cartilagineuse et kystique du péricarde obs, 98.
— Anévrysme du tronc brachio-céphalique obs., 550.
Veyssière. Ostéite condensante du tibia. Séquestre invaginé.—Conicité du moignon obs., (213 août).
Villard. Kyste hydatique du foie obs., 333.
— Kyste dermoïde développé sur la plèvre obs., (216 août).
— Cancer colloïde des voies biliaires, ayant débuté par la vésicule, produit une altération de même nature des ganglions pancréatiques, rétention de la bile kystes biliaires avec inflammation catarrhale des conduits obs., (217 août).
— Carie tuberculeuse du rocher; abcès du cerveau obs., 527.

ERRATA.

P. 105, ligne 35, lisez *cérébro-rachidien* au lieu de *uréthro*.
P. 492, Obs. II, par M. Cazalis et non Cazadès.
P. (187 août) § 10. M. Terrillon.
P. 501, ligne 4, lisez Zenker au lieu de Jeuker.

Paris. A. Parent, imprimeur de la Faculté de Médecine, rue Mr-le-Prince, 31.